Tiberiu Ghițescu

BOLNAVI CARDIOVASCULARI CHIRURGICALI

EDITURA ACADEMIEI REPUBLICII SOCIALISTE ROMÂNIA

Scanned with OKEN Scanner

Lucrarea de față este continuarea cărții: „Tehnici chirurgicale în afecțiunile vasculare și paravasculare ale gîtului" pentru care s-a obținut diploma de mai jos:

ACADÉMIE NATIONALE DE MÉDECINE

DIPLOME de MÉDAILLE d'argent

L'Académie Nationale de Médecine, dans sa séance solennelle

du 11 Décembre 1974, a accordé à

Monsieur le Docteur Tiberiu GHITESCU

une médaille d'argent pour ses travaux concernant

la CHIRURGIE.

Scanned with OKEN Scanner

TIBERIU GHIȚESCU

BOLNAVI CARDIOVASCULARI CHIRURGICALI

EDITURA ACADEMIEI
REPUBLICII SOCIALISTE ROMÂNIA
București, 1987

Scanned with OKEN Scanner

CUPRINS

PREFAȚĂ 7

Date de fiziologie cardiovasculară obținute prin cateterism 17

Explorarea arterelor prin cateterism 24.

Examene cardiovasculare neinvazive 32

Oscilometria și oscilografia 33. Măsurarea tensiunii arteriale 33. Electrocardiografia 34. Fonocardiografia 34. Ecocardiografia 35. Reografia 36. Pletismografia digitală 37. Velocimetria prin efect Doppler 37. Studiul presiunilor cu ajutorul efectului Doppler 38. Debitmetria electromagnetică 38.

Stenoza mitrală 39

Fiziopatologie 39. Simptomatologie 39. Examen radiologic 40. Electrocardiografie 40. Diagnostic 45. Tratament 45.

Operația de stenoză mitrală cu cord închis 49

Anatomie patologică 49. Tehnică operatoare 52. Complicații postoperatoare 60.

Persistența canalului arterial 64

Aspect clinic 65. Tehnică operatoare 68.

Coarctația de aortă 71

Aspect clinic 74. Examene paraclinice 74. Complicații 77. Tratament chirurgical 78. Tehnică operatoare 79.

Operația Blalock 88

Tablou clinic 89. Cateterismul cardiac 91. Angiocardiografia 92. Indicații operatoare 92. Tehnică operatoare 94.

Stenoza valvelor pulmonare 97

Diagnostic 97. Examen clinic 97. Cateterismul cardiac 99. Tehnică operatoare 99.

Defectul septal interatrial 101

Examen fizic 101. Examen radiologic 102. Cateterismul cardiac 102. Indicații și tehnică operatoare 102.

Ligatura intrapericardică a vaselor pulmonare 107

Pneumonectomie dreaptă cu ligatura intrapericardică a arterei pulmonare drepte 108.

Schwanomul lateroaortic intratoracic 110

Pericardita constrictivă 112

Căi de abordare chirurgicală 116.

Ateroscleroza 121

Hipertensiunea arterială la bolnavii cardiovasculari chirurgicali 126

Tulburările circulatoare în diabetul zaharat 129

Scanned with OKEN Scanner

Ateroscleroza obliterantă a membrelor inferioare 134

Indicații operatoare 139. Tehnică operatoare 140. Tromboza de bifurcație aortică 146. Tromboza arterelor iliace 148. Tromboza arterelor femurală superficială și poplitee 149. Tromboza arterelor femurale comună și superficială și poplitee 155. Eliberarea trepiedului femural fără dezobstrucție 156. Protezele de dacron în ateroscleroza obliterantă a femuralei superficiale 157. Evoluția transplantelor venoase 161. Deficiențele tehnice care provoacă trombozarea transplantelor venoase 164. Ateroscleroza periferică nediabetică 167. Ateroscleroza obliterantă însoțită de ischemie acută la vîrstnici 172. Boala Mönckeberg (mediocalcoza) 172. Simpatectomia lombară în ateroscleroza obliterantă 175. Angioplastia transluminală Dotter și metoda Gründzig 177. Ateroscleroza arterelor renale 178. Ateroscleroza trunchiului celiac și a arterelor mezenterice 181.

Trombangeita obliterantă Buerger 185

Forme clinice 187. Diagnostic 188. Tratament 188.

Arteritele acute 195

Arteritele rickettsiene 196. Arteritele tuberculoase 196.

Boala Raynaud 199

Tablou clinic 200. Diagnostic diferențial 201. Tratament 208.

Traumatisme arteriale și venoase 210

Tromboza arterei axilare (prin luxație scapuloumerală) 210. Fals anevrism al arterei axilare în regiunea retropectorală 211. Fistulă arteriovenoasă umerală 211. Fistulă arteriovenoasă umerală produsă prin înțepare cu cuțitul 217. Tromboză axilară prin traumatism (zdrobire) 217. Fistulă arteriovenoasă axilară 217. Anevrismele arterei umerale 217. Anevrismele plicii cotului și arterelor antebrațului 222.

Microchirurgia vasculară 226

Tehnicile microneurale 229. Chirurgia de reimplantare a degetelor și a mîinii 231. Chirurgia nervilor periferici 233. Microchirurgia în urologie 236.

Anevrismele membrelor inferioare 238

Anevrisme ale arterei iliace comune dreptă 238. Anevrismele arterelor iliacă externă și/sau femurală comună 238. Anevrism fesier drept 238. Anevrism al arterei femurale profunde 238. Fals anevrism al arterei tibiale posterioare 241. Anevrismele arterei femurale superficiale 244. Fistulă arteriovenoasă pe vasele femurale 248. Fistulă arteriovenoasă pe vasele femurale superficiale 248. Anevrism al arterei femurale superficiale (în treimea superioară a coapsei) 248. Fistulă arteriovenoasă și fals anevrism pe vasele femurale 248. Plăgi și anevrisme poplitee 248. Tromboze traumatice ale arterei poplitee 253. Anevrism popliteu traumatic 253. Anevrisme poplitee aterosclerotice 254. Anevrisme aterosclerotice cu embolii periferice 254. Chist sinovial și anevrism popliteu 254. Fistule arteriovenoase pe vasele poplitee 255. Fistulă arteriovenoasă cu două vene poplitee deschise în punga anevrismală arteriovenoasă 257. Fistulă arteriovenoasă poplitee cu două vene superioare și două inferioare deschise în punga anevrismală arteriovenoasă 259. Anevrism popliteu sting 262.

Leziunile arterelor gambei 263

Autotransplant venos pe artera tibială anterioară 267.

Accidentele vasculare intraoperatoare 270

Hemoragie prin ruptura inserției urechiușei atriale în operații de corectare a stenozei mitrale 270. Hemoragie în operația de corectare a coarctației de aortă cu canal arterial permeabil 270. Hemoragie prin alunecarea arterei din bontul de ligatură 270. Hemoragie prin alunecarea penselor de hemostază sau secționarea vasului de către pensă 270. Hemoragie prin secționarea arterei de către firul de ligatură 273. Hemoragie prin lezarea venei cave inferioare 273. Hemoragie prin lezarea unei vene lombare 278. Hemoragie prin lezarea accidentală a venei axilare în cursul operației Halsted 278. Hemoragie prin lezarea accidentală a arterei hepatice proprii 278. Hemoragie prin lezarea accidentală a arterei gastroduodenale 278. Hemoragie prin lezarea accidentală a arterei iliace interne la originea acesteia 278. Hemoragie prin lezarea arterei cistice 280. Hemoragie prin lezarea

Scanned with OKEN Scanner

accidentală a arterei și venei iliace în operația Wertheim 281. Hemoragie prin lezarea accidentală a venei iliace stingi în operația de hernie 281. Hemoragie prin lezarea accidentală a arterei și a venei femurale în operația de hernie 283. Hemoragie prin secționarea accidentală a arterei epigastrice în operația de hernie recidivată 283. Hemoragie prin lezarea accidentală a arterei și venei femurale comune după extirparea ganglionilor inghinali 284. Hemoragie prin lezarea accidentală a venei femurale în operațiile de safenectomie 284. Ligatura accidentală a venei femurale în cursul operației de varice 284.

Afecțiunile venoase. Boala varicoasă 287

Aspecte clinice 295. Tratamentul chirurgical al bolii varicoase 299. Scleroterapia 304. Accidente grave după operațiile de varice 305.

Tromboflebita varicoasă 308

Tromboflebita venelor profunde 312

Venografia 312. Examene venoase neinvazive 314. Tratamentul tromboflebitei acute profunde 321.

Tromboflebita cu spasm arterial 331

Sindromul posttromboflebitic 332

Angioamele periferice 358

Limfedemul 365

Emboliile 372

Etiologie 372. Tratamentul emboliilor periferice 373. Embolectomia bifurcației aortice 375. Embolectomie de arteră iliacă pe cale retroperitoneală 375. Embolectomie de arteră poplitee 375. Embolectomie de arteră axilară 379. Embolectomie de arteră umerală în plica cotului 379. Embolectomie de arteră umerală la nivelul brațului 379. Emboliile pulmonare 382. Tratament medical 388. Tratament chirurgical 390. Întreruperea circulației în vena cavă 394.

BIBLIOGRAFIE 399

SUMMARY 403

РЕЗЮМЕ 409

СОДЕРЖАНИЕ 413

Scanned with OKEN Scanner

PREFAȚĂ

Momentul cel mai emoționant din viața unui chirurg se consumă în fața unui accident grav care survine adesori în timpul operației: hemoragia. Operatorul trebuie să oprească imediat, nu numai prin pensarea și ligaturarea vasului, ci și prin suturare sau aplicarea transplantelor vasculare.

Tehnicile de chirurgie reparatoare cardio-vasculară se învață numai pe animal.

Fericită este viața chirurgului care știe să stăpînească o hemoragie!

T. G.

Lucrarea de față reprezintă un omagiu adus academicianului N. Hortolomei care, în 1949, a înființat la Spitalul Colțea Laboratorul de Chirurgie experimentală. El a fost acela care a înțeles necesitatea abordării chirurgiei cardiace și vasculare — specialitate inexistentă în țara noastră pe vremea aceea — și tot el ne-a încurajat și ne-a permis să lucrăm în acest domeniu.

Îi sînt recunoscător și fratelui meu, Gheorghe Ghițescu, fost profesor de Anatomie artistică la Institutul de Arte Plastice „N. Grigorescu" din București, care m-a îndemnat să scriu tot ce poate fi în folosul bolnavului.

Titlul cărții de față poate să surprindă, la prima vedere. Explicația este, însă, simplă: în acest domeniu, majoritatea bolnavilor pot (și trebuie) să beneficieze de tratament conservator, medical, terapia chirurgicală fiind rezervată doar unui procent de 20—30% dintre ei. O stenoză mitrală largă, un defect septal interatrial mic nu se operează. Dintre aterosclerozele obliterante, numai 25% necesită intervenție chirurgicală. Astfel, de exemplu, o claudicație care apare la peste 500 m de mers, la un bolnav care exercită o profesiune intelectuală, nu trebuie supusă intervenției chirurgicale, întrucît nu stînjenește pacientul în practicarea profesiei. În plus, o asemenea operație nici n-ar vindeca ateroscleroza. Ca o concluzie, trebuie reținut că bolnavii cardiovasculari pot beneficia timp îndelungat de tratament medical, iar indicația operatoare trebuie să aibă acordul concertat al medicului internist, al specialistului în explorări funcționale, al radiologului și al chirurgului.

Cartea de față traduce în scris experiența a peste 35 de ani de activitate a autorului în domeniul chirurgiei cardiovasculare. Între anii 1950 și 1961 am lucrat în paralel în Laboratorul de Chirurgie experimentală și în clinică. Timp de 10 ani, între 1953 și 1963, am operat mai mult bolnavi cardiaci, apoi pînă în 1982, mai mult pacienți vasculari.

Scanned with OKEN Scanner

În aproape 12 ani cît am lucrat chirurgie vasculară (la Spitalul Griviţa : 1964—1974 şi la Spitalul Fundeni : 1977—1978), am operat 2511 bolnavi vasculari, dintre care 1532 cu afecţiuni venoase şi 979 cu afecţiuni arteriale. Mortalitatea operatoare generală a fost de 0,7%.

Boala nu se studiază în laborator, nici în sala de operaţie, ci la patul bolnavului. Această lucrare caută să scoată în evidenţă şi acest aspect.

Orice tratament medical — indiferent de specialitatea în incidenţa căreia cade — este obligat să evalueze în primul rînd irigaţia regiunii sau a organului afectat. Lipsa de irigaţie înseamnă moarte.

Activitatea mea într-un domeniu necunoscut în ţara noastră pînă în anul 1952 — chirurgia cardiovasculară — a început în Laboratorul de Chirurgie experimentală. Pe animal, şi nu pe om, se deprind suturile şi explorările cardiovasculare. Primele 500 de cateterisme cardiace la om le-am executat la Spitalul Colţea, după ce deprinsesem introducerea sondelor în laborator.

Chirurgia cardiovasculară presupune o muncă în echipă : colegii mei sînt citaţi de foarte multe ori în decursul acestei lucrări.

Orice explorare care necesită o cît de mică intervenţie chirurgicală este considerată „invazivă"; ea implică, dacă nu risc, în orice caz o suferinţă din partea bolnavului.

În lucrare sînt descrise examenele neinvazive care se folosesc azi în explorarea bolnavului cardiovascular (pletismografie, sonografie etc.). Majoritatea acestora nu necesită neapărat asistenţa medicului, efectuarea lor putînd să cadă perfect în sarcina personalului mediu sanitar. Citirea rezultatelor trebuie însă făcută de medicul specialist.

Laboratorul de explorări funcţionale cardiovasculare trebuie să reprezinte o anexă indispensabilă a tuturor clinicilor de medicină internă. El contribuie la precizarea diagnosticului şi la stabilirea indicaţiei operatoare.

În lucrare sînt descrise intervenţiile chirurgicale executate de noi pe cord, fără să apelăm la sistemul de circulaţie extracorporală. Majoritatea stenozelor mitrale, coarctaţia de aortă, canalul arterial şi pericardita constrictivă se operează în regim normotermic, ca orice intervenţie obişnuită. Graţie unui diagnostic precis, la elucidarea căruia au contribuit internistul, specialistul în explorări funcţionale şi radiologul, un chirurg talentat şi antrenat, dispunînd de o tehnică bine pusă la punct, îşi asigură reuşita operaţiei, scăzînd mortalitatea sub 5%.

Se ştie că 80% din stenozele de arteră pulmonară sînt stenoze valvulare, iar defectele septale, cam în aceeaşi proporţie, interesează septum secundum. Ambele anomalii pot fi operate cu refrigeraţie. Am ajuns la secţionarea valvelor pulmonare stenozate într-un minut şi 40 de secunde, iar la închiderea unui defect septal interatrial în 5 minute. Condiţia acestor performanţe este stăpînirea unei tehnici perfecte.

O serie de operaţii pe cord nu necesită pompă cardiacă ; ele pot fi executate cu cheltuieli minime şi cu rezultate optime în centrele unde se află clinici medicale şi chirurgicale obişnuite.

Ateroscleroza obliterantă este discutată pe larg în lucrare. Am atras atenţia asupra confuziei care se face între arterioscleroză, fenomen evolutiv biologic normal al omului, şi ateroscleroza obliterantă, trombangeita obliterantă şi arteritele acute care reprezintă procese patologice.

M-am oprit asupra aterosclerozei, boala civilizaţiei moderne, care face peste 500 000 victime anual numai în S.U.A. Am atras atenţia asupra etio-

Scanned with OKEN Scanner

logiei acestei boli, citînd şi părerile unor somităţi medicale indiene şi japoneze. Profesori emeriţi de cardiologie din India, care au studiat în S.U.A., atrag atenţia asupra rarităţii aterosclerozei în ţara lor. Într-o ţară subalimentată, ca India, sau alimentată raţional, ca Japonia, ateroscleroza este o boală excepţională. Indivizi din aceste ţări, dacă emigrează în S.U.A. şi adoptă modul de viaţă american, fac ateroscleroză în aceeaşi proporţie. Noul mod de viaţă, în condiţii de supraalimentaţie, abuz de alcool şi tutun şi cu stresul unei munci intense şi nesigure, sînt cauzele bolii. Aceste date ne interesează pe noi, chirurgii, în cel mai înalt grad, întrucît continuarea modului de viaţă anterior compromite rezultatele obţinute la bolnavii operaţi, cărora, de exemplu, li s-a dezobstruat aorta sau li s-a efectuat un transplant arterial.

Diabetul, obezitatea, hipertensiunea sînt boli excepţional de rare în ţările slab dezvoltate.

În carte este descrisă tehnica de rezolvare chirurgicală a unor cazuri de tromboză de bifurcaţie aortică, tromboză de artere iliace, femurală, poplitee : dezobstrucţie, protezare cu dacron şi, mai ales, autotransplante venoase, pe care noi am început să le executăm din ianuarie 1953. Am insistat asupra deficienţelor tehnice care duc la trombozarea transplantelor.

Pe sutele de operaţii de autotransplante venoase, executate de noi pe membrele superioare şi inferioare, mortalitatea a fost zero.

Ateroscleroza obliterantă a membrelor inferioare nu se tratează cu simpatectomie lombară, ci cu dezobstrucţii sau aplicări de transplante. În cazurile rare, cînd ateroscleroza este localizată la arterele gambei şi nu putem executa o operaţie reparatoare, se practică totuşi acest tip de simpatectomie.

Trombangeita Buerger, boală care a condus în trecut la cele mai multe amputaţii de coapsă la tineri, a fost tratată de noi cu succes, graţie concepţiei noastre că boala se datoreşte unei sensibilităţi speciale a individului la tutun sau unei cauze infectoalergice. În ultimii 20 de ani, nici un bolnav cu trombangeită Buerger, îngrijit de noi, n-a suferit amputaţie. Şi la aceşti bolnavi, simpatectomia lombară a fost executată numai la 9% din cazuri.

Sînt descrise în lucrare o serie de arterite acute şi de arterite tuberculoase, nemenţionate în marile tratate de chirurgie vasculară. Studiul lor anatomopatologic, după extirparea unor artere şi înlocuirea lor cu transplante, este de un deosebit interes.

În boala Raynaud, se descriu cazuri urmărite timp de peste 10 ani, la care tratamentul medical a dat rezultate bune. Numai la cîţiva bolnavi a fost necesară simpatectomia umerală bilaterală, iar la un alt pacient, pe lîngă simpatectomia umerală, s-a efectuat şi simpatectomia ambelor femurale comune.

În eritromelalgie, boală caracterizată printr-o vasodilataţie periferică intensă, însoţită de dureri atroce, am suprimat crizele prin anestezierea plexului brahial, efectuată în 10 şedinţe în total. Rezultatul, cel puţin cel imediat, a fost excepţional. Bolnavii fuseseră trataţi în diferite clinici, timp de mai multe luni. Anestezierea terapeutică a plexului brahial în această boală nu este menţionată în tratatele de specialitate consultate de noi.

În practica noastră de chirurgi cardiovasculari, am întîlnit unul din cele şase cazuri, excepţional de rare, citate de literatura mondială de specialitate, de tromboză a arterei axilare, consecutivă unei luxaţii scapuloumerale. Artera a fost reparată prin autotransplant venos. Bolnavul mai fusese operat de şase ori în diverse spitale. Autotransplantul a rămas permeabil şi după 16 ani. (Am comunicat acest caz la o şedinţă a Academiei de Medicină din Paris.)

Scanned with OKEN Scanner

Cu ocazia rezolvării prin autotransplant venos a unui anevrism al arterei radiale în treimea sa inferioară, am ținut să pun în curent pe tinerii chirurgi asupra progreselor din ultimii 20 de ani în domeniul microchirurgiei. Aceasta trebuie învățată și executată mai întîi în laborator, pe vasele și nervii cobailor și șobolanilor. A implanta un deget presupune sutura la microscop a unei vene de 2 mm, a unei artere de 1 mm și a fasciculelor nervoase ale nervului care sînt și mai subțiri.

Microchirurgia se practică și în neurochirurgie, cînd, pentru a mări circulația cerebrală, se anastomozează artera temporală cu artera cerebrală medie, sau în urologie, cu ocazia suturării cap la cap a unui canal deferent secționat sau cu ocazia anastomozării arterei spermatice cu artera epigastrică inferioară și a venei spermatice cu safena, în testiculul ectopic.

Practicarea microchirurgiei presupune ridicarea la superlativ a calităților necesare unui chirurg, în mod obișnuit; printre acestea se numără și rezistența fizică și calmul desăvîrșit, calități indispensabile în executarea reușită a unor operații care durează peste 12 ore.

În decursul activității mele, am operat 53 anevrisme ale membrelor superioare și inferioare, cu mortalitate intra- și postoperatoare zero. Majoritatea au fost cazuri complicate, durata intervenției chirurgicale ridicîndu-se la 7—8 ore. Aceste anevrisme erau produse prin ruptura unei artere sau ca urmare a unor fistule arteriovenoase. Absolut în toate cazurile am reușit restabilirea circulației arteriale, folosind autotransplantul venos și, numai în cîteva cazuri, am făcut sutura simplă a arterei. Circulația venoasă în fistulele arteriovenoase a fost restabilită prin suturarea laterală a venei. În carte sînt redate fotografiile unor bolnavi operați de anevrism cu 20 de ani în urmă și care, în prezent, au un puls periferic normal.

O mențiune specială trebuie acordată anevrismelor consecutive endocarditei maligne și localizate la bifurcația umeralei, pe artera fesieră, pe tibiala posterioară și pe femurala profundă. Cele din ultimele trei categorii erau însoțite de hematoame imense, provocate de ruperea arterei. Toate anevrismele ajunse la noi au fost rezolvate chirurgical. Anevrismele din endocardita malignă sînt rare, după cum o atestă puținele date publicate în literatura mondială de specialitate.

În literatură nu am găsit nici un caz de anevrism al femuralei profunde, asemănător celui rezolvat de mine.

Cu ocazia executării autotransplantelor în ateroscleroza obliterantă, ca și după repararea arterelor în anevrisme, am executat pe masa de operație peste 1 200 de arteriografii, înainte și după aplicarea autotransplantului. Multe dintre ele sînt expuse în lucrare. Necunoașterea lor ar fi o pierdere pentru chirurgia cardiovasculară românească.

Studiile anatomopatologice ale pieselor de coarctație de aortă, de fistule arteriovenoase au arătat transformările pe care le suferă arterele și venele supuse la alte presiuni decît cele pentru care au fost create de natură. Aceste studii au o valoare mult mai mare decît orice experimentare pe animal. Noi am operat bolnavi la 10—20 de ani de la producerea fistulei arteriovenoase. Nici un experimentator de pe glob n-a urmărit atîta timp o fistulă arteriovenoasă creată la animal.

Rezolvării unor accidente vasculare intraoperatoare îi este dedicat un capitol foarte important din lucrare. În practica noastră, am fost confruntați cu un asemenea accident — secțiunea venei femurale — pe care l-am rezolvat însă în mod fericit prin suturarea terminoterminală a venei. Nici cel mai discret edem n-a survenit postoperator și nici în decursul celor cinci ani cît a fost urmărită bolnava. În toate celelalte 22 accidente vasculare grave intra-

Scanned with OKEN Scanner

operatoare citate în lucrare, am reușit să repar artera sau vena lezată. Studierea acestor accidente și a modului lor de rezolvare este deosebit de instructivă pentru chirurgi.

Ultima parte a lucrării se ocupă de bolile venoase și de embolii.

În cursul carierei mele, am efectuat peste 3 000 de operații de varice, cu mortalitate intra- sau postoperatoare zero și fără nici un accident embolic, deși în cîteva zeci de cazuri s-a găsit trombus în vena safenă. În aceste cazuri, am secționat crosa safenei, fără s-o pensez (pentru că trombusul funcționa ca un dop) și, cu multă delicatețe, am executat sutura către vena femurală, cu ac atraumatic.

Un capitol important este dedicat studiului cauzelor care duc la recidivele postoperatoare ale varicozei membrelor inferioare. Acestea sînt: ignorarea insuficienței venei safene externe, operație incomplet efectuată la nivelul crosei (între firul de ligatură al crosei și vena femurală au rămas colaterale nelegate), insuficienta reperare a comunicantelor de la nivelul gambei sau coapsei, executarea unor operații incomplete, azi părăsite (ligatura transtegumentară a venelor și altele).

De o gravitate excepțională sînt accidentele vasculare care se produc în timpul disecării regiunii inguinale, în vederea abordării safenei. Sînt citate în carte secționări ale arterei sau/și ale venei femurale, unele dintre ele antrenînd amputarea coapsei. Acestea sînt adevărate catastrofe chirurgicale. Este absolut inadmisibil ca un bolnav să piardă membrul inferior, după o operație de varice. De aceea, aceste operații, considerate simple, nu trebuie să fie încredințate începătorilor chirurgi, fără o supraveghere strictă din partea unui chirurg încercat.

Capitolul tromboflebitelor este important pentru numărul mare de îmbolnăviri care antrenează, pe lîngă un procent ridicat de invaliditate temporară și incapacitate temporară de muncă, cheltuieli imense suportate de familie și de stat. Tromboflebita trebuie cunoscută de absolut toate categoriile de medici, indiferent de specialitatea pe care o practică.

În lucrare se face o distincție netă între tromboflebita varicoasă și tromboflebita venelor profunde. În 95% din cazuri, în primul caz, boala se tratează la domiciliu. Numai tromboflebita varicoasă care prinde crosa safenei se tratează în spital, deoarece poate provoca embolii pulmonare.

Tromboflebita venelor profunde reprezintă o complicație gravă, întîlnită în toate serviciile de chirurgie în proporție de 0,5—2%. Ea este generatoare de embolii mortale. Studiile cu fibrinogen marcat cu I^{125} au arătat că, în 89% din cazuri, acest tip de tromboflebită are ca punct de plecare sistemul venos al mușchiului solear. Iată dece moletul bolnavului trebuie examinat zilnic și cu mare atenție, atît de medic, cît și de personalul mediu sanitar. 11% din tromboflebite își au originea în venele plantare, în cele ale adductorilor și, mai ales, în venele pelviene.

Se cunoaște astăzi că maoritatea cardiacilor mor prin embolii pulmonare plecate din trombozele atriului și ventriculului drept. În carte sînt expuse pe larg, atît experiența personală a autorului, cît și concluziile Congresului Internațional de Flebologie, ținut la Chicago în 1978, și ale celui de-al 78-lea Congres Internațional de Chirurgie (Paris, 1979), în problema diagnosticării precoce, tratării, dar, mai ales, prevenirii trombozelor venoase postoperatoare.

La congresele amintite, au luat parte somități medicale din multe specialități: chirurgie, urologie, ortopedie, medicină internă, cardiologie, explorări funcționale, hematologie, radiologie.

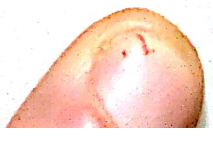

Scanned with OKEN Scanner

În Suedia, 235 de servicii chirurgicale au introdus folosirea preventivă a dozelor mici de heparină (5 000 unități de 2 ori pe zi, timp de 5 zile), obținînd o scădere a incidenței tromboflebitelor postoperatoare și a emboliilor de patru ori.

Experiența acumulată în Secția de Chirurgie a Spitalului Griviței, între anii 1964 și 1976, în domeniul tromboflebitelor, ne-a demonstrat că aplicarea imediată a tratamentului preconizat de noi (regim lactovegetarian, prișniț, ridicarea gambei față de planul corpului, administrarea de heparină și tetraciclină) ori de cîte ori bolnavul acuză postoperator o cît de mică durere în molet, a avut drept rezultat scăderea incidenței tromboflebitelor postoperatoare la 0,5 %: la aproape 20 000 operații executate de mine și colegi, nu am înregistrat mai mult de 10 asemenea accidente, cu punct de plecare de la venele pelviene, și o singură embolie mortală după prostatectomie.

Tromboflebita acută a venelor profunde va trebui să constituie un subiect de predare de reluat de mai multe ori în cursul ultimilor doi ani de acultate, avînd în vedere frecvența cu care este întîlnit acest accident în cadrul tuturor specialităților medicale.

În lucrare sînt tratate pe larg cele două complicații ale tromboflebitelor venelor profunde: ulcerul venos și embolia pulmonară. În domeniul ulcerului varicos, am acumulat o bogată experiență în care, timp de mai bine de 20 de ani, la activitatea în clinică s-au adăugat consultațiile acordate în policlinică.

Sînt descrise în lucrare toate mijloacele de diagnosticare a emboliei pulmonare, de la cele mai simple metode pînă la cele mai sofisticate. Nu toate emboliile pulmonare sînt mortale: cele mici trec neobservate, altele provoacă infarct pulmonar; numai o a treia categorie duce la moartea pacientului, în decurs de 5 minute pînă la 4 ore de la apariția simptomelor.

Se apreciază că un mijloc simplu de diagnostic, în emboliile masive ale arterei pulmonare, este înregistrarea presiunii din vena cavă și atriul drept cu ajutorul unei sonde fine introduse chiar printr-un ac de puncție. În afară de embolia pulmonară masivă, nu există nici o boală însoțită de șoc, inclusiv infarctul miocardic, în care presiunea din cavă și atriul drept să crească. Sonda se poate împinge pînă în artera pulmonară, pentru a se institui tratamentul cu streptochinază, care durează 72 ore.

Inițiativa administrării streptochinazei în emboliile masive aparține medicului englez Chavastos, de la Spitalul Hammersmith din Londra, care, în 1981, aplicînd acest tratament în șase asemenea cazuri, a obținut vindecări de 100 %. Acest succes este cu atît mai remarcabil, cu cît nu necesită pompă cardiacă, a cărei funcționare mobilizează cel puțin 10 medici.

Unul dintre ultimele capitole ale cărții se referă la emboliile arteriale care, spre deosebire de emboliile pulmonare, recunosc ca punct de plecare, în 95 % din cazuri, cordul stîng, direcția de propagare fiind arterele periferice. În restul de 5 % din cazuri, emboliile arteriale pot fi provocate de fragmente de plăci aterosclerotice detașate din aortă sau de cheaguri plecate dintr-o pungă anevrismală.

Noi am operat 56 de embolii periferice și n-am înregistrat decît un singur deces, dar nu în timpul operației, ci după o a treia embolie făcută de bolnav la domiciliu. În carte sînt descrise tehnicile chirurgicale folosite de mine în emboliile de arteră axilară, umerală, radială, aortă, iliace, femurală, poplitee.

Într-o proporție de 90 %, conținutul acestei cărți este rezultatul experienței mele clinice și operatoare. În completare, am selectat din literatura

Scanned with OKEN Scanner

mondială de specialitate tot ce am considerat mai reprezentativ în problema bolnavilor cardiovasculari chirurgicali.

Am lăsat la urmă unul din aspectele cele mai importante ale lucrării de față : ilustrarea grafică. Noi toți ne reamintim, după ani și ani, mai degrabă imaginea regiunii decît descrierea ei. Nu este cazul să enumerăm anatomiile frumos executate. Și totuși, nu putem să nu amintim anatomia artistică a lui Gheorghe Ghițescu, medic și artist.

Desenele din majoritatea tratatelor de chirurgie lasă de dorit, atît prin lacune în precizia anatomică, cît și printr-o execuție artistică nu întotdeauna la înălțime. Chirurgii nu dau suficientă atenție reprezentării prin desen a operației executate, ceea ce constituie o regretabilă deficiență care diminuează importanța operației, făcînd-o greu inteligibilă, în special pentru medicii tineri.

În lucrarea noastră, desenele sînt executate de D. Popescu, medic și profesor de anatomie artistică la Institutul de Arte Plastice „N. Grigorescu" din București. Cuvintele mele de laudă sînt inutile, deoarece desenele vorbesc de la sine. Pot afirma că valoarea lucrării a crescut mult grație acestor desene. Doctorul Popescu a reușit să îmbine prin desen știința cu arta — tot astfel cum a făcut-o și profesorul său, doctorul Gheorghe Ghițescu, în anatomia artistică — demonstrînd că poate exista și o chirurgie artistică.

Aducem calde mulțumiri Gabrielei Rădulescu care ne-a procurat reviste și cărți din literatura străină. De asemenea, mulțumesc tuturor colaboratorilor mei care, cu știința și cu iscusința lor, au contribuit la diagnosticarea și rezolvarea cazurilor. Dacă am scăpat vreun nume, îmi cer iertare, n-am făcut-o intenționat, ci pentru că n-au fost trecuți în caietele mele de clinică.

AUTORUL

Scanned with OKEN Scanner

DATE DE FIZIOLOGIE CARDIOVASCULARĂ OBȚINUTE PRIN CATETERISM

Cateterismul este metoda prin care se introduce o sondă (cateter) în sistemul arterial sau venos și/sau în anumite organe cavitare, în scop explorator sau terapeutic.

Cateterismul cardiac oferă posibilitatea studiului elegant al fiziologiei normale și patologice a inimii, a circulației pulmonare și a vaselor mari care pleacă din cord. Tehnica acestei investigații ar trebui însușită de corpul medical din toate clinicile medicale, tot astfel cum se învață efectuarea punctiei pleurale sau pericardice.

La noi în țară, primul cateterism a fost efectuat la Spitalul Colțea, în anul 1952, cu participarea medicilor Bradu Fotiade, Dacia Litarczek și a subsemnatului. Introducerea sondelor în sistemul arterial fusese în prealabil deprinsă pe cîine, în Laboratorul de Chirurgie experimentală.

Metoda este astăzi atît de obișnuită încît se practică în mod curent nu numai în serviciile de chirurgie cardiovasculară, ci și în cele de medicină internă și pediatrie. Cu echipa amintită mai sus, am executat primele 500 de cateterisme cardiace din țara noastră.

Pentru executarea cateterismului cardiac, se introduce o sondă pe o venă a plicii cotului, după ce s-a făcut anestezie locală. Sonda se poate introduce și prin vena jugulară externă, prin safenă sau vena femurală. Introducerea sondei pe vena femurală (în regiunea inghinală) se practică astăzi în lume la mii și chiar zeci de mii de bolnavi hipertensivi, pentru a li se lua sînge din venele renale în vederea determinării unei enzime produse de rinichi : renina. Introducerea cateterului în venă și în cavitățiile inimii este absolut nedureroasă și este lipsită de pericol, cu condiția să fie executată de un medic experimentat.

Sonda introdusă pe una din venele plicii cotului ajunge succesiv în venele axilară, subclaviculară, trunchiul brahiocefalic, cava superioară. Sonda este cuplată la un mic aparat care transformă variațiile de presiune sanguină în variații de curent electric. Acestea sînt preluate de un al doilea aparat, denumit Atlas, care înregistrează curbele de presiune pe hîrtie sau le proiectează pe un ecran de televizor. Medicul care face explorarea cunoaște perfect aspectul normal al curbelor de presiune pentru vena cavă, atriul drept, ventriculul drept și respectiv artera pulmonară, precum și valoarea presiunilor pentru segmentele acestui traiect. Orice deviere de la normal a acestor parametri constituie o indicație pentru existența unei boli cardiace congenitale sau cîștigate. Mai mult, cu ajutorul sondei se iau probe de sînge din diversele cavități ale inimii și se efectuează oximetria (dozarea oxigenului).

În cazul unui defect septal interatrial (comunicare între cele două atrii), sîngele din atriul stîng trece în atriul drept, determinînd la nivelul acestuia creşterea valorilor presiunii sanguine şi ale oximetriei. Afluxul crescut de sînge în cavităţile drepte ale inimii duce cu timpul la hipertrofierea acestora. Creşterea debitului sanguin în atriul drept provoacă şi creşterea presiunii în artera pulmonară şi în ramurile ei, cu încărcarea plămînului cu mult sînge.

Exploratorul, care urmăreşte sonda sub ecran, o poate conduce uşor în atriul stîng şi ventriculul stîng (prin defectul septal), traseu vizibil pe ecranul radiologic; în paralel, apar pe osciloscopul catodic curbele tipice ale cavităţilor stîngi.

Să continuăm introducerea sondei într-o ramură pulmonară de calibru redus. La un moment dat, constatăm că sonda se opreşte, „butează", cum se spune în mod curent, în practică. În acest moment, ea nu mai înregistrează presiunile din arborele arterei pulmonare, ci înregistrează ceea ce se află în vîrful ei, adică circulaţia sau, mai corect, presiunile capilare. Informaţiile privitoare la circulaţia capilară sînt de o mare importanţă, căci ne dau indicaţii asupra a ceea ce se petrece în atriul stîng.

Din figura 1 reiese că debitele celor două ventricule (care valoric sînt egale între ele) prezintă totuşi o diferenţă esenţială prin faptul că expulzia sîngelui din ventriculul drept către artera pulmonară se face în mod normal cu o presiune de 20 mm Hg, pe cînd presiunea de aruncare a sîngelui din ventriculul stîng în aortă este de 100—120 mm Hg.

Presiunea în capilarul pulmonar, numită şi presiunea venoasă capilară *(wedge pressure* sau presiune de butare a sondei), este în mod normal de 5—10 mm Hg. Aceasta este presiunea care se înregistrează şi în atriul stîng.

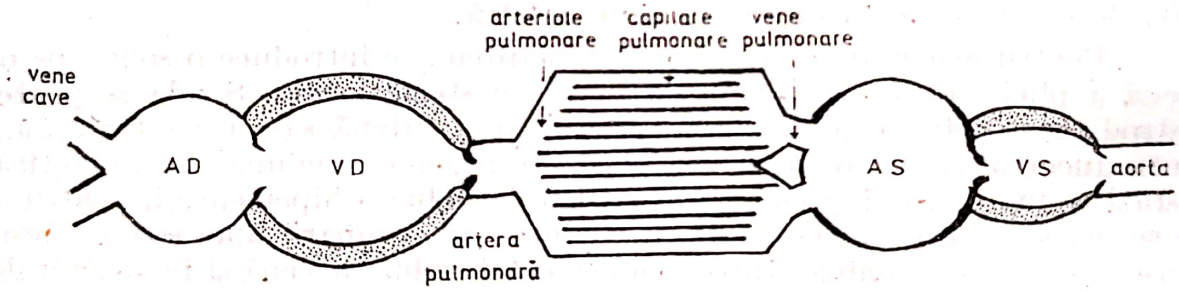

Fig. 1. — Cavităţile inimii prezentate ca un singur tub. Între cavităţi este reprezentată circulaţia pulmonară (după Ross, 1962).

În figura 2 se observă că, în cavităţile ventriculare dreaptă şi stîngă, presiunea maximă este de 20 mm Hg şi respectiv 120 mm Hg, dar minima este zero. În artera pulmonară şi aortă, presiunile maxime sînt egale cu cele din ventricule (20 şi respectiv 120 mm Hg), dar minima este 5 mm Hg în artera pulmonară şi 80 mm Hg în aortă. În artere (pulmonară şi aortă), existenţa unor valori minime deasupra lui 0 ventricular se explică prin prezenţa valvelor care nu permit sîngelui să se reîntoarcă în ventriculi.

În prezent, în ţara noastră, cateterismul cardiac poate explora şi cordul stîng. Sonda, introdusă pe o venă a plicii cotului, aşa cum s-a descris, ajunge în atriul drept. Ea este prevăzută cu un vîrf minuscul care perforează septul interatrial, pătrunzînd astfel în atriul stîng, ventriculul stîng şi, de aici, în aortă. După retragerea sondei, micul orificiu se închide. În anumite boli aortice (de exemplu, în stenozele valvulare) este de mare

importanţă cunoaşterea presiunilor din ventriculul sting şi a repercusiunilor acestora, în special în insuficienţa valvei mitrale şi în stenozele aortice. Printr-un procedeu aplicat de noi (Ghiţescu şi colab., 1958), am reuşit să trecem prin orificiul aortic stenozat. Sonda a fost introdusă în artera axilară, apoi în subclaviculară şi aortă şi, după cîteva încercări,

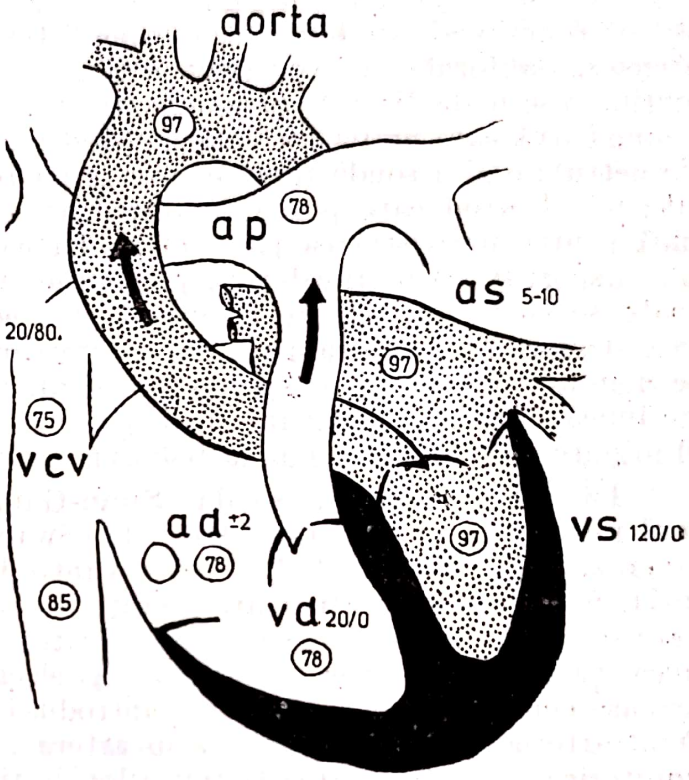

Fig. 2. — Cifrele maxime şi minime al presiunilor din cavităţile cordului şi din vasele mari. Oximetria e reprezentată prin cifrele încercuite.

s-a pătruns în ventriculul sting ; s-au înregistrat curbele şi presiunile ventriculare, iar la retragerea sondei cele aortice.

Cu patru ani înainte, efectuasem deja cateterismul cardiac şi respectiv angiocardiografic (introducerea pe sondă a unei substanţe de contrast iodate, care era urmărită prin radiografii seriate, 4 pe secundă, în deplasarea ei pe aria cardiacă şi vasculară) (Ghiţescu şi colab., 1954, 1955).

Înainte de efectuarea cateterismului cardiac, bolnavul este examinat clinic, radioscopic şi radiografic, electro- şi fonocardiografic, iar cînd este necesar scintigrafic şi ecografic.

În ţara noastră, doctorul Bradu Fotiade lucrează de peste 30 de ani în domeniul explorărilor cardiace invazive, deţinînd un monopol de expert incontestabil în materie. Nici un chirurg din Clinica de Chirurgie cardiovasculară a Spitalului Fundeni nu se încumetă să opereze o boală cardiacă cîştigată sau congenitală fără avizul său. Precizia diagnosticelor sale a fost verificată nu numai în ţară, ci şi în străinătate. Medicii tineri ar trebui să dea o mare atenţie laboratorului de explorări funcţionale, pentru că o seamă de boli cardiace sînt imposibil de diagnosticat prin mijloace clinice simple. Mai mult, calculul debitelor, al gradului de stenoză sau insuficienţă a orificiilor valvulare sau a defectelor congenitale reprezintă cea mai înaltă expresie a fiziopatologiei cardiace.

Scanned with OKEN Scanner

Plămînul este primul organ care suferă în orice afecțiune cardiacă; Bratu Fotiade, ca expert, conduce și Laboratorul de Explorări funcționale pulmonare. Însușirea fiziologiei cardiorespiratoare direct pe om, în laboratorul de probe funcționale, este primul pas în îndelungata pregătire a viitorilor chirurgi cardiovasculari.

Cateterizarea cordului drept face parte din tehnica de monitorizare a bolnavilor gravi. Cateterismul cardiac a trecut din laboratorul de explorări funcționale în sălile de terapie intensivă. Swan și Ganz, din Los Angeles, California, au construit o sondă care le poartă numele și care conține o serie de dispozitive miniaturizate, îndeplinind mai multe funcții: o sondă fixă care umflă un balonaș (destins, acesta poate atinge 1 cm în diametru); o altă sondă fixă pe care se poate introduce în cord ser glucozat; un electrod care poate da impulsuri electrice pacemaker; o sondă mică pentru înregistrarea presiunilor. La capătul ei distal se găsește un mic dispozitiv care transformă presiunile în variații de curent electric. Toate serviciile de terapie intensivă sînt echipate în prezent cu sonda Swan-Ganz. Noi foloseam pentru cateterism cardiac sonde fără balonaș. Le montam, măsuram presiunile din cavitățile drepte ale inimii, inclusiv presiunea capilară, prelevam sînge pentru oximetrie și, după maximum 30 minute, extrăgeam sonda și bolnavul mergea la pat.

La bolnavii gravi, sonda Swan-Ganz servește la monitorizare, fiind menținută în cord două-trei zile (Swan și Ganz, 1975; Buchbinder și Ganz, 1976). Pînă în 1975, cînd s-a introdus această sondă la bolnavii gravi (mari traumatizați, mari operați, bolnavi cu infarcte miocardice în stare de șoc), supravegherea (monitorizarea) din primele două-trei zile se făcea prin înregistrarea continuă a electrocardiogramei, a presiunii venoase centrale (sondă obișnuită, introdusă pînă în atriul drept), a presiunii arteriale (cateter introdus în artera radială). Scopul acestei triple monitorizări era depistarea tulburărilor de ritm, prevenirea unei încărcări prea mari cu lichide a cordului drept, preîntîmpinarea variațiilor presiunii arteriale.

Din această monitorizare lipsea cea a cordului stîng, care este de o importanță capitală în infarctul miocardic. Această deficiență este corectată de sonda cu balonaș. Ea poate fi introdusă pe una din venele brațului, pe jugulară sau pe vena femurală. Se preferă însă introducerea pe jugulară sau femurală pentru ca membrele superioare să rămînă libere. Sonda se introduce pe un ac care punctionează vena. Nu este necesar controlul sub ecran radioscopic decît rareori. Se cunosc distanțele aproximative de la punctul de introducere pînă la atriul drept, astfel: de la jugulară — 15 cm; de la femurală — 30 cm; de la brațul drept — 40 cm; de la brațul stîng — 50 cm. Desigur, aceste distanțe variază cu înălțimea pacientului. Cînd ne-am apropiat de cord, umflăm balonașul cu dioxid de carbon. (Chiar dacă acesta se sparge, dioxidul de carbon pătruns în sînge nu produce nici o tulburare.) Balonașul umflat trage după el sonda în atriul drept, ventriculul drept, artera pulmonară dreaptă sau stîngă. Cînd balonașul s-a oprit, înseamnă că a obstruat complet artera și, în acest moment, vîrful sondei înregistrează presiunea capilară. În momentul cînd s-a umflat balonașul, microsonda adaptată la aparatul de înregistrat presiuni începe să deseneze curbe pe ecranul osciloscopului. Curbele intracavitare sînt specifice pentru diferitele localizări ale sondei (fig. 3). Cunoașterea acestor curbe este și la îndemîna cadrelor sanitare medii.

Scanned with OKEN Scanner

În atriul drept, presiunea normală este de 2—5 mm Hg, în ventriculul drept 20/0 mm Hg, în artera pulmonară 20/10 mm Hg, iar în capilar 10—12 mm Hg. Balonașul nu trebuie să rămînă umflat mai mult de un minut, timp suficient ca să fie notată presiunea din capilarele pulmonare. Depășirea timpului de obstrucție a unei ramuri arteriale peste un minut determină efectele unei embolii pulmonare. După ce balonașul s-a dezumflat, sonda se retrage singură în artera pulmonară, întrucît curentul sanguin o împinge la periferie. Balonașul nu va fi umflat brusc, ci progresiv, cu cantități mici de CO_2 (0,1 cm^3) pentru a preveni ruperea arterelor mici pe care le străbate. Presiunea capilară pulmonară este egală cu presiunea din venele pulmonare, cu cea din atriul stîng și cu presiunea minimă diastolică ventriculară stîngă, în condiții normale (cînd nu există boală mitrală). Presiunea minimă diastolică ventriculară este de 0 mm Hg. Dacă presiunea capilară crește, se produce edem pulmonar. În caz de insuficiență ventriculară stîngă, presiunea diastolică minimă crește, provocînd creșterea presiunii din atriu și capilar. Nu există o informație mai prețioasă pentru medic decît starea funcției ventriculului stîng, pompa care susține întreaga circulație a organismului.

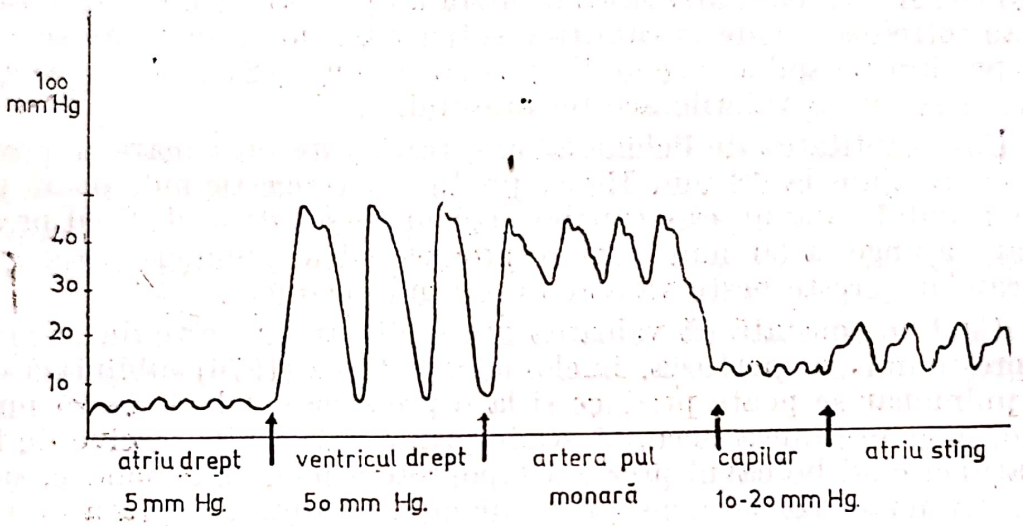

Fig. 3. — Curbele de presiune înregistrate cu sonda cu balonaș Swan-Ganz.

Cu sonda Swan-Ganz se poate măsura și debitul cardiac. Sînt cunoscute trei asemenea metode: metoda Fick (calcularea raportului dintre oxigenul absorbit — exprimat în milimetri/minut × 100 — și oxigenul din cordul stîng minus oxigenul din cordul drept — exprimat în volume la sută; diluția unui colorant în sînge constituie a doua metodă; a treia este metoda Fegler a termodiluției. Aceasta din urmă este determinată de sonda cu balonaș Swan-Ganz. Una din microsondele sondei cu balonaș are orificiul situat la 4 cm de vîrful sondei. Dacă pe această sondă se injectează 10 ml ser glucozat 10% la temperatura de 5°C, se produce o răcire a sîngelui din cord, fenomen înregistrat cu un termistor aflat la 4 cm mai jos de orificiul prin care a pătruns serul glucozat rece. Termistorul se află, de fapt, în vîrful sondei Swan-Ganz, deci în interiorul arterei pulmonare. Pe distanța atriu (unde s-a injectat serul glucozat rece) — termistor, s-a produs o diluție termică; cifra diluției este raportată la un tabel care indică debitul cardiac al bolnavului (cantitatea de sînge expulzată de ventriculul stîng pe minut). Pe același tabel poate fi citit și indexul cardiac (can-

Scanned with OKEN Scanner

titatea de sînge expulzată de cord pe minut, în funcţie de suprafaţa corporală). Indexul cardiac este de 2,5—3,5 litri/minut/m².

Vom da un exemplu practic. Să presupunem că ne aflăm în faţa unui bolnav accidentat care a pierdut mult sînge (hipovolemie). Monitorizarea indică scăderea presiunii arteriale şi a hematocritului. Sonda Swan-Ganz, introdusă de urgenţă, indică un index cardiac şi o presiune capilară scăzute.

Importanţa informaţiei furnizate de sonda Swan-Ganz nu constă în aprecierea hipovolemiei, ci a cantităţii de lichide pe care le putem introduce fără ca ventriculul stîng să sufere sau fără ca să se producă edem pulmonar. Astfel, cînd presiunea capilară a ajuns la 12 mm Hg înseamnă că s-au introdus lichide în cantitate suficientă. Din 2 în 2 ore se controlează presiunea capilară : se umflă balonaşul sondei Swan-Ganz pentru un minut şi se citesc valorile acestei presiuni.

Cînd cantitatea de lichide administrată este prea mare şi presiunea capilară a ajuns la 18 mm Hg, se produce o congestie pulmonară pentru că ventriculul stîng nu este capabil să-şi mărească debitul. Cînd presiunea capilară ajunge la 30 mm Hg, se produce edem pulmonar acut (presiunea capilară creşte peste valoarea presiunii oncotice).

Cînd se constată că valoarea presiunii capilare este de 18 mm Hg, se opreşte imediat perfuzia. Buchbinder şi Ganz (1976) subliniază că edemul pulmonar se poate produce şi la o presiune capilară de 25 mm Hg, atunci cînd presiunea oncotică scade prin administrări masive de lichide sau atunci cînd bolnavul prezintă hipoproteinemie. În concluzie, sub nici un motiv nu se vor administra lichide cînd presiunea capilară pulmonară a trecut peste 15 mm Hg.

Observaţiile furnizate de sonda Swan-Ganz în infarctul miocardic (Buchbinder şi Ganz, 1976) sînt următoarele :

— Infarctul miocardic se poate însoţi de insuficienţă cardiacă uşoară. Debitul-bătaie poate fi scăzut, dar indexul cardiac poate fi bun, ca urmare a tahicardiei. Presiunea capilară este uşor scăzută. Cînd ajunge la 18 mm Hg, apar semne de congestie pulmonară.

— În infarctul însoţit de şoc, presiunea capilară este de 23 mm Hg, tensiunea arterială maximă 120 mm Hg, ritmul cardiac 110 bătăi/minut, indexul cardiac 2,8 l/m².

— În infarctul cardiac însoţit de şoc grav, presiunea capilară este 24 mm Hg, tensiunea arterială Mx este 80 mm Hg, ritmul cardiac 96 bătăi/minut, indexul cardiac 1,5 l/m².

— În infarctul ventricular drept, presiunea capilară este normală (12 mm Hg), presiunea diastolică ventriculară dreaptă este mare, tensiunea sistemică, ritmul şi indexul cardiac sînt normale.

— În insuficienţa ventriculară dreaptă consecutivă insuficienţei ventriculare stîngi, presiunea capilară şi presiunea diastolică ventriculară dreaptă sînt mari.

În embolismul pulmonar, toate presiunile din cordul drept, atriu, ventricul, arteră pulmonară sînt crescute, dar caracteristică este presiunea capilară normală sau chiar coborîtă (5 mm Hg).

În bolile pulmonare cronice, presiunile sistolice şi diastolice din ventriculul drept şi artera pulmonară sînt crescute (35/15 mm Hg), dar presiunea capilară este normală, atîta timp cît cordul stîng nu suferă.

Scanned with OKEN Scanner

În insuficiența mitrală acută produsă de infarctul miocardic, se evidențiază o creștere enormă a presiunii capilare pulmonare (pînă la 50 mm Hg), ceea ce determină declanșarea edemului pulmonar acut.

În tamponada cardiacă provocată de hemopericard, se înregistrează creșterea presiunii capilare pulmonare, precum și creșterea presiunii atriale drepte și a celei diastolice ventriculare drepte.

Ceea ce făceam noi în Laboratorul de Probe funcționale, adică un examen limitat la 20—30 minute, folosind o echipă formată din trei medici, este realizat astăzi în toate sălile de terapie intensivă. Examinarea se face în mod continuu, timp de 2—3 zile, procurînd informații asupra funcției cardiace și, implicit, indicații asupra tratamentului.

Monitorizarea cu ajutorul sondei Swan-Ganz este cunoscută și de internii de spital și de cadrele cu calificare medie din serviciile de terapie intensivă. Fiziologia și fiziopatologia a trecut din sălile de curs și din laborator la patul bolnavului, a intrat în practica zilnică.

Am introdus sonde în venele suprahepatice, folosind aceeași tehnică pe care am descris-o la cateterismul cardiac. Și în acest caz, înregistram presiunile intracavitare, luam probe pentru oximetrie, apoi împingeam sonda pînă cînd se oprea; în acest moment, presiunea înregistrată este cea centrolobulară. Cercetările au fost efectuate la bolnavi cu hepatită cronică și ciroză.

Introducerea sondei în vena cavă inferioară prin vena femurală se practică astăzi la zeci de mii de bolnavi cu hipertensiune arterială. Numai în S.U.A., suferă de hipertensiune arterială 20 de milioane de persoane. Aproximativ jumătate din bolnavii cu ateroscleroză obliterantă au și hipertensiune arterială.

n zilele noastre, problema hipertensiunii arteriale se situează în centrul preocupărilor cardiologiei și chirurgiei cardiovasculare din toate țările. Irvine Page, profesor emerit de medicină cardiovasculară, Cleveland, Ohio (S.U.A.), Sir George Pickering, profesor emerit de cardiologie, Londra, John J. Laragh, profesor la Universitatea Cornell, New York (S.U.A.) sînt numai cîteva din personalitățile de vîrf ale acestor specialități medicale (Foley, 1981).

În primele decenii ale secolului nostru, medicii nu acordau o prea mare importanță hipertensiunii arteriale. „Au trecut 30 de ani, spune Page, pînă cînd lumea medicală să se convingă că, după ateroscleroză, hipertensiunea arterială este cel mai mare agent distrugător a ceea ce se numește lume civilizată".

Am prezentat aceste date succinte asupra hipertensiunii arteriale de care ne vom ocupa mai amănunțit în capitolul privitor la clinica bolilor vasculare, pentru a insista asupra cateterismului venei cave inferioare, introdus de profesorul Laragh ca o metodă de rutină în hipertensiunea esențială, care reprezintă aproape 90 % din totalul tipurilor de hipertensiuni. Și tot Laragh observă că, în două treimi din cazurile de hipertensiuni esențiale, renina este crescută.

Renina, enzimă, proteolitică cu GM 35 000 — 40 000 daltoni, se găsește înmagazinată sub formă de granule în celulele din jurul arteriolelor aferente ale glomerulilor renali. Ea transformă angiotensinogenul, o globulină hepatică circulantă, în angiotensină I, care este apoi convertită în angiotensină II; aceasta din urmă este adevărata substanță presoare declanșatoare a hipertensiunii arteriale și a secreției de aldosteron (Jagger și Braunwald, 1974)

Scanned with OKEN Scanner

Pentru cateterizarea venei cave inferioare, sonda se introduce prin vena femurală și este condusă, sub ecran radioscopic, pînă în dreptul venei renale stîngi, de unde se ia o probă de sînge; același procedeu se aplică și pentru vena renală dreaptă. Se dozează partea activă a reninei care reprezintă numai 10% din totalul reninei plasmatice (restul de 90% nu produce hipertensiune). Casa de medicamente Roche (Elveția) a pus la dispoziție un echipament (costul : 50 $), cu ajutorul căruia se poate face această dozare și se poate stabili un tratament corect al hipertensiunii arteriale pentru tot restul vieții.

Cateterizarea cavei inferioare și, în continuare, a venelor suprarenale dreaptă și stîngă permite prelevarea de sînge pentru dozarea catecolaminelor și, mai ales, obținerea imaginii radioscopice a tumorilor de suprarenală prin injectarea unei mici cantități de substanță de contrast. Vom vedea mai departe că imagini similare se pot obține și după injectarea substanței de contrast în arterele suprarenale. Pentru chirurg, diagnosticul radiologic al sediului tumorii este esențial. Cateterismul venos poate fi executat de orice intern de spital.

Explorarea arterelor prin cateterism

În luna octombrie 1949, am început, în Laboratorul de Chirurgie experimentală a Spitalului Colțea, executarea la cîine a fistulelor arteriovenoase (denumite de noi „comunicări arteriovenoase"). Un an mai tîrziu, am făcut omotransplante de carotidă, aortă abdominală și toracică și de artere femurale. La unele animale foloseam ca transplant vena. Primele cercetări au făcut obiectul unei comunicări la Academia Republicii Populare Române, în luna iunie 1950.

Pentru a demonstra permeabilitatea transplantelor, executam aortografii, cu asistența de înaltă competență a medicului radiolog Gh. Gatoschi. În anul 1949, nu aveam cunoștință de posibilitatea efectuării arteriografiilor cu ajutorul unei sonde. Metoda Seldinger a apărut cîțiva ani mai tîrziu.

Încă din anii 1949—1950, noi cercetam permeabilitatea transplantelor de aortă, efectuate unei serii de animale, cu ajutorul aortografiilor care se executau în felul următor : se descoperea carotida primitivă a cîinelui, se punea o mică clampă vasculară către cap și un fir de așteptare către inimă, cu care se ridica vasul, făcîndu-se astfel hemostază. Se crea un mic orificiu transversal pe carotidă, prin care se introducea o sondă ureterală. Animalul era anesteziat cu eter. Se injectau 20 ml de Urombral 60%. Cînd mai rămîneau din conținutul seringii 1—2 ml, se dădea comanda expunerii radiografice. După executarea radiografiei, se extrăgea sonda și se sutura orificiul carotidian. În anii 1949—1950 nu existau seriografe. Imaginea arteriografică obținută de noi era însă suficient de clară și punea în evidență transplantul.

Și transplantele renale executate de noi la cîine în 1951 pe vasele carotide și în 1952 pe vasele iliace au fost cercetate arteriografic. De asemenea, anastomozele portocave și splenorenale, executate tot în 1951, la cîine, au fost vizualizate cu ajutorul substanței de contrast introduse prin sonda cu care cateterizam cava inferioară.

Scanned with OKEN Scanner

În 1954, am executat aortografia prin sondă, la om, iar rezultatele au fost comunicate la Societatea de Radiologie, în 1956 (Ghițescu, 1968). În acea perioadă, foloseam o sondă de cateterism cardiac care se introducea prin artera umerală sau femurală. Consideram această metodă mult mai sigură decît punctiile transcutanate lombare sau femurale care pot ocaziona pătrunderea acului într-o placă ateromatoasă, unde peretele vascular este extrem de subțire, majoritatea fibrelor elastice fiind înlocuite prin depozite de colesterol și calciu.

Într-un caz de anevrism aortic în care am descoperit femurala pentru introducerea sondei, artera prezenta, chiar la acest nivel, plăci galbene de colesterol, iar în apropierea lor un mic anevrism lateral de 6—7 mm. La acest nivel, peretele era atît de subțire, încît prin transparență se vedea unda sanguină pulsînd. Deoarece aveam certitudinea că înțeparea acestei zone ar fi produs ruptura peretelui arterial, am procedat la descoperirea arterei mai distal, către vîrful triunghiului Scarpa. La acest nivel, artera era mai puțin afectată, astfel încît am putut face o mică incizie și am introdus sonda, apoi a fost executată arteriografia fără nici un incident. În cartea mea *Vasculopatii periferice* (1968), este reprodusă această arteriografie, executată în 1956. Anevrismul aortei ascendente se vede foarte bine pe arteriografia din profil. Am folosit o sondă de cateterism cardiac nr. 12, lungă de 1,20 m, curbată la vîrf la 45°, în vederea pătrunderii în cavitățile cordului. Cu 24 ore înainte de folosirea sondei, am redus la 25° curbura ultimilor 5 cm ai acesteia, cu ajutorul unui mandren. Este bine de reținut acest amănunt, deoarece o curbură prea mare îndreaptă sonda în colateralele aortei, putîndu-le perfora, sau mărește numărul manevrelor intraarteriale, favorizînd tromboza. Pentru anevrismele situate pe crosa aortică, pe aorta toracică, aorta abdominală sau arterele iliace, am introdus sonda fie pe umerala stîngă, fie pe femurala dreaptă. Pentru aorta ascendentă, am introdus sonda pe umerala dreaptă.

Descoperirea arterei se face cu anestezie locală. Mica incizie pe arteră se face întotdeauna transversal, pentru ca la suturare să nu se strîmtoreze lumenul. Controlul radioscopic al sondei este absolut necesar, pentru a se preciza poziția capătului sondei, care trebuie să ajungă pînă în zona ce trebuie radiografiată.

Tot în acea perioadă de început, în 1957, la Spitalul Colțea, am executat o arteriografie într-un caz de anevrism al aortei abdominale. Sonda a fost introdusă prin umerala stîngă. Pentru injectarea substanței de contrast, foloseam o seringă metalică, prevăzută cu pîrghie, sau o seringă acționată cu aer comprimat. Pentru aortografii am folosit 40—50 ml diiodon 70%, iar pentru arteriografiile membrelor 20 ml din aceeași substanță. Incidentul cel mai frecvent apărut prin manipularea sondei este spasmul arterial. De aceea, este preferabil ca, înainte de introducerea sondei, să se infiltreze încă odată teaca vasculară cu novocaină 1%.

Încă din 1957, atrăgeam atenția că manipularea prelungită a sondei sau sutura defectuoasă a arterei pot provoca trombozarea acesteia. Cateterismul arterial în vederea explorării sau introducerii unei substanțe de contrast este o adevărată intervenție de chirurgie vasculară și trebuie considerat ca atare.

Prin metoda Seldinger (descrisă de Ghițescu, 1973), care folosește injectarea unei cantități mari de substanță de contrast (40—50 ml), se obțin imagini foarte frumoase: adevărate planșe anatomice. Dar această cantitate injectată cu o presiune de 5—8 atmosfere nu este bine suportată

Scanned with OKEN Scanner

de un bolnav hipertensiv, de un coronarian sau de bolnavi cu accidente cerebrale sau cardiace în antecedente. Din nefericire, tocmai acești bolnavi prezintă stenoze sau tromboze arteriale, ei sînt aceia care necesită arteriografii.

Incidentele sau, mai precis, accidentele se reduc dacă se folosește o sondă subțire și se injectează o foarte mică doză de substanță de contrast (5—10 ml). Aceasta este tehnica *angiografiei selective*. Pe acul Seldinger se introduce o sondă subțire (sub 1 mm) care, grație unei curburi speciale pentru fiecare din majoritatea arterelor, pătrunde în artera de cercetat. Radiologul experimentat știe ce curbură trebuie să aibă sonda ca să pătrundă în artera coronară, mezenterică sau renală. El însuși poate să creeze anumite curburi, folosind flacăra unei lămpi cu spirt.

Cele mai frumoase arteriografii selective le-am văzut la Spitalul Cabrini din New York, executate de medicul radiolog G. Padula. Precizia și rapiditatea cu care lucra erau uluitoare. Era asistat de două surori medicale, dintre care una îl ajuta la introducerea sondelor și cea de-a doua mînuia seriograful. O angiografie selectivă nu dura nici cît un examen radioscopic gastric. Se executa fără nici o preanestezie, chiar la bolnavi ambulatori care, după examinare, se întorceau liniștiți la treburile lor, conducînd automobilul.

Doctorul Padula pătrundea cu sondele în toate arterele corpului uman care aveau calibrul puțin mai mare decît cel al sondei. În decursul cîtorva ore mi-a prezentat :

— arteriografii executate prin pătrunderea sondei în carotida internă, evidențiind perfect tumori cerebrale ;

— stenoze ale bifurcației carotidiene. Arteriografiile erau executate separat cu sonda introdusă pe dreapta sau pe stînga ;

— arteriografii ale arterelor vertebrale : sonda pătrundea în lumenul arterial. (Noi am operat o comunicare arteriovenoasă a vaselor vertebrale stîngi, dar arteriografia executată de noi nu era deloc concludentă. Nu reușisem să pătrundem în lumenul arterial ;)

— arteriografii ale stenozelor subclaviculare (stenoze aflate înaintea originii vertebralei). Bolnavii prezentau fenomenul de „furt arterial". Din cauza stenozei arterei subclaviculare, sîngele era „furat" de la creier și era adus retrograd prin artera vertebrală și era deversat poststenotic în subclaviculară. Fenomenul se accentua la un efort executat cu membrul superior respectiv ;

— arteriografii ale arterelor tiroidiene. Sonda pătrunsă în artera tiroidiană superioară sau inferioară permitea injectarea substanței de contrast și evidențierea unor tumori tiroidiene ;

— arteriografii ale coronarelor dreaptă și stîngă, împreună cu coronara descendentă. Am văzut la spitalul Nasau cinematografia coronarelor. Era interesant cum se vedea cordul pulsînd și cum pătrundea substanța de contrast în coronare ; zona obstruată se distingea perfect ;

— arteriografii ale arterelor diafragmatice ;

— arteriografii ale arterelor suprarenale. Am văzut evidențiate tumori de glandă suprarenală pentru care se pătrundea cu o sondă subțire din artera diafragmatică în artera capsulară superioară ; de asemenea, tumori care se vizualizau după ce sonda pătrundea din aortă în artera capsulară inferioară ;

— arteriografii ale trunchiului celiac și ale ramurilor acestuia : arterele splenică, hepatică comună, hepatică proprie. Ni s-au prezentat tumori hepatice de lob drept și respectiv stîng, puse în evidență prin

Scanned with OKEN Scanner

arteriografia executată cu sondă pătrunsă în hepatica proprie. Doctorul Padula era solicitat de oncologi pentru cateterizarea arterei hepatice în care se introduceau citostatice (în metastazele ficatului);

— arteriografia gastroepiploicei drepte : sonda pătrundea în hepatica comună, trecea de artera pilorică și se angaja în gastroepiploica dreaptă. Cu această ocazie, mi-au fost prezentate 20 de seriografii făcute unui înalt demnitar american în vîrstă de 72 ani, internat de urgență pentru o hemoragie digestivă masivă. Deși i se introducea sînge în cantitate mare, maxima tensiunii arteriale nu creștea peste 60 mm Hg. Bolnavul avusese un infarct miocardic în antecedente. Chirurgul a ezitat să-l opereze în această stare și a cerut o arteriografie. Doctorul Padula a introdus imediat o sondă prin femurală, a intrat în coronara stomahică (aceasta era normală), apoi a intrat cu sonda în gastroepiploica dreaptă. Cînd a injectat substanța de contrast, a văzut cum jetul pătrunde în stomac, ceea ce dovedea că artera gastroepiploică era perforată. Pe aceeași sondă, cu ajutorul unui mandren, a introdus o „țigaretă" fină de substanță coagulantă (asemănătoare oxicelului), pe care a împins-o pînă în vîrful sondei. Apoi a retras mai întîi sonda (timp în care mandrenul menține „țigareta" hemostatică în vas) și, în final, și mandrenul. Hemoragia s-a oprit instantaneu. S-au continuat transfuziile și, după trei zile, bolnavul a părăsit spitalul, urmînd ca ulterior să se facă tratamentul ulcerului. Era, într-adevăr, interesant de urmărit pe ecran sonda în artera gastroepiploică și substanța de contrast țîșnind din ea în stomac, în loc să injecteze cercul vascular al marii curburi a stomacului (care leagă gastroepiploicele dreaptă și stîngă).

Pentru a doua oară ni se relevau virtuțile terapeutice ale cateterismului arterial. După ce văzusem cum se injectează citostatice direct în tumoră, urmăream acum oprirea unei hemoragii cataclismice prin obturarea arterei.

— Arteriografiile gastroduodenalei și cele ale ramurii ei pancreaticoduodenale au pus în evidență tumori ale capului pancreasului. Imaginile de tumori de coadă de pancreas au fost obținute prin cateterizarea arterei mezenterice inferioare de unde s-a pătruns în pancreatica inferioară.

— Arteriografia pancreaticei inferioare a pus în evidență o tumoră de pancreas cît o nucă, mai vizibilă după ce s-au injectat pe sondă cîteva picături de adrenalină (vasoconstrictor).

— Arteriografia arterei colice superioare drepte (sonda pătrunde în mezenterica superioară și, de aici, în colica dreaptă) a pus în evidență o tumoră a unghiului colic drept.

— Arteriografia arterei colice superioare stîngi a fost obținută prin cateterizarea arterei mezenterice inferioare, apoi a colicei stîngi. S-a pus astfel în evidență o tumoră colică, situată în apropierea unghiului splenic.

— Arteriografia ambelor artere renale de partea dreaptă și stîngă se făcea în aceeași ședință, cu aceeași sondă injectîndu-se cantități mici de substanță de contrast (5 ml) de fiecare parte. S-au pus în evidență stenoze și obstrucții ale arterelor renale.

— Arteriografiile membrelor nu ridică nici o problemă de dificultate.

— Arteriografia ambelor artere rușinoase externe, ramuri ale femuralei comune, din care se despart aproape în unghi drept, a făcut obiectul unei demonstrații foarte interesante. Doctorul Padula mi-a arătat că se poate pătrunde cu sonda în ambele artere,ceea ce eu socoteam imposibil, avînd în vedere că puncționa numai una din arterele femurale. Padula

Scanned with OKEN Scanner

lucra — în condiții de riguroasă sterilitate — cu un seriograf obișnuit, cum sînt cele patru existente în București, și era ajutat de două surori medicale, dintre care una îi prezenta instrumentele, substanțele, iar cea de-a doua soră ședea la masa de comandă a aparatului radiologic. Pe masa de cateterism, sora a așezat două seringi, un recipient cu ser fiziologic heparinat, un al doilea cu o soluție slabă de adrenalină și un al treilea cu substanța de contrast. Se mai aflau pe masă acul Seldinger și conductorul metalic. Padula își alesese în prealabil, dintr-un mare număr de sonde, 4—5 cu diferite curburi, în funcție de artera pe care urma să o exploreze. În cazul respectiv, a pătruns prin artera femurală dreaptă pînă la bifurcația aortei; am văzut pe ecran cum sonda trece de bifurcație, apoi, ușor răsucită, pătrunde în jos pe iliaca comună, iliaca externă, pe femurala comună; aici, printr-o altă răsucire, a introdus sonda în orificiul arterei rușinoase stîngi; a injectat în ea 5 ml de substanță de contrast. A retras apoi sonda în femurala comună dreaptă, de unde a îndreptat-o spre rușinoasa dreaptă. Și aici a injectat 5 ml de substanță de contrast. Pentru ambele artere au fost executate cîte patru radiografii pe secundă, în total opt. Casetele au fost introduse în aparatul automat de developat și, după 5 minute, le priveam uscate la negatoscop. Într-adevăr, substanța de contrast injectase ambele rușinoase, dar acestea aveau un calibru redus și se pierdeau după 2—3 cm în cîteva ramuri sub forma unor fire foarte subțiri.

Arteriografia fusese cerută de urolog. Bolnavul avea 30 ani, era bine făcut, dar impotent. Lipsa rușinoaselor reprezenta o anomalie vasculară congenitală.

L-am întrebat pe doctorul Padula cum a ajuns la asemenea dexteritate în introducerea sondelor. Mi-a răspuns simplu: „se cer trei condiții: să cunoști bine anatomia arterelor; să ai un simț aparte... să pipăi cu vîrful sondei (după părerea mea, acesta este talentul!); să exersezi cît se poate de mult.”

Doctorul Padula mi-a prezentat și cateterisme venoase (venografii de cavă, de anastomoze portocave). Pătrundea cu sonda prin anastomoză și injecta substanța de contrast în vena portă. De asemenea, făcea cateterisme de vene suprahepatice, tot astfel cum executasem și noi cu 10 ani înainte la actualul Spital Griviția.

Mi-a fost prezentat și un cateterism dublu de arteră și venă. O sondă era introdusă cu acul Seldinger în artera femurală, apoi altă sondă era dirijată în vena alăturată. Cu sonda arterială se executau seriografii ale arterelor renale, iar cu ajutorul sondei venoase se luau din venele renale dreaptă și stîngă probe de sînge pentru dozarea reninei.

Dacă recapitulăm metoda arteriografiilor seriate executate prin cateterism arterial, constatăm că ea a trecut prin trei etape:

— Mai întîi, cateterismul practicat prin descoperirea femuralei sau umeralei, cu injectarea, sub presiune, în aortă a unei cantități mari de substanță de contrast. Această metodă a fost practicată și de noi, începînd din anul 1952.

— A doua etapă: cateterizarea femuralei sau axilarei pe cale transcutanată, cu ajutorul acului Seldinger și cu injectarea sub presiune în aortă a unei cantități mari de substanță de contrast.

— În fine, o ultimă etapă: cateterizarea femuralei sau a axilarei prin metoda Seldinger, dar folosind sonde subțiri care pătrund selectiv numai în artera de cercetat și folosesc o cantitate mică de substanță de contrast.

Scanned with OKEN Scanner

Dintre cateterismele arteriale, cel mai periculos este cel transcutanat, cu injectarea sub presiune în aortă a unei mari cantităţi de substanţă de contrast.

Arteriografia translombară a fost descrisă de mine în cartea *Urgenţe cardiovasculare* (1973).

Arteriografia intraoperatoare prezintă marele dezavantaj de a oferi posibilitatea unui diagnostic precis doar în timpul operaţiei. Examenul clinic, asociat cu mijloacele exploratoare neinvazive (neoperatoare), deşi precizează diagnosticul în 95% din cazuri, totuşi nu furnizează imaginea exactă a aspectului intraluminal al arterelor şi nici a bogăţiei colaterale-lor. Dar arteriografia intraoperatoare are imensul avantaj că nu provoacă niciodată accidente. Injectăm substanţa de contrast unui bolnav anesteziat, avînd artera ridicată pe un fir. În peste 1 200 de arteriografii intra-operatoare pe care le-am executat, n-am înregistrat niciodată vreun acci-dent. Cu o zi înainte de operaţie, se testează sensibilitatea pacientului la iod. Arterele în care am injectat intraoperator substanţa de contrast au fost : carotidele internă, externă şi comună, vertebrala, subclaviculara, axilara, umerala, radiala, aorta abdominală, iliacele comună şi externă, femurala comună şi cea superficială, popliteea şi trunchiul tibioperonier.

În majoritatea cazurilor, s-au executat două arteriografii : înainte şi, respectiv, după efectuarea operaţiei reparatoare. Noi n-am avut posi-bilitatea de a obţine decît cîte o imagine radiologică, după fiecare puncţie arterială. În clinicile bine utilate, există seriograf în sala de operaţie. În majoritatea cazurilor, cele două imagini obţinute de noi au fost însă sufi-cient de concludente, cum vom demonstra în decursul acestei lucrări.

Complicaţiile arteriografiilor transcutanate. Toţi medicii internişti şi chirurgi care tratează boli cardiovasculare recomandă arteriografia în cazuri bine alese. După cum am mai spus, pentru diagnostic, examenul clinic şi mijloacele neinvazive de explorare sînt suficiente în 95% din cazuri. *Arteriografia nu va fi efectuată bolnavilor care declară de la început că nu vor să fie operaţi.* Se va alege metoda de arteriografie care expune la cel mai scăzut risc de accidente.

Amintim, în acest sens, un caz de tromboză acută a iliacei externe stîngi, a femuralei comune şi a femuralei superficiale, la un bolnav operat de noi la Spitalul Griviţa, în 1967. Pacientul fusese internat într-un ser-viciu de medicină internă pentru claudicaţie intermitentă de partea stîngă. În acest serviciu i se face arteriografie, puncţionîndu-se femurala comună cu un ac Seldinger şi se introduce sonda. Pe placa radiografică apare tromboza arterei femurale superficiale, dar, imediat ce se retrage sonda, pulsul arterei femurale comune dispare şi bolnavul acuză dureri şi fenomene ischemice acute. Îl operăm de urgenţă şi constatăm tromboza femuralei comune şi a iliacei externe, supraadăugate trombozei iniţiale a femuralei superficiale. Fenomenele de ischemie periferică acută au apărut prin obli-terarea femuralei comune şi, consecutiv, şi a femuralei profunde. Inter-venţia chirurgicală s-a desfăşurat sub anestezie în circuit închis. Se face dezobstrucţia iliacei şi a femuralei comune, iar femurala superficială este înlocuită cu o proteză de dacron, ultimii 10 cm fiind înlocuiţi cu o grefă venoasă de safenă (aceasta pentru a preveni îndoirea protezei la nivelul genunchiului). Restabilirea circulaţiei a fost perfectă. Bolnavul a părăsit spitalul după 14 zile. Avea puls periferic bun şi după 5 ani de la acest accident.

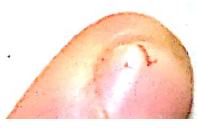

Scanned with OKEN Scanner

Concluzii. Cei 30 de ani de experienţă în chirurgia vasculară (dintre care 10 ani şi în chirurgia cardiacă) ne permit să tragem următoarele concluzii privind cateterismul cardiovascular pe care l-am practicat începînd din 1952, situîndu-ne printre pionierii acestui tip de explorare invazivă :

— Cateterismul venos şi arterial constituie una dintre cele mai valoroase metode medicale de investigaţie folosite în ultimii 35 ani.

— Cateterismul venos şi, implicit, cel cardiac au contribuit la elucidarea diagnosticului şi a tulburărilor funcţionale în bolile cardiace cîştigate şi congenitale.

— Cateterismul venos nu generează practic nici un accident. Înnodarea sondei este excepţională cu materialul existent astăzi.

— Cateterismul cardiac poate şi trebuie executat în laboratoarele de probe funcţionale ataşate clinicilor de medicină internă şi de pediatrie.

— Cateterismul venei cave inferioare prin puncţionarea venei femurale, metodă extrem de simplă, la îndemîna oricărui medic, permite recoltarea sîngelui pentru dozarea reninei sau a catecolaminelor. Sonda se introduce uşor, atît în venele renale, cît şi în cele suprarenale.

— Cateterismul arterial + arteriografia constituie împreună o metodă mult mai complicată decît cateterismul venos. De aceea nu va fi executată decît de medici bine antrenaţi şi care posedă chiar aptitudini speciale în această direcţie.

— Evoluţia metodelor de cateterism arterial şi, implicit, de arteriografie a evoluat astfel :

● Timp de aproape 10 ani s-a practicat arteriografia prin descoperirea arterei umerale sau femurale, urmată de introducerea sondei şi injectarea unei mari cantităţi de substanţă de contrast. Metoda a fost părăsită pentru că necesita o adevărată operaţie. Totuşi, valabilitatea ei s-a menţinut numai pentru tratarea imediată a trombozelor survenite prin manipularea sondei.

● A urmat metoda Seldinger I, cu injectarea unei cantităţi mari de substanţă de contrast.

● S-a încercat apoi puncţionarea aortei în regiunea lombară, însă s-au produs accidente grave care au mers pînă la amputaţii şi chiar moarte. Această metodă, ca şi metoda Seldinger I, au fost părăsite.

● S-a adoptat, ca foarte eficientă, metoda Seldinger II, selectivă care se caracterizează prin injectarea unei cantităţi mici de substanţă de contrast şi prin folosirea unui ac Seldinger şi a unei sonde subţiri. Această metodă este folosită ca mijloc de diagnostic şi, în unele cazuri, în aplicarea tratamentului.

— Metoda arteriografică complet lipsită de riscuri este cea operatoare.

— Nu se va prescrie arteriografie decît bolnavilor care acceptă să fie operaţi. Efectuarea aortografiei sau a carotidografiei numai pentru evaluarea mărimii stenozei, la un bolnav cu simptome minime, este interzisă.

— Nu se prescrie arteriografie la bolnavii cu infarct recent în antecedente, la marii hipertensivi şi la bolnavii cu accidente cerebrale, leziuni renale sau hepatice.

— Orice arteriografie va fi precedată de un examen clinic amănunţit şi de o serie de explorări neinvazive.

Unui chirurg sau unui radiolog îndemînatic nu i se pot întîmpla accidente la angiografiile selective decît maximum în 1/5 000 din cazuri

Scanned with OKEN Scanner

Un medic fără experienţă, în schimb, poate înregistra, la aceeaşi explorare şi mai ales la prima sută de explorări, un procent de 1 % accidente.

Eu am executat peste 1 200 de arteriografii de-a lungul carierei mele, absolut fără nici un accident, toţi bolnavii fiind în prealabil testaţi pentru sensibilitatea la iod. Este imposibil să se producă vreun accident, deoarece injectarea substanţei de contrast se face cu artera descoperită şi montată pe şnur. O statistică elaborată pentru perioada 1964—1974 la Spitalul Grivița şi pentru 1976—1978 la Spitalul Fundeni a arătat că s-a efectuat arteriografie intraoperatoare înainte de incizarea arterei, unui total de 689 bolnavi vasculari şi, după ce s-a făcut operaţia reconstructivă, la 520 dintre aceştia. În total 1209 arteriografii. Nu se execută arteriografie înainte de operaţie, pentru că, aşa cum am demonstrat, examenul clinic este suficient pentru punerea diagnosticului şi pentru localizarea trombozei.

Scanned with OKEN Scanner

EXAMENE CARDIOVASCULARE NEINVAZIVE

Examenele neinvazive sînt acele investigaţii care se fac la patul bolnavului sau în laborator, folosind aparate care nu necesită puncţii sau operaţii. Este permisă doar injectarea unor izotopi, în cazul examenelor scintigrafice. În afară de proba de efort în electrocardiografie, aceste examene nu pot provoca accidente, indiferent de starea bolnavului.

Metodele neinvazive de investigare trebuie cunoscute de către toţi medicii de toate specialităţile. Este adevărat că interpretarea unor rezultate o pot face numai specialiştii de înaltă calificare, dar este absolut necesar ca şi chirurgii să fie familiarizaţi cu anumite aspecte, cum ar fi iminenţa de infarct, tahicardiile paroxistice supraventriculare, fibrilaţia atrială, flutterul atrial care îi pot pune în stare de alarmă. Aceste complicaţii periclitează viaţa bolnavului şi necesită o rezolvare imediată.

Pentru ilustrare, voi da două exemple foarte comune, din practica personală :

Primul caz : bolnav de 70 ani, prostatectomie. La contravizită (anestezistul-reanimator nu se afla în spital), constatăm că bolnavul se simte prost, are tulburări de ritm (puls neregulat). Punem electrozii electrocardiografului şi observăm extrasistole ventriculare. Instituim imediat tratamentul, fără a mai aştepta sosirea anestezistului, a cardiologului sau a medicului internist.

Al doilea caz : bolnav de 58 ani, cu tromboză iliofemurală dreaptă, programat pentru operaţie. Electrocardiograma preoperatoare arăta discrete fenomene de insuficienţă circulatoare coronariană, fără nici o criză anginoasă în antecedente. Medicul cardiolog şi anestezistul nu contraindică operaţia. În timpul transportului spre sala de operaţie, bolnavul acuză o durere acută precordială şi tensiunea scade brusc. Montez electrozii electrocardiografului portabil şi constat un infarct de miocard. Îi fac morfină pe loc şi cer transferarea imediată la Secţia de Terapie intensivă a serviciului de Cardiologie. Bolnavul s-a vindecat şi a fost externat după 15 zile. Operaţia de dezobstrucţie iliacă a fost amînată.

Examenele cardiovasculare neinvazive sînt : oscilometria, oscilografia şi măsurarea tensiunii arteriale ; electrocardiografia ; fonocardiografia ; ecocardiografia ; reografia ; pletismografia ; aprecierea claudicaţiei intermitente cu ajutorul covorului rulant ; velocimetria ; studiul presiunilor intracavitare şi intraluminale cu ajutorul efectului Doppler ; debitmetria electromagnetică ; capilarografia.

În unele ţări, ca de exemplu în Franţa, ultimele şapte din examenele neinvazive cardiovasculare enunţate se efectuează, în unele laboratoare, chiar pentru testarea medicamentelor.

La Universitatea din Berna, profesorul de angeiologie Kappert cere, în cazul bolnavilor cu insuficienţă de irigaţie cerebrală, efectuarea

Scanned with OKEN Scanner

următoarelor investigații (Kappert, 1972) : palparea și ascultarea arterelor gîtului și a arterei temporale ; înregistrarea fonică a suflului carotidian ; măsurarea tensiunii arteriale la ambele brațe ; termografia craniană (pentru localizarea zonelor mai reci) ; oftalmodinamografia (determinarea presiunii oculare la ambii ochi și compararea valorilor cu presiunea sanguină sistolică ; angiografia vaselor retiniene cu fluoresceină (se examinează fundul de ochi la intervale regulate. Se observă întîrzierea apariției fluoresceinei, în tulburările circulatoare) ; reografia craniană (metodă de cercetare globală) ; electroencefalografia ; encefalografia izotopică (se injectează în artera carotidă internă una din substanțele radioactive următoare : iod^{131}, hipuran, technetium radioactiv sau xenon^{131}, apoi se face scintigrafia craniană ; astfel se detectează teritoriile mai puțin irigate) ; cinedensimetria și videodensimetria (cu o celulă fotoelectrică se determină cantitatea de substanță de contrast injectată în carotidă ; de obicei se injectează cantități mici : 3 ml. Grație unui etalonaj, se stabilește debitul prin artera stenozată. Debitul carotidian normal este de 330—350 ml/min) ; metoda Doppler (decelează stenozele carotidiene) ; fluorometria electromagnetică ; examenul fundului de ochi (obligatoriu).

Oscilometria și oscilografia

Sînt examene de rutină care se efectuează tuturor bolnavilor care suferă de boli arteriale. Examinarea bolnavului începe însă cu palparea pulsului arterelor tibială posterioară și pedioasă, apoi a celorlalte artere. Am întîlnit greșeli grave de diagnostic care proveneau din faptul că bolnavul, fără să fie examinat clinic, fusese trimis la oscilometrie. La unul din cazurile tratate de mine, edemul prezent la ambele gambe împiedicase înregistrarea pe oscilometru a pulsației arteriale. Din aceste considerente, bolnavului i se pusese diagnosticul fals de ateroscleroză obliterantă, pentru care era în tratament de mai bine de un an, cînd, în realitate, avea sechele de tromboflebită. Cu ocazia examenului clinic pe care i l-am efectuat, am exercitat o ușoară presiune în dreptul arterelor pedioasă și tibială posterioară : edemul s-a redus și astfel am putut constata pulsații puternice la ambele artere. Palparea atentă a arterelor este mult mai importantă decît oscilometria. Aceasta este însă necesară pentru a compara stadiile evolutive ale arteriopatiei în decursul anilor.

Palparea și ascultarea tuturor arterelor este o etapă obligatorie a examenului clinic la bolnavii vasculari.

Măsurarea tensiunii arteriale

Va fi efectuată la ambele brațe, în poziție șezîndă și culcat. Hipertensiunea arterială însoțește adeseori ateroscleroza obliterantă.

Este recomandabil ca în fiecare familie să existe un tensiometru. Măsurarea tensiunii arteriale poate fi însușită, fără nici o calificare specială, de toți membrii familiei.

Scanned with OKEN Scanner

Electrocardiografia

Este un examen obligatoriu (ca și determinarea grupei sanguine) pentru orice bolnav care se internează într-un serviciu de chirurgie. De asemenea, orice consultație acordată pentru boli vasculare trebuie să includă și acest examen. Fiecare electrocardiogramă trebuie însoțită de un buletin în care tulburările evidențiate pe ECG vor fi interpretate de specialiști cardiologi.

Chirurgul trebuie însă să cunoască semnele electrocardiografice apărute la bolnavul monitorizat, pentru a putea interveni prompt, în cazul agravării stării acestuia, chiar în absența anestezistului sau a medicului internist. Asistenta medicală din Serviciul de Terapie intensivă poate, cel mult, să semnaleze suferințele bolnavului și modificarea traseului. ECG (Zăgreanu, 1976). Chirurgul va compara electrocardiograma preoperatoare cu cea apărută pe monitor și va cere imediat avizul cardiologului. După semnalarea anomaliei electrocardiografice, chirurgul nu va lua singur decizii terapeutice decît în cazul în care consultarea imediată a medicului internist sau a anestezistului-reanimator nu este posibilă.

Fonocardiografia

Lucrînd timp de 10 ani în domeniul chirurgiei cardiace, luam parte și la explorările preoperatoare, astfel încît mă familiarizasem cu înregistrările făcute de colegii de la Laboratorul de Explorări funcționale, în special cu cele ale doctorului Bradu Fotiade.

Fonocardiografia, domeniu specific cardiologiei, a devenit, în ultimele două decenii, extrem de utilă și chirurgiei cardiovasculare.

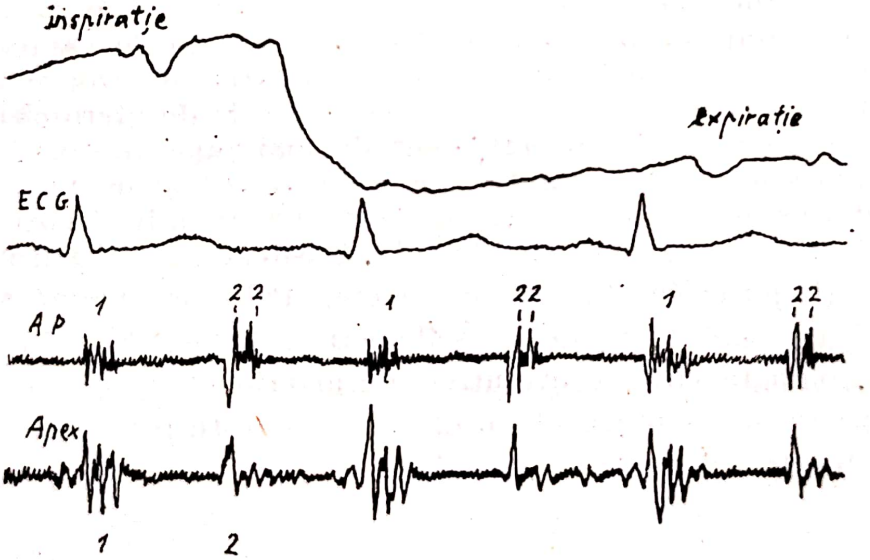

Fig. 4. — Fonocardiograma arătînd primul zgomot și al doilea zgomot la vîrful cordului (apex) și la artera pulmonară (AP). Variații ale zgomotului 2 în inspir și expir (după Ross, 1962).

Fonocardiograma (fig. 4) este o înregistrare a zgomotelor normale și a celor supraadăugate ale inimii. Aparatul de înregistrare trebuie bine calibrat, sunetele de înregistrare trebuie să fie clare, iar odată cu înregistrarea fonică trebuie efectuată și electrocardiograma și jugulograma.

Scanned with OKEN Scanner

Kappert (1972) cere în mod curent înregistrarea suflului carotidian în stenozele acestei artere.

Orice chirurg cardiovascular, cînd ascultă cordul bolnavului și percepe un suflu greu de identificat, trebuie să ceară o fonocardiogramă. Primul zgomot cardiac este dat de închiderea valvei mitrale și a valvei tricuspide (pe fonocardiogramă, acest zgomot poate apărea dedublat). Al doilea zgomot este datorat închiderii valvelor aortice și pulmonare (și acesta este dedublat, mai ales în inspir adînc, întrucît ventriculul drept se golește puțin mai tîrziu și zgomotul al doilea apare și el mai tîrziu) (Ross, 1962).

Fonocardiografia reprezintă un studiu extrem de delicat, prin polimorfismul pe care îl îmbracă, pe fonocardiogramă, atît bolile cardiace congenitale (tetralogia Fallot, canalul arterial, defectele septale interatriale sau interventriculare etc.), cît și cele cîștigate.

Chirurgul va apela neapărat la interpretarea fonocardiogramei de către medicul de explorări funcționale. Chiar dacă înregistrarea fonică a suflului sistolic dintr-o arteră, spre exemplu din carotidă, o poate evalua și singur, chirurgul nu va trebui niciodată să se rezume numai la concluzia sa în bolile cardiace (fig. 5).

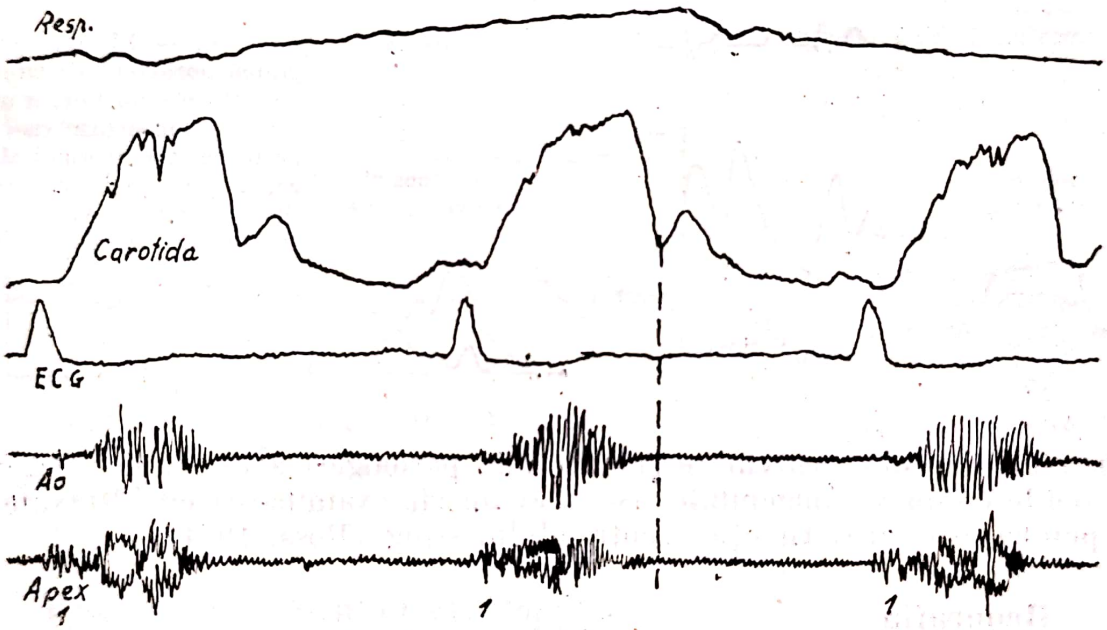

Fig. 5. — Fonocardiograma unei stenoze valvulare aortice. Zgomotul 2 este dispărut. Sistola este ocupată de suflu. Înregistrare la focarul aortic (Ao) și la apex. Concomitent s-a efectuat ECG și carotidograma (după Ross, 1962).

Ecocardiografia

Sonda servește ca emițător și receptor de ultrasunete. Ecourile sînt amplificate și proiectate pe un osciloscop sau înregistrate pe hîrtie. Ultrasunetele, unde electrice care se propagă într-un mediu material, au drept caracteristică frecvența (18 kHz pînă la 150 MHz). Intensitatea lor se exprimă în decibeli. Unda ultrasonică se propagă cu viteze diferite în funcție de mediu: în aer cu 331 m/s, în grăsime cu 1 450 m/s, în os cu 4 080 m/s. Rezistența mediului față de ultrasunete este denumită „impedanță". A ecografia o anumită zonă a corpului uman înseamnă a o „lumina" printr-un fascicul de ultrasunete și a culege ecoul de întoarcere al acestora, caracteristic rezistenței structurilor întîlnite. O imagine tridimensională

poate fi reconstituită punct cu punct pe un ecran de osciloscop, sonda fiind deplasată cu mîna. Se pot digitaliza informaţiile şi discrimina pe ordinator. Imaginile sînt atunci secţiuni paralele pe axul fasciculului. Dacă se folosesc mai multe sonde (transductori), se poate obţine o secvenţă rapidă de imagini (15—30 pe secundă) şi deci o vizualizare dinamică a secţiunii (Behar, 1981).

Ecografia este o explorare neinvazivă de o inocuitate absolută, chiar şi în obstetrică, unde se foloseşte pentru a explora fătul în uter, indiferent de vîrsta sarcinii. Se poate, de asemenea, explora ecografic ficatul, splina, pancreasul, rinichiul. În cancer, pot fi distinse ţesuturile maligne de cele normale prin diferenţa de rezistenţă la ultrasunete (Gramiak, 1977; Behar, 1981).

Ecocardiograma evidenţiază mişcarea sau aspectul valvei mitrale (fig. 6), exsudatul pericardic, mărimea atriului stîng, prezenţa sau absenţa trombilor intraarteriali, mărimea aortei, mişcarea valvei tricuspide, miş-

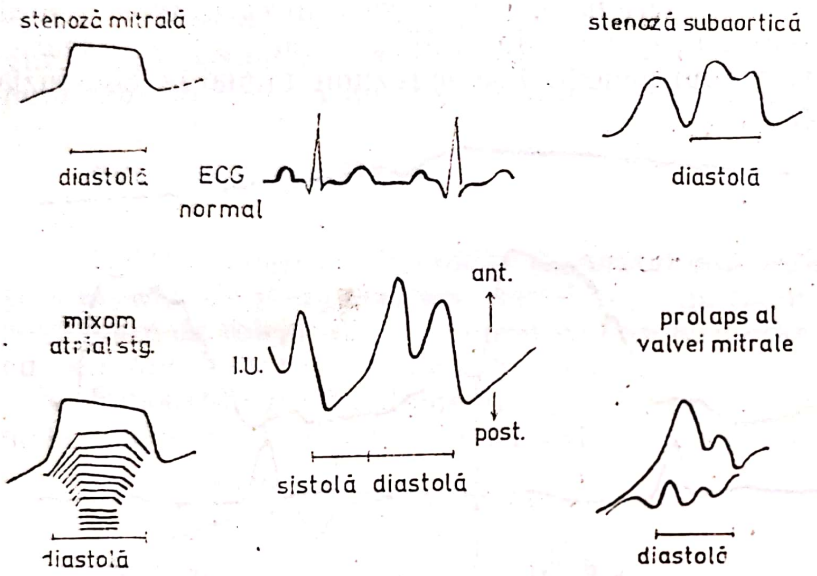

Fig. 6. — Electrocardiogramă normală. Ecograma unei stenoze mitrale, a unei stenoze subaortice cu hipertrofie ventriculară stîngă, a unui mixom atrial stîng şi, respectiv, a unui prolaps de valvă mitrală.

carea unei proteze valvulare şi anatomia patologică a diferitelor leziuni în bolile cardiace congenitale. S-a mai folosit examinarea cu ultrasunete şi pentru evaluarea funcţiei ventriculului stîng (Ross, 1974).

Reografia

Este metoda prin care se înregistrează curbele rezistenţei electrice ale unui membru (fig. 8). Mărimea acestor curbe este direct proporţională cu cantitatea de sînge circulant.

Folosim imaginile furnizate de laboratorul Llafor (Franţa) (fig. 7 şi 8), pentru că mi se par mai explicite decît cele din tratatele de specialitate. Deşi sînt executate pentru a pune în evidenţă acţiunea vasodilatatoare a medicamentului Fonzylane, ele oferă un studiu atît de complet încît trebuie menţionate ca modalităţi de cercetare.

Pletismografia digitală

În arteritele diabetice şi uneori în trombozele aterosclerotice, întîlnim o circulaţie deficitară la extremităţi, în special la degete. De multe ori se impune să obţinem informaţii asupra acestei circulaţii, în afara arteriografiei care este un examen invaziv.

Scanned with OKEN Scanner

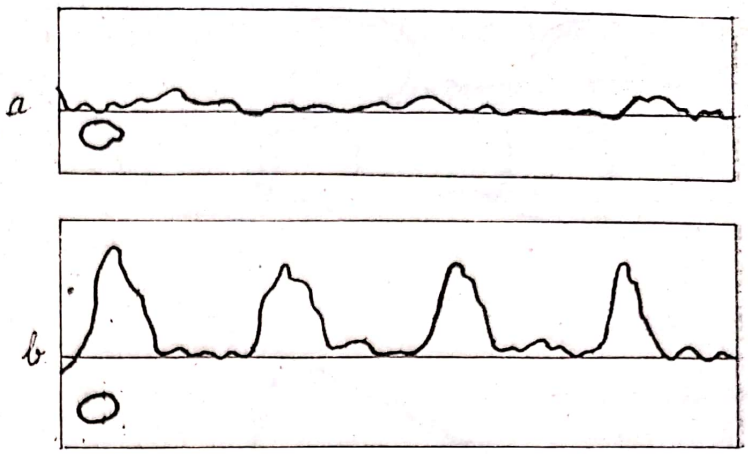

Fig. 7. — Studiul calitativ și cantitativ al curbelor Doppler înainte (*a*) și după (*b*) administrarea Fonzylanului.

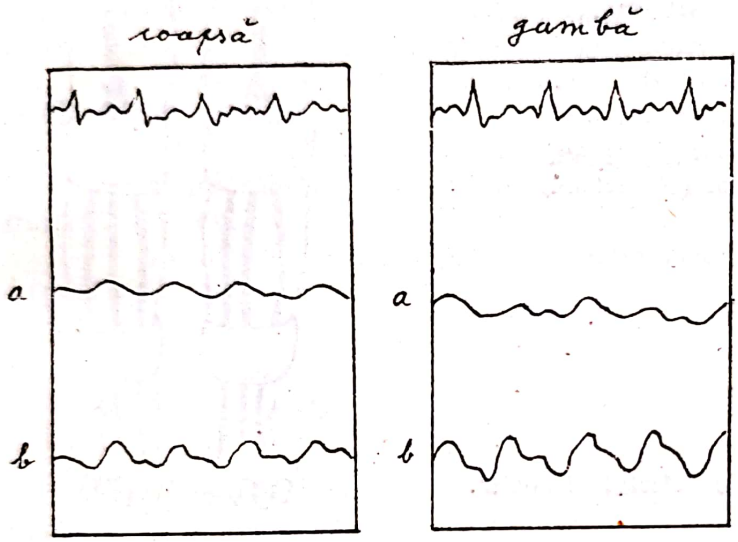

Fig. 8. — Reografia coapselor și gambelor, înainte (*a*) și după (*b*) injectarea unui medicament vasodilatator (Fonzylan).

Boala și sindroamele Raynaud fac parte din aceeași categorie de tulburări ale circulației periferice. Din păcate, laboratoarele noastre de probe funcționale nu au capacitatea de a executa pletismografii în serie (fig. 9).

Velocimetria prin efect Doppler

Se măsoară cu ajutorul efectului Doppler viteza de circulație a sîngelui, atît în trunchiurile arteriale, cît și în arteriole. Velocimetria, oferindu-ne informații asupra calității circulației, ne ajută la depistarea zonelor stenozate.

Studiul presiunilor cu ajutorul efectului Doppler

Folosind aparatul Doppler, se poate măsura cu precizie presiunea sistolică sub fiecare din manșetele aplicate pe ambele coapse și pe brațe (fig. 10).

Debitmetria electromagnetică

Măsoară debitul circulator la nivelul moletului după crearea unui cîmp magnetic ; astfel se poate aprecia matematic debitul arterial pulsatil, accelerarea sanguină, indexul de elasticitate. Aparatul de debitmetrie

Scanned with OKEN Scanner

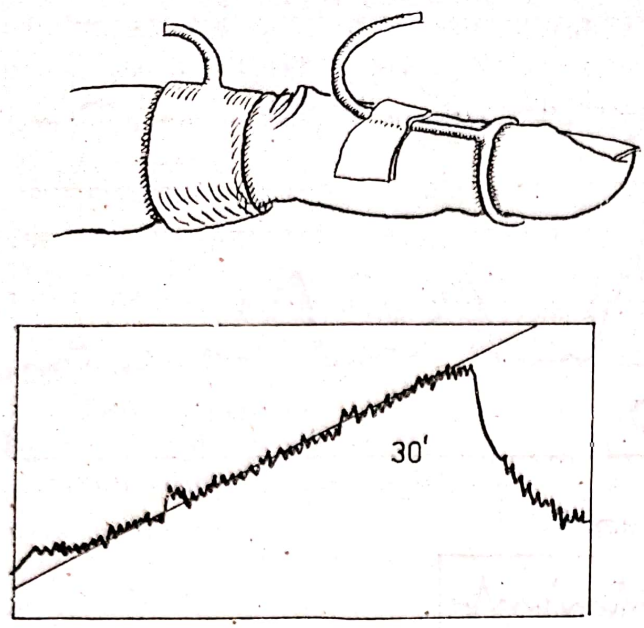

Fig. 9. — Pletismograf digital şi curba obţinută după administrarea unui vasodilatator (Fonzylan).

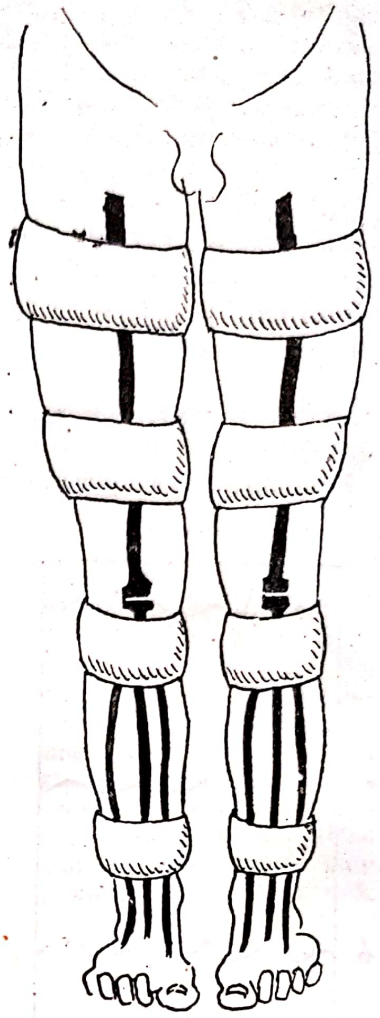

ig. 10. — Studiul presiunilor prin efectul Doppler.

electromagnetică, deşi precis, este foarte costisitor şi sînt puţine laboratoare de explorări funcţionale care l-au putut achiziţiona.

Se mai obţin indicaţii asupra irigaţiei sanguine, în special a gambelor, folosind **termografia,** iar pentru degete **capilaroscopia.**

Imagini interesante ale circulaţiei periferice, în special ale celei de la nivelul piciorului, se obţin prin **angioscintigrafie.** Ea constă în injectarea intraarterială a unor microsfere (de 10 microni) de technetium^{99}. Se obţin adevărate radiografii ale zonelor circulante.

Nu trebuie să uităm **examenul fundului de ochi,** obligatoriu la orice bolnav vascular sau cardiac, şi care poate fi numit un examen anatomopatologic pe viu.

Concluzii. Aşa cum s-a spus de la început, metodele neinvazive de explorare cardiovasculară sînt lipsite de orice fel de nocivitate pentru bolnav. Majoritatea dintre ele pot fi executate de către laboranţi sau asistente medicale. Se pot repeta de cîte ori dorim, chiar în aceeaşi zi, cu excepţia celor care necesită injectarea unei substanţe radioactive.

Costul majorităţii examenelor neinvazive este foarte redus. Cea mai mare parte a acestor explorări ne furnizează date preţioase asupra prognosticului prin aprecierea presiunilor arteriale ale diferitelor segmente ale membrului inferior şi prin evaluarea gradului stenozei.

Examenele neinvazive (electrocardiograma, fonocardiograma, ecocardiograma etc.) au o importanţă capitală pentru diagnostic, fie că îl stabilesc în întregime, fie că reprezintă un adjuvant al examenului clinic.

STENOZA MITRALĂ

O găsim magistral descrisă de Theodorescu și Mihail în tratatul de Cardiologie, vol. I (1960). Boala se întîlnește preponderent la femei (70%). Majoritatea autorilor o consideră de natură infecțioasă.

Din punct de vedere *anatomopatologic*, stenoza mitrală se caracterizează prin următoarele modificări concomitente :

— atriul stîng mărit de volum : de la 200 cm³ ajunge la 1 000 cm³ și chiar mai mult ;

— modificări tricuspidiene (în 10% din cazuri) ;

— plăci de ateroscleroză pe artera pulmonară, care este foarte mărită de volum ;

— plămînii prezintă infarcte subcorticale și o pneumonie reticulară hipertrofică.

Fiziopatologie

În stenoza mitrală, torentul sanguin înfruntă două bariere : una la nivelul valvei mitrale și cea de-a doua la nivelul arteriolelor pulmonare. O stenoză mitrală, în absența celui de-al doilea baraj, este o stenoză incipientă. Cînd presiunea sistolodiastolică din capilarul pulmonar este egală cu cea diastolică din artera pulmonară și cînd ambele se apropie de 40 mm Hg, se produce edem pulmonar acut (prin depășirea presiunii oncotice). Cînd se produce edem pulmonar, înseamnă că stenoza mitrală n-a provocat alterări mari pulmonare. Organismul protejează capilarul pulmonar prin îngroșarea pereților arterelor pulmonare, ceea ce le transformă într-un adevărat baraj în fața capilaruiui pulmonar. În spatele barajului capilar, presiunea poate ajunge la 80 și chiar la 100 mm Hg.

Noi am operat bolnave cu stenoze mitrale care au făcut edem pulmonar în timpul intervenției, fără ca evoluția postoperatoare să fie influențată negativ.

Hipertensiunea pulmonară — consecință a sclerozării arteriolelor — întunecă prognosticul stenozei mitrale.

Simptomatologie

De obicei, bolnavele sînt subponderale, cu extremitățile (buze, nas, pometi) reci și cianotice.

Dispneea de efort este constantă și este cu atît mai accentuată, cu cît hipertensiunea pulmonară este mai ridicată. Edemul pulmonar poate

Scanned with OKEN Scanner

apărea la efort, la enervări, în timpul ciclului menstrual. Bronșitele recidivante, ca și sputa hemoptoică, sînt obișnuite în stenoza mitrală.

Bolnavele acuză dureri scapulovertebrale în spațiul intercostal 7—8, care sînt cu atît mai intense, cu cît atriul stîng este mai hipertrofic. Se mai semnalează dureri de tip anginos, provocate fie de o coronarită reumatismală, fie de compresiunea exercitată de atriul stîng mărit de volum. Comprimarea esofagului de către atriul mărit provoacă disfagie. Toate semnele se agravează în timpul ciclului menstrual.

La palpare, în decubit lateral stîng, aplicînd palma pe hemitoracele stîng în dreptul inimii, simțim un freamăt diastolic. Uneori se constată o matitate scapulovertebrală stîngă în spațiul intercostal 6—7.

La ascultație, se percepe un suflu presistolic, uruitură diastolică și dedublarea zgomotului 2 la bază (ritmul Durosier, descris în 1862 : ruf-ta-ta-ruf).

Noi, chirurgii, căutăm întotdeauna plesnitura de deschidere a mitralei — la începutul diastolei — ceea ce înseamnă că vom găsi o valvă suplă.

Theodorescu și Mihail (1960) consideră drept cele mai prețioase semne clinice ale stenozei mitrale uruitura diastolică și freamătul sistolic.

Pulsul este mic și tensiunea arterială scăzută, în stenoza mitrală.

Examenul radiologic

Examenul radiologic evidențiază un arc inferior stîng al inimii rectiliniu, ca urmare a hipotrofiei ventriculului stîng. Arcul mijlociu este bombat, traducînd mărirea de volum a arterei pulmonare.

La examinarea în poziție oblică anterioară dreaptă (OAD) după administrarea unei linguriță de bariu, se observă esofagul împins spre dreapta. Atriul stîng prezintă expansiune sistolică. Umbrele hilare sînt mărite, conturul lor este șters, ceea ce traduce stază venoasă. Transparența pulmonară este diminuată. Staza capilară se manifestă prin noduli opaci, asemănător unor tuberculi. La nivelul plămînilor, radiologii noștri mai semnalau, la unii bolnavi, liniile Kerley la nivelul sinusurilor diafragmatice, care sînt consecința unei staze pulmonare în regiunea diafragmatică. Pentru chirurgi, aceste linii au o deosebită importanță deoarece semnalează o stenoză strînsă sub 1 cm^2 și o presiune capilară de 20 mm Hg. Pe radiografii se observă calcifieri ale valvei mitrale aflate posteroinferior față de valvele aortice.

Theodorescu și Mihail (1960), ca și Gatoschi (1964), indicau drept semne de stenoză mitrală strînsă : atriu stîng mare, ventricul drept hipertrofiat, plămîn de aspect vătuit, hiluri mari, arteră pulmonară cu ramuri prelungite, vizibile în interiorul plămînului.

În decursul carierei mele, am examinat radioscopic sute de stenoze mitrale, atît preoperator, cît și după operație.

Scanned with OKEN Scanner

Electrocardiografie

Electrocardiograma este normală în stenoza mitrală largă. În stenoza mitrală strînsă (Theodorescu și Mihail, 1960) se constată că unda P, bifidă, crește ca durată peste 0,1, suprafața crescută fiind deviată spre stînga. Ventriculograma este normală sau deviată spre dreapta. Unda T este inversată în D_3; în V_1, V_2, V_3, unda T este negativă, indicînd predominanță dreaptă. Deviația stîngă a axului QRS indică o stenoză mitrală asociată cu stenoză sau cu insuficiență aortică (fig. 11—13).

Există un paralelism între supraîncărcarea electrică și supraîncărcarea hemodinamică, în special cînd presiunea medie atinge 30 mm Hg (Theodorescu și Mihail, 1960).

Așa cum s-a spus, prezența clacmentului (plesniturii) de deschidere indică valve suple, ceea ce reprezintă un semn foarte favorabil pentru intervenția chirurgicală. O valvă calcificată, îngroșată, nu produce acest zgomot sau, dacă se percepe la ascultație și pe fonogramă, el este foarte slab. Clacmentul de deschidere se aude mai bine la stînga sternului și medial față de apex. Am insistat asupra acestui semn, deoarece, ori de cîte ori l-am auzit, la intervenția chirurgicală desfacerea comisurilor a fost ușoară și rezultatul postoperator foarte bun.

Theodorescu (Theodorescu și Mihail, 1960) acordă o deosebită importanță probelor respiratoare executate la bolnavii cu stenoză mitrală înainte și după operație. El recomandă determinarea capacității vitale (CV), a debitului ventilator maxim pe secundă (DVMS), a coeficientului de utilizare a oxigenului și a saturației cu oxigen a sîngelui arterial. Toate probele menționate arată valori scăzute în stenoza mitrală. În schimb, aerul rezidual este crescut. De asemenea crește spațiul mort peste 25%, din cauza alveolelor neirigate. O comisurotomie reușită ameliorează toate probele respiratoare.

Cateterismul cardiac în stenoza mitrală a fost început de noi în primăvara anului 1953. La prima sută de stenoze mitrale, am executat cateterismul în mod sistematic, apoi experiența clinică și mai ales de laborator a lui Bradu Fotiade a permis restrîngerea acestei explorări. În majoritatea cazurilor, examenul clinic, cel radiologic, precum și investigațiile laboratorului de probe funcționale erau suficiente pentru a stabili indicația operatoare.

Unul dintre cele mai frumoase capitole din tratatul de Cardiologie al profesorului Bazil Theodorescu este scris de doctorul Vlad Cunescu; el a executat cateterismele cardiace și a interpretat magistral rezultatele obținute. La Spitalul Panduri, doctorul Șerban Papadopol, un mare cardiolog, elevul profesorului Bazil Theodorescu, a avut o contribuție esențială în examenul clinic și electrocardiografic al bolnavilor cu stenoză mitrală, înainte și după operație. Modestia acestor doi cardiologi era întrecută numai de înalta lor pregătire profesională.

La un bolnav cu stenoză, cateterismul revela o creștere a presiunii sanguine în atriul drept (de la 0,2 mm Hg, cît este normal, la 6 mm Hg), în ventriculul drept (creșterea ambelor presiuni, sistolică și diastolică, de la valoarea normală 20/0, la 40/80 mm Hg în stenoza mitrală), în artera pulmonară (de la 20/5 mm Hg la 40/80 mm Hg) și în capilarul pulmonar (de la valoarea normală de 5—10 mm Hg pînă la 30 mm Hg în stenoza mitrală).

Cînd presiunea din capilar este de 25 mm Hg și gradientul față de artera pulmonară este sub 15 mm Hg, apare pericolul de edem pulmonar,

Scanned with OKEN Scanner

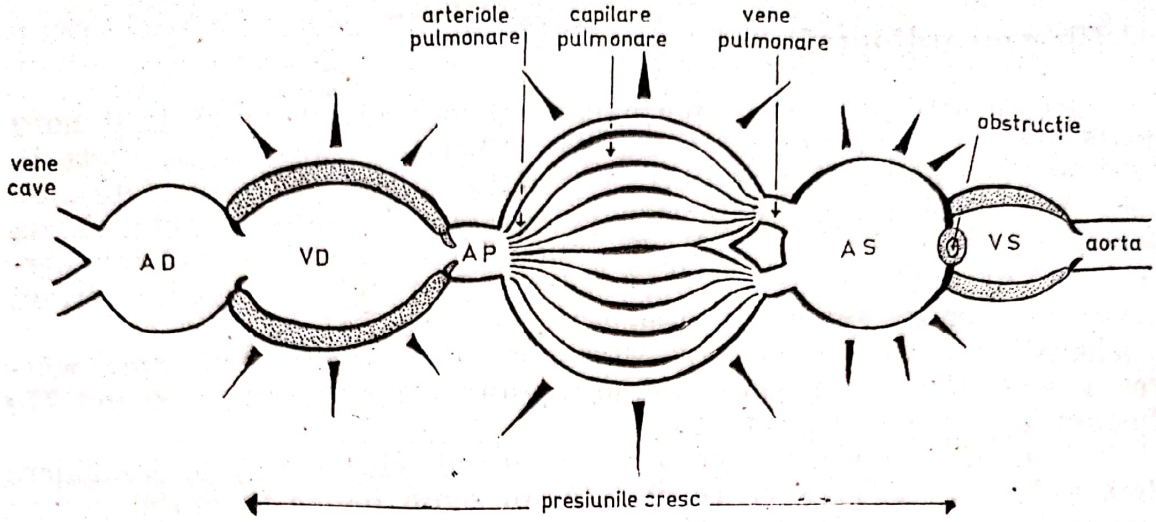

Fig. 11. — Consecințele stenozei mitrale. Obstrucția orificiului mitralei are ca efect creșterea presiunii în toate ariile între ventriculul drept hiperactiv și valva stenozată (după Ross, 1962).

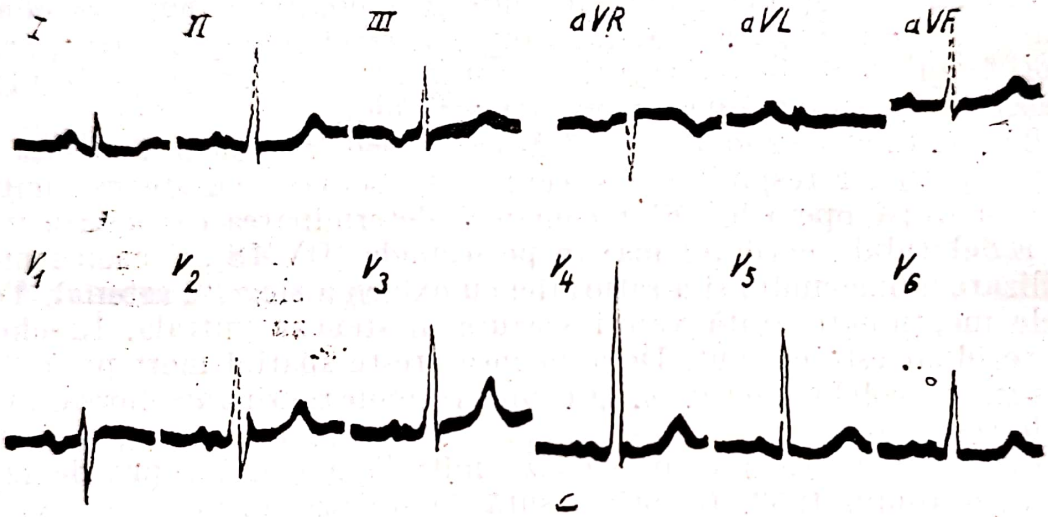

Fig. 12. — Traducerea pe ECG a modificărilor hemodinamice din stenoza mitrală. P mitral. Unda este largă și dublă (după Ross, 1962).

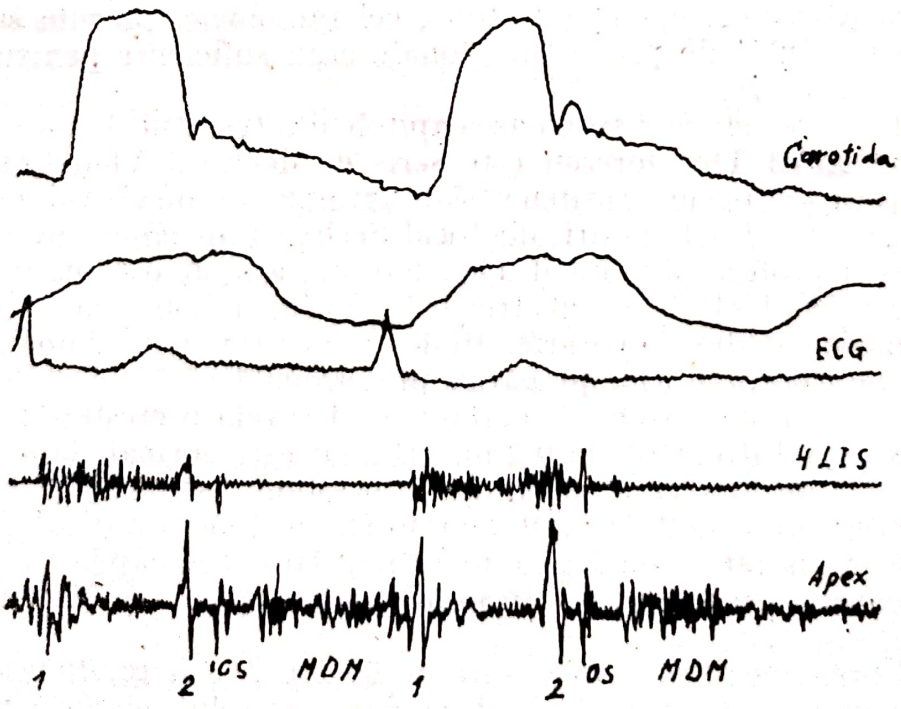

Fig. 13. — Clacmentul de deschidere (OS) se aude mai clar la vîrf. Urmează zgomotul al doilea și, după aceasta, uruitura diastolică (MDM) (după Ross, 1962).

Scanned with OKEN Scanner

deoarece presiunea pulmonară se transmite, în acest caz, direct la capilar, întrecînd presiunea oncotică. Organismul încearcă să prevină instalarea edemului, mărind rezistența arterială, adică constituind un al doilea baraj. Cînd gradientul între presiunea capilară și cea pulmonară este peste 30 mm Hg, barajul arterial este deja format.

Rezistența pulmonară funcțională scade la efort și după administrarea de ganglioplegice sau de medicamente vasodilatatoare periferice, cum ar fi Hydergine-ul (Theodorescu și Mihail, 1960).

Frank C. Spencer (citat de Schwartz și colab., 1979) insistă asupra importanței efectuării cateterismului, atunci cînd examenele clinice ne indică asocierea stenozei mitrale cu insuficiența mitrală sau cu o boală valvulară aortică. În stenoza mitrală pură, presiunea sistolică din atriul stîng crește de la 5—10 mm Hg, cît este normal, pînă la 20—30 mm Hg, stabilindu-se, în timpul diastolei, un gradient de presiune de 10—20 mm Hg între atriul stîng și ventriculul stîng. Este important de reținut că presiunea din atriul stîng variază nu numai cu gradul de stenoză, ci și cu debitul și ritmul cardiac.

Cea mai precisă evaluare a stenozei mitrale este calcularea suprafeței stenozate și determinarea, în același timp, a gradientului de presiune și a debitului cardiac (Schwartz și colab., 1979). Angiografia poate arăta rigiditatea și limitarea mobilității valvelor, dar nu are importanță diagnostică. Valoroasă este stabilirea insuficienței mitrale, prin semnalarea refluxului în atriu a unui colorant injectat în ventriculul stîng. Arteriografia coronară este un examen important ce se practică odată cu cateterismul la bolnavii care au trecut de 40 ani și care pot prezenta ateroscleroză.

Complicațiile stenozei mitrale, descrise de Theodorescu și Mihail (1960) și de Spencer (citat de Schwartz și colab., 1960) și întîlnite și de noi sînt :

— dispneea nocturnă (reflectă congestia de la baza plămînilor) ;

— bronșitele repetate ;

— hemoptiziile (de obicei mici, uneori însă pot fi importante). Deși alarmante, ele se opresc de la sine ;

— episoadele de edem pulmonar, cînd congestia pulmonară depășește posibilitatea de drenaj limfatic a plămînului. (Spre deosebire de hemoptizie, edemul pulmonar trebuie tratat de urgență ;)

— tulburările de ritm, frecvente în stenoza mitrală, sînt : extrasistolele, tahicardia sinusală, flutterul atrial, fibrilația atrială. Tulburări de ritm pasagere apar de obicei cu ocazia ciclului menstrual. Fibrilația atrială este la început intermitentă, dar în cele din urmă devine cronică ;

— accidentele infecțioase (se datoresc unei recidive a reumatismului) ;

— insuficiența cardiacă (apare cînd rezistența pulmonară mult crescută impune o sarcină prea mare ventriculului drept) ; ea se manifestă prin dilatarea venelor, mărirea ficatului și edeme periferice ;

— angina pectorală (se întîlnește la 10% din bolnavi, chiar la cei care nu prezintă semne de ateroscleroză). Aceasta s-ar datora unui debit cardiac scăzut sau unei umpleri ventriculare deficitare în timpul diastolei, din cauza tahicardiei. Unii autori nu exclud formarea unor mici embolusuri care, pornite din cordul stîng, obstrucează coronarele ;

— embolia arterială este complicația cea mai de temut a stenozei mitrale. Ea se datorează trombusurilor formate în atriul stîng și în ure-

Scanned with OKEN Scanner

chiușa stîngă. Cu ocazia celor aproximativ 500 de stenoze mitrale pe care le-am operat într-o perioadă de 10 ani, am întîlnit foarte frecvent trombusuri, în special în urechiușa stîngă. De obicei sînt fixate și trebuie să le desprindem cu grijă, cînd pătrundem cu indexul în cord. Nu rareori, pe aceste trombusuri vechi, fixate, în zona care privește spre interiorul cordului se găsesc alte mici trombusuri, ușor detașabile; acestea dau embolii.

Am întîlnit și trombusuri enorme care căptușeau atriul dilatat; ca să ajungem la orificiul mitral a trebuit să le perforăm. Ne îndoim totuși că ar putea exista tromboze arteriale obliterante dezvoltate *in situ*, ca o consecință a încetinirii circulației sanguine și a hipercoagulabilității, la care se adaugă un element dinamic, spasmul arterial. Această opinie privind dezvoltarea unor tromboze arteriale aparține unor autori citați de Theodorescu și Mihail (1960) și cred că surprinde pe cei care au operat stenoze mitrale. Mai mult decît atît, noi am găsit trombusuri la bolnavi care nu făcuseră embolii pînă în momentul operației.

Am întîlnit și un alt aspect: embolii mici care provoacă spasme arteriale într-un teritoriu foarte întins, fără să producă obstrucție. Vom da exemplul unui bolnav operat de noi pentru stenoză mitrală care, înainte de operație, a făcut o embolie manifestată prin dispariția pulsului ambelor femurale. După cîteva zile, pulsul a reapărut la femurale, dar a dispărut la o singură pedioasă. Explicația: un trombus mic a „lovit" bifurcația aortică, a provocat spasm al arterelor ambelor membre inferioare, apoi embolusul mic a trecut la femurala stîngă și a astupat numai tibiala anterioară.

Vom discuta mai pe larg problema emboliilor în stenoza mitrală, știut fiind că 15% din bolnavi fac această complicație gravă, impunînd în majoritatea cazurilor operația de urgență. Cea mai frecventă localizare a emboliei generate de stenoza mitrală este embolia cerebrală (Theodorescu și Mihail, 1960); consecințele ei pot fi definitive sau tranzitorii. Toate localizările sînt posibile, fie că interesează artera silviană, dînd tabloul clasic al hemiplegiei, fie că interesează teritorii strict limitate, fapt care a permis studiul diferitelor tipuri de afazie. Embolia se poate localiza în mezenterica superioară, provocînd infarct intestinal, cu tot cortegiul de simptome ale abdomenului acut, sau se poate localiza într-una din arterele renale, fiind urmată de dureri lombare și hematurii. Localizată în artera centrală a retinei, embolia provoacă cecitate. Emboliile membrelor superioare, dar mai ales cele ale membrelor inferioare sînt destul de frecvente. Ele provoacă ischemii acute care conduc la cangrenă și amputație. Nu cred că există medic internist sau chirurg din țara noastră care să nu fi fost pus în situația să trateze o embolie.

Mă întreb însă cîți chirurgi știu să scoată un embolus? Voi insista în cursul acestui capitol îndeosebi asupra embolectomiei ce trebuie practicată pe diferite artere ale membrelor. Dacă n-au făcut-o în timpul studiilor și practicii de spital, chirurgii trebuie să învețe efectuarea acestei operații, singuri, pe animal; îndepărtarea corectă a unui embolus prilejuiește chirurgului imensa satisfacție de a fi scăpat un bolnav de la amputație.

În timpul celor 10 ani cît am lucrat pe cord, am întîlnit toate formele clinice de stenoză mitrală descrise de Theodorescu și Mihail (1960):

— forme pseudotuberculoase caracterizate prin repetarea frecventă a hemoptiziilor. Mai mult, unii bolnavi prezentau, pe lîngă hemoptizie, și o spută mucopurulentă provocată de bronșita cronică.

Scanned with OKEN Scanner

— Am întîlnit și cîteva forme rare de sindrom Ortner : atriul stîng mărit enorm comprimă recurentul provocînd paralizia acestuia.

— Unele stenoze mitrale îmbrăcau forma edematoasă pulmonară, în care am fost obligați să intervenim de urgență ; rezultatele au fost excepționale.

— În Clinica de Chirurgie a Spitalului Colțea au fost operate stenoze mitrale la femei însărcinate între luna a 3-a și a 5-a, fără să se producă vreun accident.

— În sfîrșit, am întîlnit și tratat prin comisurotomie bolnave care prezentau hipertensiune arterială, pe lîngă stenoză mitrală.

Diagnostic

Diagnosticul de stenoză mitrală nu este greu de pus. Semnele clinice și radiologice sînt suficiente. Pe chirurg îl interesează însă cîteva „detalii" care pot avea consecințe grave intra- și postoperatoare :

— dacă stenoza mitrală este sau nu însoțită de insuficiență mitrală și dacă da, cît este de mare aceasta ;

— dacă există concomitent și o insuficiență aortică, știut fiind că desfacerea stenozei mitrale accentuează toate simptomele bolii aortice.

Ventriculul stîng hipotrofiat, ca urmare a stenozării mitralei, este supus, după comisurotomie, unei distensii bruște provocate de debitul sanguin crescut prin lărgirea orificiului mitralei și refluarea sîngelui care scapă din aortă în același ventricul stîng. O insuficiență aortică redusă, atîta timp cît orificiul mitral este stenozat, poate deveni importantă după desfacerea stenozei mitrale. Eu mi-am antrenat îndelung auzul în perceperea acelui suflu diastolic, discret, parasternal, care trădează o insuficiență aortică concomitentă cu o stenoză mitrală. Astfel, s-a obținut controlul asupra riscului morții subite pe masa de operație sau în primele zile postoperator.

Tratament

Puțini autori din literatura mondială de specialitate au descris cu atîta competență ca profesorul Bazil Theodorescu tratamentul stenozei mitrale (al bolii propriu-zise, al complicațiilor ei și tratamentul chirurgical cu indicațiile sale). El subliniază că, în stenoza mitrală, accentul trebuie pus pe o terapeutică profilactică, capabilă să combată bolile susceptibile de a duce la constituirea unei cardiopatii valvulare mitrale. Se va acorda o atenție deosebită anginelor așa-zise banale, ca și infecțiilor de focar, mai ales la copiii debili și la cei în familiile cărora există cazuri de reumatism.

Pentru combaterea anginelor streptococice, Theodorescu recomandă, în prima săptămînă a fiecărei luni, administrarea a 200 000 U.I. penicilină în comprimate, de 4 ori pe zi (din 6 în 6 ore), în cure repetate de cinci ori pe an. Aplicînd această schemă, majoritatea cercetătorilor semnalează recăderi mult mai rare, comparativ cu grupele de control.

Odată ce leziunile valvulare s-au constituit, obiectivul principal este oprirea procesului valvular evolutiv, care adesea este insidios, lent. Atingerea acestui scop se confundă cu tratamentul propriu-zis al reumatismului

Scanned with OKEN Scanner

(Theodorescu şi Mihail, 1960). În acest sens, se vor asana focarele de infecţie sub protecţie de antibiotice. Se va evita frigul şi umezeala. Bronşitele se tratează cu repaus la pat şi, dacă este cazul, cu antibiotice şi digitală.

Tratamentul edemului pulmonar acut se va face după schema din figura 14.

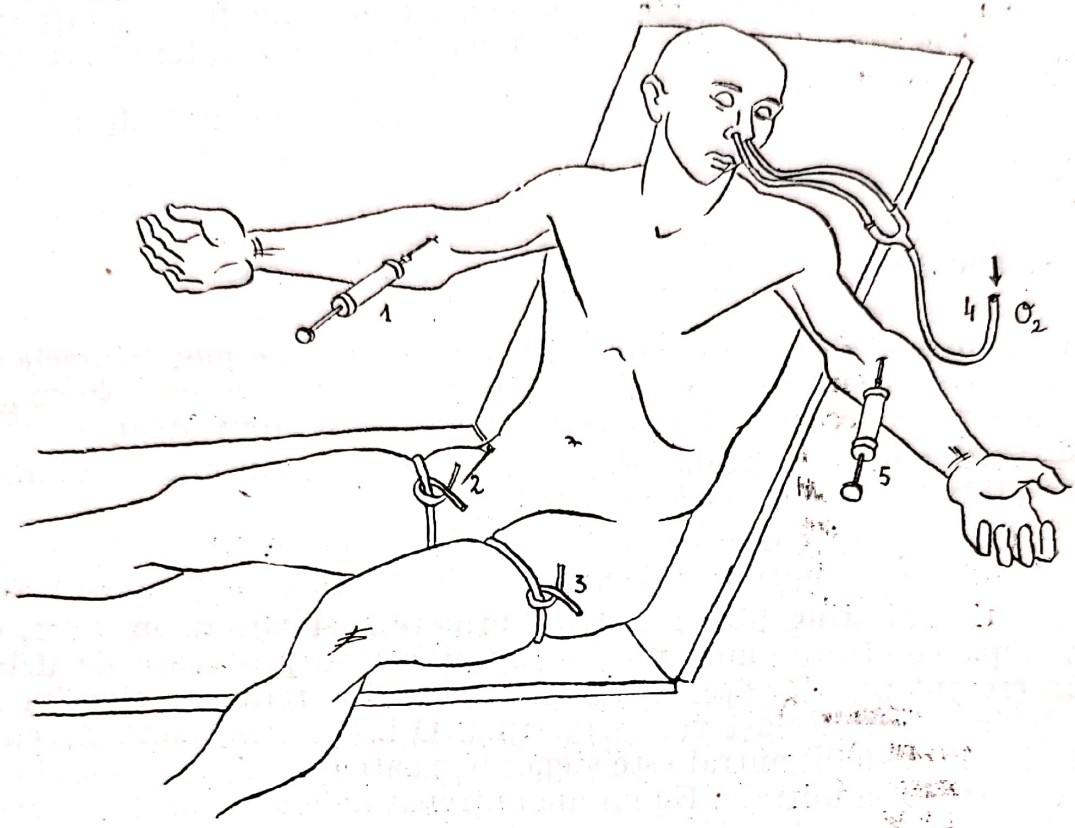

Fig. 14. — Tratamentul edemului pulmonar acut în următoarea succesiune (după Ghiţescu şi colab., 1973): *1*, aplicarea trocarului în venă (sîngerare 500—800 ml); *2*, puncţie arterială (pentru sîngerare); *3*, aplicarea garoului la rădăcina coapselor (împiedică întoarcerea venoasă); *4*, oxigenoterapie (două sonde nazale); *5*, administrare de Furosemid i.v. (2 fiole de 20 mg); *6*, administrare de strofantină 0,25 mg i.v., diluată cu 10 ml glucoză.

Şcoala românească de pediatrie şi-a dobîndit un renume mondial în ceea ce priveşte tratarea reumatismului infantil (Nicolau şi colab., 1961). Cartea acestor autori privind reumatismul la copii ar trebui studiată de toţi medicii, inclusiv de chirurgi, chemaţi să trateze sechelele reumatismale.

Noi sîntem familiarizaţi cu sechelele valvulare, în special mitrale, ale acestei boli, dar ştim mai puţin despre leziunile miocardice. Doctorul Nicolau observa că miocardita reumatismală este elementul constant al carditei reumatice la copil şi se întîlneşte în 100% din cazuri, atît în formele uşoare, cît şi în cele grave de boală (Nicolau şi colab., 1961). De gradul atingerii miocardice depinde diagnosticul imediat şi cel tardiv al bolii reumatice şi, de aceea, recunoaşterea ei cît mai precoce are o importanţă deosebită. Miocardita apare în mod excepţional izolată; de obicei, este însoţită şi de suferinţa celorlalte tunici ale cordului. Înregistrările ECG sistematice, efectuate chiar zilnic, au evidenţiat leziunile miocardului.

La copil, rolul cel mai important în dezlănţuirea insuficienţei cardiace, îl are, în primul rînd, suferinţa inflamatoare a miocardului şi, în mod secundar, leziunile valvulare.

Scanned with OKEN Scanner

Cu două decenii în urmă, insuficiența cardiacă la copil era atribuită, ca și la adult, modificărilor mecanice, apărute în circulația sanguină, ca urmare a leziunilor valvulare (Nicolau și colab., 1961). Întrucît nu numai stenoza mitrală este vinovată de apariția insuficienței cardiace, chirurgii trebuie să fie preocupați, în afară de găsirea unor metode noi de reparare a orificiului stenozat, și de tratarea miocardului adeseori alterat în boala reumatismală.

În chirurgia stenozei mitrale, distingem două etape : operația cu cord închis și operația cu cord deschis. Tendința actuală este de a opera cu cord deschis, chiar în formele cu valve suple.

Spencer (citat de Schwartz și colab., 1979) menționează că, începînd din 1971, la Universitatea din New York aproape toate operațiile de stenoză mitrală au fost făcute cu bypass cardiopulmonar. Comisurotomia cu cord închis, executată cu indexul introdus orb prin urechiușă, a fost de fapt abandonată. De mai mulți ani, operațiile de stenoză mitrală sînt executate cu pompa cardiacă pregătită alături. Dacă nu a fost satisfăcătoare desfacerea comisurilor prin metoda închisă, se folosește imediat pompa. Riscul folosirii pompei este foarte mic, sub 1%. La vedere, se pot desface foarte bine comisurile, se pot separa cordajele, obținîndu-se un orificiu mitral mai larg, fără risc de insuficiență mitrală. Totuși Spencer afirmă că nu toate centrele de chirurgie cardiacă sînt de acord cu această metodă și că unele continuă să practice o comisurotomie clasică digitală, raportînd rezultate excelente, e drept, pe termen scurt.

Timp de 10 ani, din 1953 pînă în 1963, am operat aproape 500 de stenoze mitrale numai prin metoda cu cord închis și nu mi-a murit nici un pacient pe masa de operație. În Secția de Chirurgie a Spitalului Colțea, apoi la cea de Chirurgie cardiovasculară de la Spitalul clinic Fundeni, în cadrul cursurilor de perfecționare, i-am antrenat pe toți medicii care dovedeau aptitudini și doreau să execute această operație. Mortalitatea postoperatoare de 5% (în concordanță cu cele mai bune statistici din acea vreme) a fost cauzată de embolii și infecții.

Indicațiile operatoare ale stenozei mitrale au fost stabilite cu peste 25 de ani în urmă de profesorul Bazil Theodorescu și ele au rămas valabile pînă astăzi referindu-se la : formele emboligene pulmonare, edematoase pulmonare, însoțite de hemoptizii sau tulburări de ritm.

Datele funcționale obținute de la bolnav sînt comparate cu rezultatele examenului fizic, radiologic, ECG și fonocardiografic. Cateterism cardiac se efectuează numai în cazurile clinice complexe (cele asociate cu insuficiență aortică sau mitrală). Reprezintă contraindicații operatoare bolnavii cu suflu sistolic apexoaxilar și ventricul stîng mare, indicînd o insuficiență mitrală marcată. De asemenea, sînt considerate inoperabile stenozele mitrale însoțite de insuficiență aortică. Stenozele mitrale febrile se operează numai după 6 luni de la rezolvarea stării febrile.

Probele funcționale pulmonare deficitare au determinat executarea cateterismului pentru aprecierea exactă a presiunilor din capilarul pulmonar.

Cît privește tehnica operatoare, cu excepția a două cazuri, am pătruns întotdeauna în cord prin urechiușa stîngă. Aveam degetul arătător suficient de subțire ca să nu fie necesar să intru prin atriu sau prin vena pulmonară superioară, chiar cînd urechiușele erau foarte mici sau trombozate.

Bailey (1955), a cărui lucrare despre chirurgia cardiacă a fost tradusă în întregime și la noi în țară, a fost primul care a pus la punct teh-

Scanned with OKEN Scanner

nica intervenției cu cord închis în stenoza mitrală. Operația a fost atît de bine concepută, încît, deși au trecut de atunci 30 de ani, nu s-au adus modificări esențiale acestei tehnici.

În 1955, în S.U.A. erau 1—1,5 milioane de bolnavi (1/20 din populația țării) care sufereau de stenoză mitrală și se cheltuia cu ei anual peste un miliard de dolari ; o asemenea situație explică măsurile energice de tratament curativ și preventiv ce se impun în această boală.

Operația de stenoză mitrală executată cu cord închis de chirurgi antrenați nu provoacă astăzi o mortalitate mai ridicată de 1%. În stenozele mitrale avansate, necesitînd protezarea valvei (valvă Star Edwards sau alte modele), mortalitatea operatoare se ridică pînă la 20%, la care se mai adaugă letalitatea de 12% prin infecții, deci 32% în primii 2—3 ani. Acestea sînt cifre citate din Tratatul de chirurgie al lui Blondeau (1972).

Mortalitatea operatoare ridicată din stenoza mitrală, agravată și de infecțiile postoperatoare, se mărește și din cauza accidentelor emboligene. Tot Blondeau citează diferite statistici în care se indică : 17—28% dintre bolnavii cu proteze valvulare de mitrală fac embolii, unele mortale ; și mai vulnerabili sînt bolnavii care au fost protezați și cu valvă aortică.

Se poate deci afirma că protezarea valvulară mitrală nu este suficient de bine pusă la punct. Nu s-a descoperit încă nici o valvă ideală, nici cel mai sigur mijloc de fixare. Costul unei operații de protezare este de cel puțin 10 ori mai mare decît acela al unei operații cu cord închis. Se impune, de aceea, ca, atît interniștii, cît și chirurgii să propună pentru operație stenoze mitrale în faza incipientă, cînd leziunile valvulare nu sînt atît de avansate, încît să necesite protezare. La aceste cazuri incipiente de stenoză mitrală, se face comisurotomie digitală și instrumentală.

Profilaxia bolii mitrale începe încă din copilărie, fiind de resortul medicului pediatru. De asemenea, o indicație operatoare precoce, într-o fază cînd stenoza nu este avansată, reduce simțitor numărul cazurilor de protezare valvulară mitrală.

Scanned with OKEN Scanner

OPERAȚIA DE STENOZĂ MITRALĂ CU CORD ÎNCHIS

În 1925, Soutter descrie această operație aproape în maniera în care se practică în zilele noastre : după ce introducea indexul în urechiușă sub protecția pensei (demonstrînd că introducerea și menținerea degetului în atriu nu produce nici o tulburare), Soutter dilata cu indexul stenoza mitrală. După această operație, bolnava a mai trăit patru ani, după care a făcut o embolie fatală. În 1946, Bailey (1955) practică aceeași operație la Spitalul Hahneman din Philadelphia. Reușește să desfacă ambele comisuri, dar bolnava moare a doua zi. În 1948, tot Bailey operează un bărbat cu stenoză mitrală, dar și acesta moare a cincea zi postoperator. În același an, la Spitalul Episcopal din Philadelphia, Bailey operează de stenoză mitrală o bolnavă în vîrstă de 22 de ani. Secționează ambele comisuri cu un cuțitaș. După șase ani de la operație, bolnava se prezenta satisfăcător. Tot în 1948, Brock practică o intervenție pe cord închis pentru stenoză mitrală și desface digital ambele comisuri ale valvei.

La noi în țară, prima operație de stenoză mitrală a fost efectuată la 18 decembrie 1953 la Spitalul Colțea. Istoricul ei poate fi citit în cartea mea *Chirurgul* (1978).

Valva mitrală este compusă din două valvule, una anteromedială (septală sau aortică) și una posteroexternă (murală). Văzută dinspre atriu, marginea valvulei anterioare apare convexă, iar marginea celei posterioare — concavă.

Brock descrie trei porțiuni ale orificiului mitral, una centrală și două porțiuni oblice la extremități (fig. 15). Din mușchiul papilar anterolateral se desprind cordaje pentru jumătățile anterioare ale ambelor valvule, iar din mușchiul papilar posterolateral cordaje pentru jumătățile posterioare ale ambelor valvule. Mușchiul papilar anterolateral se inseră pe peretele anterior al ventriculului, iar cel posterolateral pe peretele posterior al ventriculului. Inserția mușchilor papilari pe ventriculi se face începînd din treimea lor inferioară. Unele cordaje sînt subțiri și se inseră pe marginea valvulelor, iar altele sînt puternice și sînt situate la joncțiunea porțiunii periferice cu cea transversală. Există și cordaje care nu pornesc din mușchii papilari, ci se prind direct pe peretele ventricular. Valva mitrală este susținută de un inel fibros ; pe acesta se cos protezele valvulare.

Anatomie patologică

Progresiunea procesului de cloazonare a orificiului mitral este înfățișată în figura 16. Se produc mici trombusuri, pe care le acoperă endoteliul și care se fibrozează, sudînd cele două valvule. Procesul începe la comisuri și progresează către centru, asemănîndu-se cu aderențele pleurale care încep la bază și se întind în sus (Bailey, 1955). Depozitele de fibrină apar

Scanned with OKEN Scanner

apar nu numai între valvule, ci și între cordaje și chiar între mușchiul papilar și peretele ventricular. Cordajele se scurtează în așa fel încît marginea bazală a mușchiului papilar se atașează direct pe valvula îngroșată. Pe marginea acesteia, calciul se depune sub formă de mici grăunțe de nisip

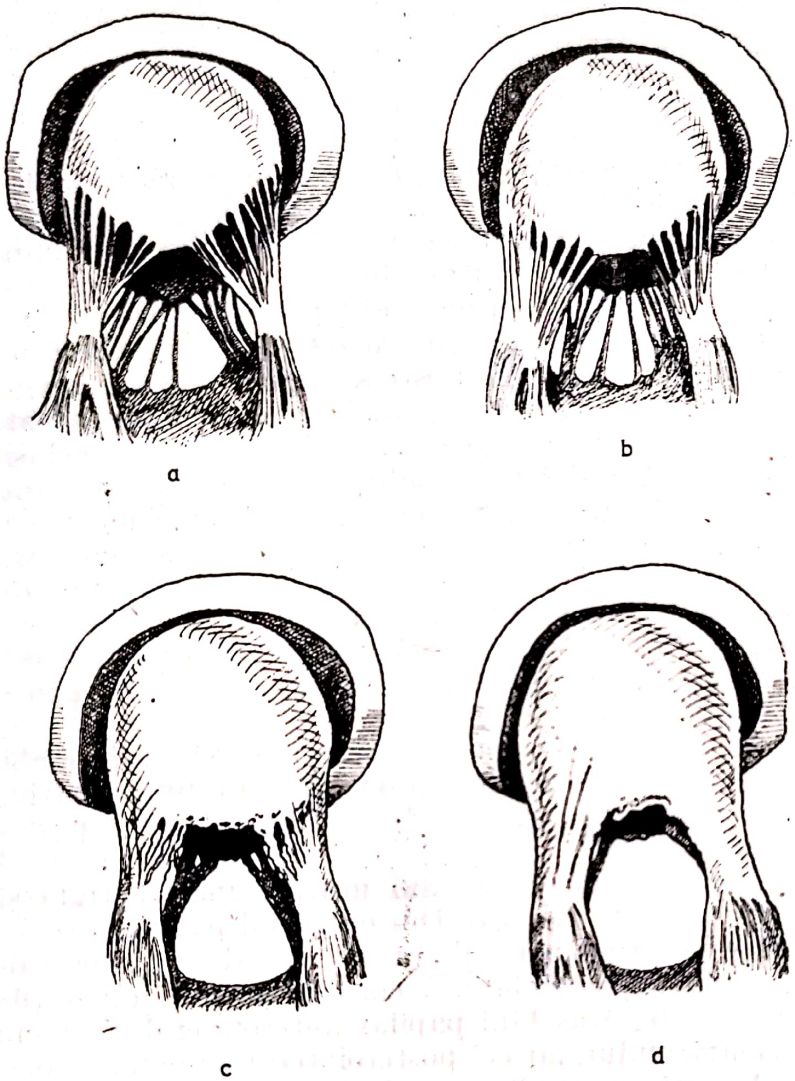

Fig. 15. — Valvă mitrală normală *(a)* și stenozată *(b—d)*. Etapele progresive ale strîmtării orificiului mitral.

care se pot detașa în timpul comisurotomiei, provocînd embolii. Calciul mai poate infiltra întreaga valvă, indurînd-o și micșorîndu-i considerabil mobilitatea. De asemenea, calciul se mai poate depune în cantitate mare la nivelul comisurilor, împiedicînd total desfacerea acestora.

Odată cu progresiunea procesului de fibroză la aparatul subvalvular, orificiul mitral își pierde aspectul de fantă și devine o adevărată pîlnie. Acest aspect trebuie binecunoscut de chirurg, deoarece nerezolvarea stenozei subvalvulare nu aduce nici o ameliorare postoperatoare.

La cele cîteva sute de stenoze mitrale examinate de mine intraoperator, leziunile prezentau o variabilitate infinită.

Din raționamente practice, leziunile de stenoză mitrală pot fi clasificate în patru grupe (Bailey, 1955) (fig. 15) :

— grupa I : stenoză minimă, cu valvule suple ; acestea sînt aderente la punctul critic, adică la unirea porțiunii orizontale cu cea oblică ;

— grupa II : cordajele sînt îngroșate, segmentul lateral al valvulelor (zona critică) este fuzionat. Apare un oarecare grad de stenoză subvalvulară ;

— grupa III : valvulele sînt îngroșate, cordajele groase și aderente. Mușchii papilari aderă direct la valvule. Orificiul mitral este foarte mic ;

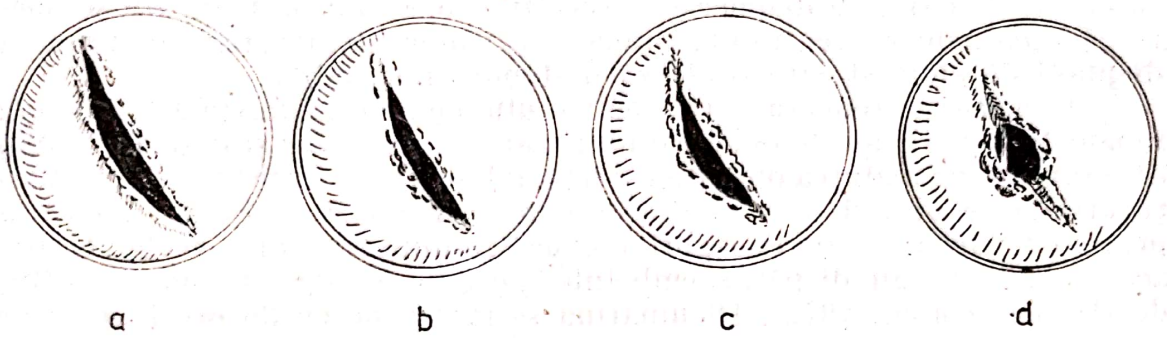

Fig. 16. — Progresiunea procesului de cloazonare a orificiului mitral *(a—d)* ; *n*, noduli reumatici (după Bailey, 1955).

— grupa IV : cuprinde valvulele din grupa II sau III, infiltrate cu mult calciu (valvular și subvalvular). Cînd calcificarea este extremă, cu valvule groase, fibrozate, mușchii papilari scurtați, fibrozați, aderenți la peretele ventricular, iar inelul mitral strîmtorat, comisurotomia digitală nu dă rezultate. În aceste cazuri este indicată protezarea.

Aprofundarea temeinică și sistematică a anatomiei patologice a stenozelor mitrale prezintă o mare importanță pentru chirurg, ajutîndu-l să evalueze stenoza valvulară și subvalvulară, strîmtorarea inelului mitral, infiltrația calcară a valvei, eventualitatea unei valvule supranumerare.

Clasificarea fiziopatologică a stenozei mitrale, propusă acum 30 ani de Bailey, rămîne valabilă și astăzi. Conform acesteia, se citează forme asimptotmatice, forme cu simptome ușoare, fără fenomene congestive, forme cu simptome de insuficiență, care însă răspund la tratament, și forme cu simptome de insuficiență, de obicei rebele la tratament.

Cardiomegalia este în general proporțională cu insuficiența ; ea demonstrează ravagiile făcute de reumatism asupra cordului, reflectînd în același timp și modificările vaselor pulmonare, ca și existența unor leziuni valvulare asociate (Bailey, 1955). Prezența unor forme active de reumatism contraindică, în opinia lui Bailey și a chirurgilor de mai tîrziu, intervenția chirurgicală în stenoza mitrală, întrucît aceasta nu este complet constituită. Sechelele valvulare ale reumatismului apar după o perioadă ce variază între o lună și mai mulți ani. Totuși Bailey pledează pentru indicația operatoare, chiar în puseu reumatismal, dacă stenoza este strînsă și pune în pericol viața bolnavului. După același autor, bolnavii cu stări reumatismale subacute și cu stenoză sînt candidați la operație, întrucît intervenția chirurgicală nu exacerbează această stare. La ultimele serii de pacienți operați, Bailey a găsit în urechiușe, la examenul anatomopatologic, noduli Aschoff sau alte evidențe microscopice de manifestări reumatice, în 24% din cazuri, și totuși, la aceste cazuri proporția de stări febrile postoperatoare n-a fost mai mare decît la bolnavii obișnuiți.

Endocardita acută bacteriană se poate grefa pe o valvă mitrală stenozată. Pe marginile valvulelor apar vegetații care sînt foarte emboligene. La acești bolnavi, se face un tratament intens cu antibiotice și, numai

Scanned with OKEN Scanner

cînd hemoculturi repetate apar negative, se poate opera; postoperator se continuă tratamentul cu antibiotice.

Sarcina agravează fenomenele de stenoză mitrală. Se operează bolnavele pînă în luna a 5-a de gestaţie.

Indicaţiile operatoare de urgenţă, în stenoza mitrală, sînt formele cu edem pulmonar şi cele emboligene. De o urgenţă relativă sînt formele cu tulburări de ritm, cu dispnee şi respectiv cele cu hemoptizii. Nu se operează stenozele ce se traduc numai cu semne stetacustice, în absenţa dispneei de efort şi care trădează o stenoză încă largă.

Pregătirea preoperatoare a bolnavului cu stenoză mitrală constă în: repaus la pat, regim desodat, administrare de diuretice şi digitală. Timp de o săptămînă înaintea operaţiei şi numai la bolnavii care prezintă fibrilaţie atrială, se administrează anticoagulante (dicumarină). Scopul este de a preveni formarea unor cheaguri noi pe trombusurile mai vechi. Graţie acestei măsuri, au dispărut emboliile postoperatoare (Blondeau, citat de Patel şi colab., 1972). Dicumarina se întrerupe cu 36 ore înainte de operaţie. Postoperator se administrează heparină, timp de 8 zile.

Tehnică operatoare

Incizia practicată de mine a fost anterolaterală (fig. 17). Dacă este necesar, aceasta se poate prelungi posterolateral. La 50% din bolnavi, trebuie rezecată coasta a 4-a. În majoritatea cazurilor, am practicat incizia pericardului înapoia frenicului. Numai cînd frenicul a fost situat foarte

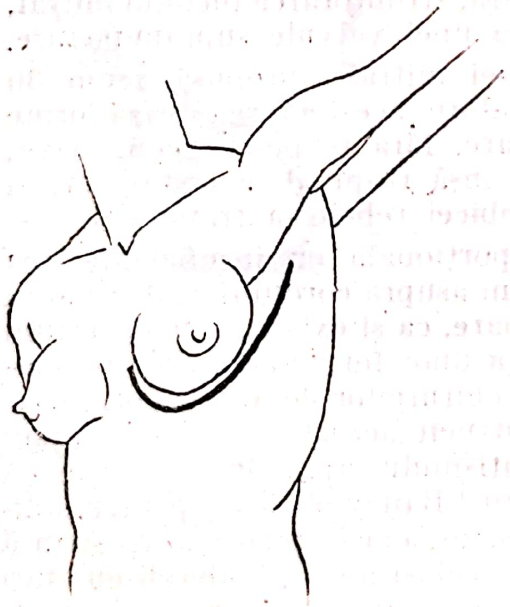

Fig. 17. — Linia de incizie anterolaterală în operaţia de stenoză mitrală cu cord închis (după Bailey, 1955).

posterior, am incizat înaintea lui. Incizia înapoia frenicului previne formarea unui mic sac pericardic în care se acumulează serozităţi generatoare de stări febrile postoperatoare.

Se face bursa pe urechiuşă (pasul de 5—10 mm). Bursa are o porţiune foarte minusculă care pătrunde în cavitatea urechiuşei, pe o distanţă de cel mult 1 mm; restul rămîne afară. Pe firele de bursă fie se aplică turnichetul, fie acesta este ţinut de chirurgul secund. Sub bursă se aplică

Scanned with OKEN Scanner

pensa Jianu. Se secționează vîrful urechiușei și se introduce indexul, desfăcîndu-se pensa (fig. 18). Se recomandă trecerea a două fire pe marginile orificiului creat în urechiușă, pentru a-l ține deschis.

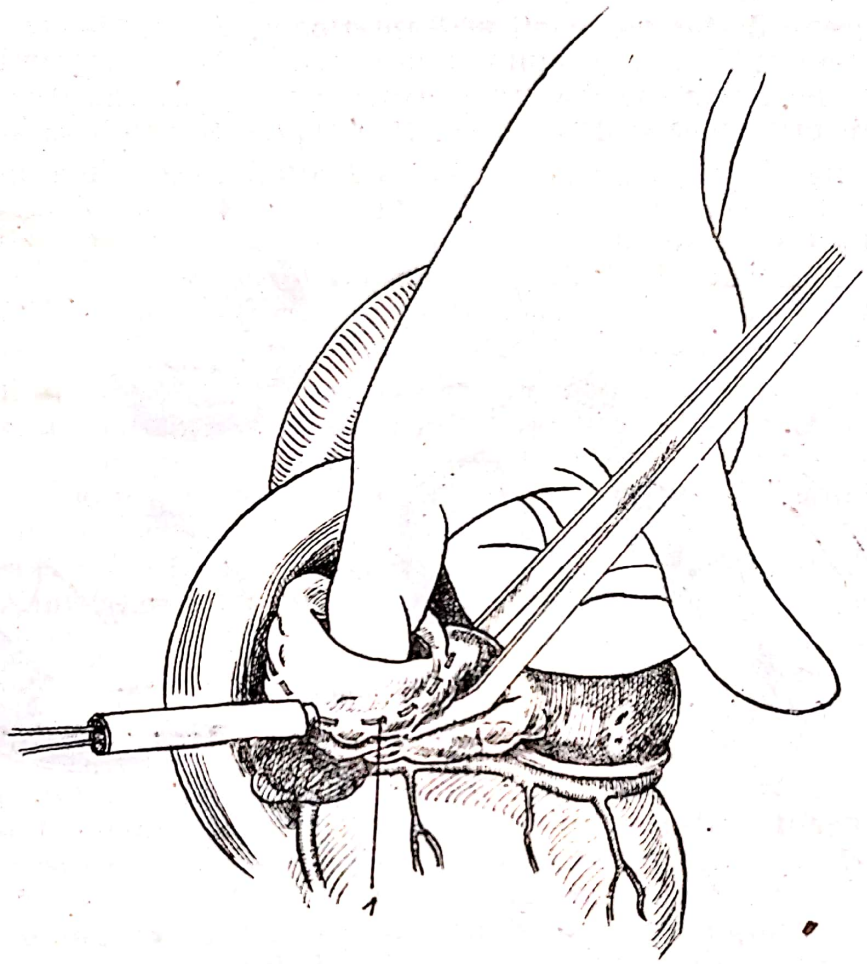

Fig. 18. — Introducerea indexului în urechiușa atrială stîngă în operația de comisurotomie mitrală.

Explorarea constituie un timp foarte important pentru că permite evaluarea mărimii orificiului stenozat și a grosimii valvulelor. Se ține indexul în fața orificiului pentru a constata o eventuală insuficiență mitrală asociată și a aprecia gradul acesteia. S-au stabilit chiar grade de insuficiență, potrivit forței de regurgitare a sîngelui (Bailey, 1955). Gradul I corespunde cu atingerea ușoară a indexului de către sîngele care refluează și traduce o regurgitare (insuficiență) cu un debit de 1—2 cm³ sînge/bătaie. În insuficiența de gradul al II-lea, se simte jetul pe index : regurgitarea este de 10 cm³ sînge/bătaie. Gradul III (se simte jet puternic pe index) se caracterizează printr-o regurgitare de 30 cm³ sînge/bătaie ; este vorba de o insuficiență mitrală importantă. Ventriculul stîng apare hipertrofic. În gradul IV intră insuficiențele mitrale mai mari de 100—200 cm³ sînge/bătaie. În insuficiențele de gradele III și IV este indicată protezarea valvulară.

Indexul nu va fi ținut în orificiul mitralei timp de mai mult de 1—2 bătăi. Se poate reintroduce din nou după cîteva secunde. Introdus pînă la a treia falangă, indexul lărgește orificiul mitral pînă la un diametru de 1,5 cm. Majoritatea chirurgilor taie puțin din vîrful mănușii chirurgicale,

Scanned with OKEN Scanner

astfel încît o mică porțiune din unghia indexului să rămînă liberă spre a putea fi manipulată ca un cuțitaș. Înainte de a introduce indexul în urechiușă, vîrful descoperit al unghiei este badijonat cu iod, alcool și ser fiziologic, în succesiune, și apoi este șters cu o compresă sterilă.

Se începe desfacerea comisurii anterioare. Adeseori este suficientă o simplă presare. Ne putem ajuta și cu a doua mînă, comprimînd cordul la exterior. Se poate încerca ruperea comisurii prin ridicarea indexului introdus în orificiu (fig. 19).

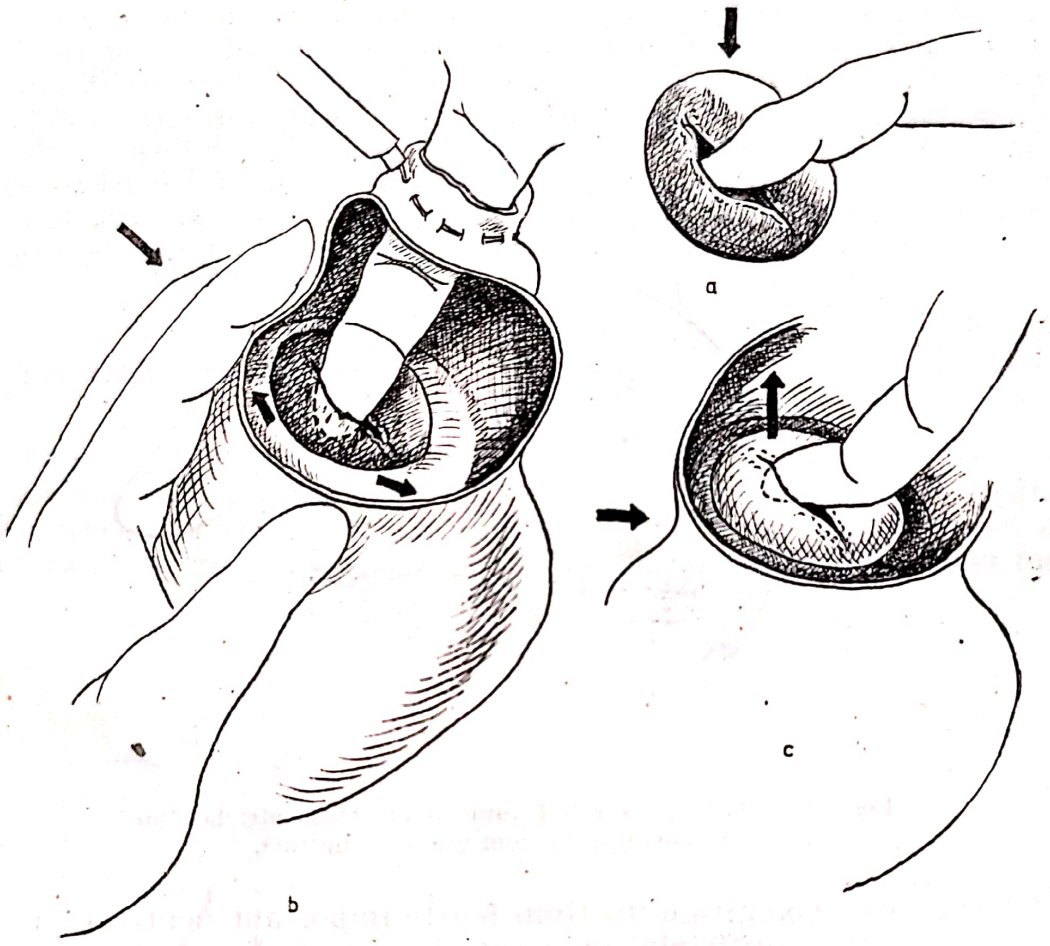

Fig. 19. — Modalități de desfacere a comisurii anterioare : *a*, Prin apăsare laterală ; *b*, prin tracțiune directă ; *c*, prin agățare (după Bailey, 1955).

Sfătuiam colegii care debutau în chirurgia stenozei mitrale să desfacă comisurile milimetru cu milimetru, să se convingă prin palpare că indexul se află pe cordaje, că apasă pe comisură și nu pe valvulă ; după fiecare mică desfacere, să se convingă că nu s-a produs insuficiență. Profesorul Hortolomei îmi cerea ca, atunci cînd îi ajutam pe mai tinerii mei colegi chirurgi, să efectuez eu însumi palparea digitală pentru a simți leziunile, apoi să le explic operatorilor ce consideram că trebuie făcut, iar la sfîrșitul desfacerii comisurilor să efectuez din nou control digital.

După cîteva sute de operații de stenoză mitrală, se capătă o deosebită îndemînare, încît pot afirma fără exagerare că, nici văzînd cu ochiul liber valva mitrală, n-aș fi putut realiza mai mult. Am constatat, prin propria mea experiență, ce dexteritate manuală nebănuită poate conferi acest control digital intracardiac orb.

Scanned with OKEN Scanner

Desfacerea comisurii posterioare trebuie făcută cu maximum de atenţie deoarece această zonă este deosebit de fragilă şi o abordare prea energică poate de naştere la o insuficienţă mitrală. Dealtfel, dacă comisura anterioară a fost bine desfăcută pînă în apropierea inelului, diametrul orificiului mitral ajunge la 2 cm şi chiar mai mult, încît nu se va mai insista la comisura posterioară.

Bailey (1955) raportează desfacerea comisurii posterioare numai la 35 % din bolnavii operaţi de el pentru stenoză mitrală.

La Spitalul Broussai din Paris se foloseşte pentru lărgirea stenozelor mitrale un dilatator mecanic cu trei braţe care se desfac cînd au pătruns în orificiul mitral. Deşi dilatatorul este foarte lăudat de profesorul Blondeau de la acest spital, noi nu l-am folosit pentru că exclude pipăitul valvei cu indexul, fază pe care o consider foarte importantă. Întrebuinţarea comisurotoamelor se face numai cînd palparea digitală nu poate fi făcută.

Şi noi am folosit comisurotoame : unele erau mari (ca, de exemplu, ghilotina) şi nu puteau fi aplicate decît dacă urechiuşa era foarte largă. Introducerea şi extragerea ghilotinei provoacă o pierdere de sînge mergînd pînă la 500 ml. Fixarea ei la linia comisurii nu este sigură. Dacă se deplasează puţin de la linia comisurală (şi aceasta este foarte posibil), se secţionează valvula, de obicei cea anterioară, ceea ce declanşează o insuficienţă mitrală gravă care duce la moartea bolnavului pe masa de operaţie sau în zilele următoare.

Am folosit şi instrumente mai mici, cum sînt comisurotomul flexibil Bolton, inelul Dolioti sau inelul Bakst care, deşi se aplică pe a treia falangă, au totuşi inel.

Comisurotomul ideal, după părerea mea, sprijinită pe o îndelungată practică, ar fi unghia. Dar, din păcate, aceasta nu este suficient de dură, ca să poată secţiona. În anul 1960, am construit un comisurotom care se aplică pe index (fig. 20). Cum se vede din figură, porţiunea tăioasă a instrumentului prelungeşte unghia cu 3 mm, fiind prevăzută numai cu două mici bare laterale şi *nu cu inel*. În acest fel, pulpa indexului rămîne liberă permiţînd palparea după fiecare milimetru secţionat. Comisurotomul nostru se fixează pe index cu fire subţiri de aţă. De ochiurile laterale ale micilor bare se prind şi două fire de siguranţă care iese afară prin urechiuşă ; în caz că instrumentul alunecă pe index, el este imediat extras cu ajutorul acestor fire. Cu comisurotomul nostru n-am avut nici un fel de incident sau accident intraoperator. Fiind perfect mulat pe index (micile bare au o grosime de 0,5 mm), degetul nu se îngroaşe ; poate fi introdus prin urechiuşe strîmte, iar pierderea de sînge nu este mai mare decît la introducerea indexului fără comisurotom.

Statisticile din ţările vestice raportează o mortalitate de 10 % în stenozele mitrale operate cu ajutorul comisurotoamelor-ghilotonă. În cazurile operate cu minusculul nostru comisurotom, mortalitatea este tot atît de ridicată (1—2 %), ca şi în operaţiile în care se foloseşte numai indexul pentru desfacerea comisurilor. Statisticile raportate de Bailey (1955) arată că, în 64,9 % din cazuri, a fost desfăcută numai comisura anterioară, în 32,2 % ambele comisuri şi numai comisura posterioară în 1,9 % din cazurile operate de el.

Noi nu ne-am mulţumit niciodată numai cu desfacerea comisurilor, ci am pătruns cu indexul între cordaje pe care le-am separat, căutînd să despărţim chiar muşchiul papilar.

Scanned with OKEN Scanner

După terminarea comisurotomiei, se retrage indexul, dar nu înainte de a explora septul interatrial spre a ne convinge că nu există vreun defect septal. Cînd se retrage degetul, se aplică pensa, apoi se strînge bursa, în timp ce se desface pensa.

Fig. 20. — Comisurotom model Ghițescu (brevet nr. 66560/25 mai 1961), construit de Mihai Hoeprich.

Noi nu închideam niciodată pericardul. Acele așa-zise exacerbări reumatice postoperatoare se datoresc, de fapt, exsudatului și serozităților rămase în pericard. Provoacă durere, febră, leucocitoză, creșterea VSH-ului. Cedează la antibiotice și corticoterapie.

Tromboza urechiușei stîngi se produce în aproximativ 30 % din cazurile operate. Numai la jumătate dintre acești bolnavi, erau semnalate embolii în antecedente. În schimb, 92 % dintre cazurile cu embolii prezentau fibrilație atrială. În 85 % din cazuri, tromboza este limitată numai la urechiușă, iar în 15 % la acest accident se asociază și tromboza atriului (fig. 21).

Ori de cîte ori am găsit trombusuri în urechiușa stîngă și în atriul stîng, am făcut așa-zisa „spălare": se dă drumul pensei de pe urechiușă și se lasă un jet de sînge să țîșnească din ea; acesta va antrena cheagurile mobile și le va arunca afară. De asemenea, după terminarea operației, se palpează arterele femurale, popliteele, pedioasele, tibialele, spre a ne convinge că n-a plecat vreun cheag de la inimă care să astupe aceste artere.

Dacă cheagul a migrat în arterele cerebrale sau mezenterice, bolnavul sucombă pe masa de operaţie sau imediat postoperator.

Cînd urechiuşa este astupată de un trombus, chirurgul poate recurge la trei soluţii : dacă trombusul este fixat, pătrunde direct prin el secţionîndu-l (fig. 22,*a*). A doua soluţie : se insinuează cu indexul pe lîngă cheag (fig. 22,*b*) sau pătrunde în cord prin atriu, nu prin urechiuşă (fig. 22,*c*). Însfîrşit într-o ultimă variantă, decolează trombusul cu indexul, ori pătrunde direct prin cheag. Noi am folosit calea transatrială la doi bolnavi, deoarece urechiuşa avea dimensiuni extrem de mici. Incizia pe atriu a fost făcută înapoia urechiuşei, înaintea intrării venelor pulmonare stîngi. Bursa se trece înaintea urechiuşei.

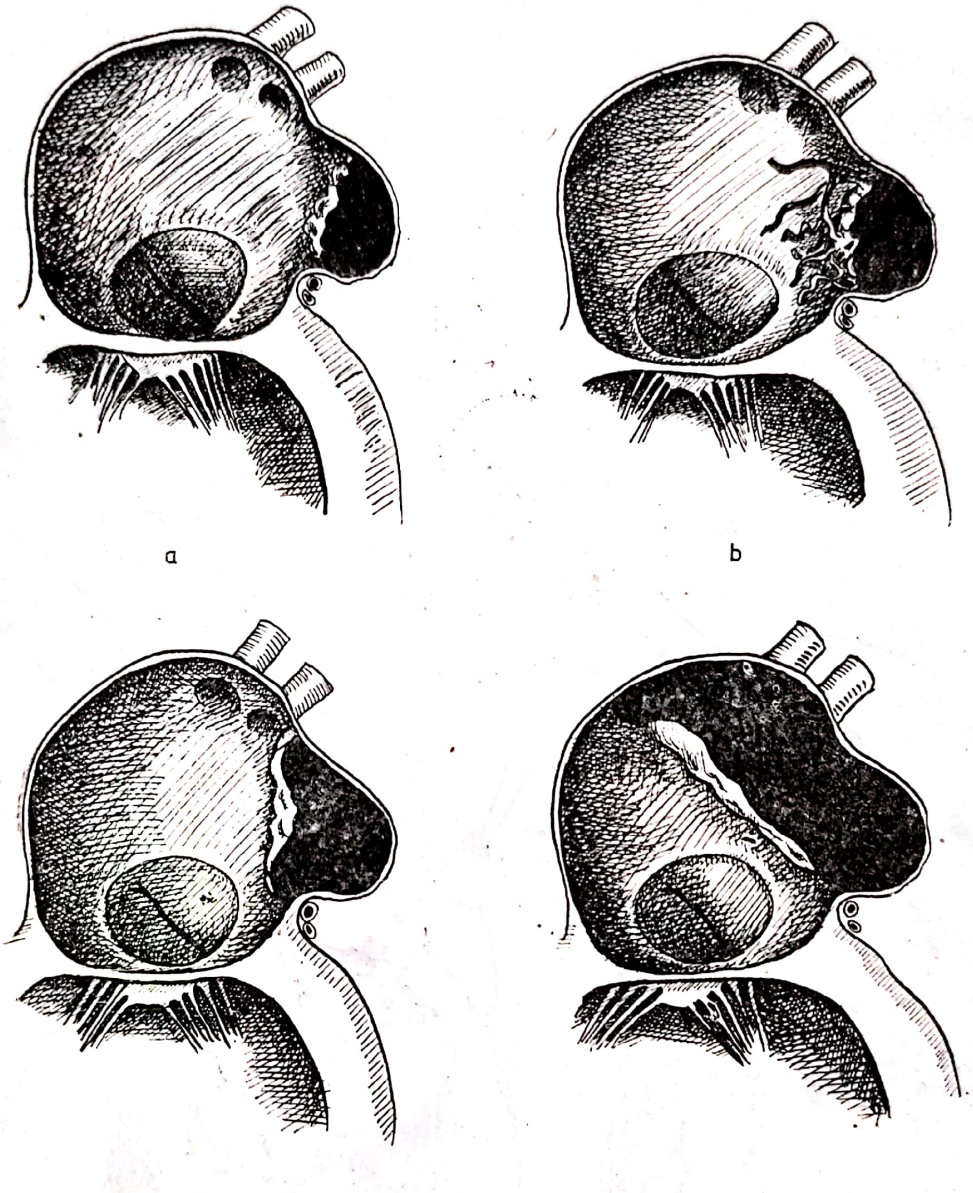

Fig. 21. — Tromboza urechiuşei stîngi şi a atriului stîng survenite pe o stenoză mitrală veche ; *a*, Tromboza urechiuşei stîngi ; *b*, din zona trombozată a urechiuşei stîngi pleacă trombuşi proaspeţi (emboligeni) ; *c*, trombus în ciupercă : iese din urechiuşa stîngă şi intră în atriul stîng ; *d*, din urechiuşa stîngă, trombusul se întinde la o bună parte din peretele atrial (după Bailey, 1955).

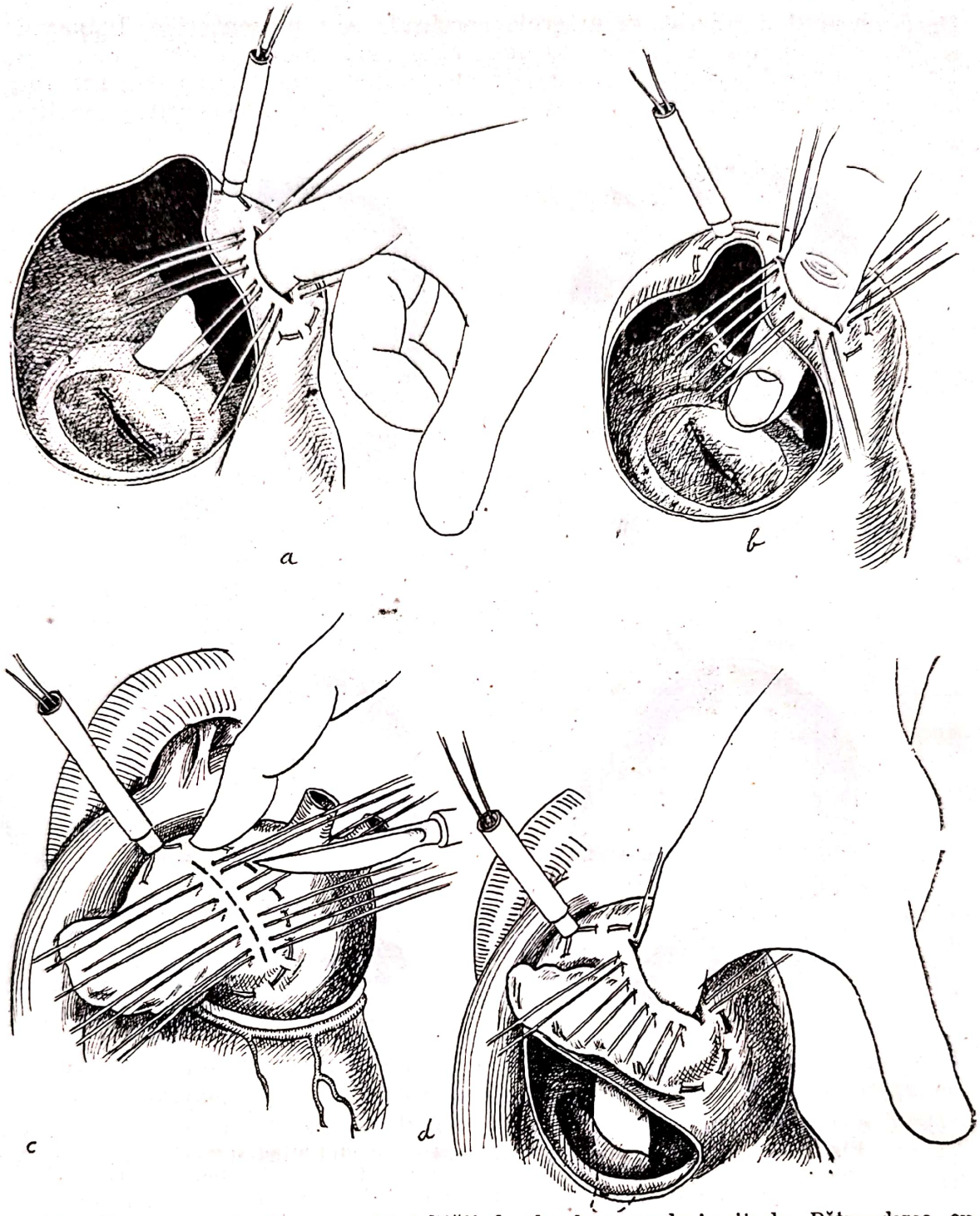

Fig. 22. — Tromboza atriului stîng. Modalități de abordare a valvei mitrale. Pătrunderea cu indexul direct prin cheag *(a)*, și pe lîngă cheag *(b)*, la nivelul urechiușei ; *c*, și *d*, pătrunderea în atriul stîng prin peretele atrial (după Bailey, 1955).

Prima comisurotomie prin dreapta a fost executată de Bailey, în 1954. A preconizat această cale la bolnavii care prezentau stenoză mitrală însoțită de defect septal interatrial (sindrom Lutembacher). În felul acesta, puteau fi rezolvate atît stenoza, cît și defectul septal, prin metoda Sondergaard, cu cord închis. În Franța, metoda a fost folosită de rutină în stenoza mitrală de către unii chirurgi, începînd din anul 1957. Și noi am utilizat această cale la un singur bolnav cu stenoză mitrală. S-a făcut toracotomie

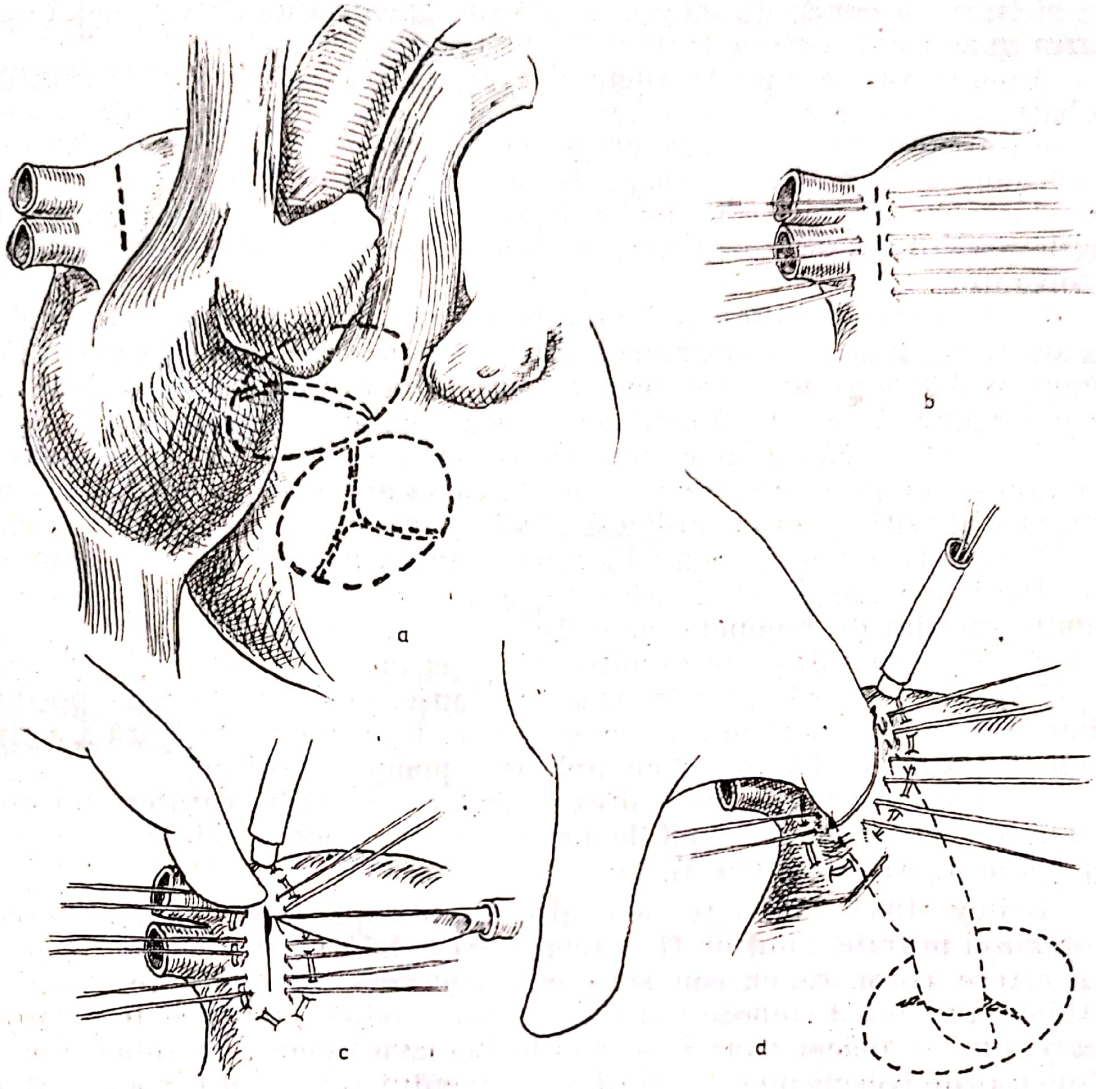

Fig. 23. — Stenoză mitrală operată prin toracotomie dreaptă : *a*, Proiecţia orificiilor mitral şi tricuspidian la suprafaţa cordului ; *b*, incizia atriului stîng la nivelul venelor pulmonare ; *c*, aşezarea firelor de aşteptare şi practicarea bursei ; *d*, introducerea indexului în orificiul mitral (după Bailey, 1955).

dreaptă, s-a rezecat coasta a 4-a, s-a reperat spaţiul dintre atriul drept, tras uşor înainte, şi atriul stîng, aflat mai înapoi. S-a disecat şanţul dintre ele. Apoi s-a executat bursa pe atriul stîng disecat. S-a incizat şi s-a introdus indexul (fig. 23). Trebuie să mărturisesc că am fost total dezamăgit de această cale de acces. Avînd indexul scurt, abia am reuşit să ating comisura posterioară. A fost imposibil să ating comisura anterioară ; deci operaţia a fost incompletă. N-am mai folosit a doua oară această cale de acces.

Bolnavii care urmau să fie operaţi, nu erau anunţaţi dinainte ; emoţia putea să le provoace edem pulmonar. Li se administrau zilnic medicamentele obişnuite şi o perfuzie cu glucoză. În ziua hotărită pentru operaţie, se introducea în perfuzia de glucoză şi pentotal. Cînd bolnavul adormea, era dus în sala de operaţie unde era intubat.

Edemul pulmonar se poate produce, în timpul actului chirurgical, din următoarele cauze : hipoxie prin administrarea insuficientă de oxigen ;

Scanned with OKEN Scanner

administrare excesivă de sînge; existența unei stenoze foarte strînse; crearea unei insuficiențe mitrale mari în timpul operației.

Anestezistul recunoaște edemul după apariția spumei pe sonda de intubație și după greutatea cu care insuflă oxigenul în plămîn; de asemenea, se întîmpină rezistență la presiunea balonului. Imediat ce s-a instalat edemul, se scot 500 ml sînge. Dacă toracele este deschis, se extrage această cantitate chiar prin punctionarea uneia din venele pulmonare. Sîngele poate fi colectat într-un borcan cu citrat, putînd fi astfel utilizat postoperator.

Dacă o stenoză prea strînsă este cauza declanșatoare a edemului pulmonar, cel mai bun tratament este comisurotomia de urgență. Cînd edemul se datorește unei insuficiențe mitrale mari prin rupere valvulară, se trece bolnavul pe pompă cardiacă și se aplică proteză de valvă.

Scăderea tensiunii arteriale înainte de anestezie sau cînd bolnavul a fost întors pe masa de operație ne obligă să amînăm operația, dacă nu avem la dispoziție pompa cardiacă. Medicul internist, anestezistul și chirurgul deopotrivă vor fi atenți la administrarea preoperatoare a diureticelor. Dacă se depășește doza necesară, se produce o reducere a volumului sanguin, însoțită de hipopotasemie. În acest caz, intervenția chirurgicală va fi făcută numai după restabilirea balanței hidroelectrolitice.

Ruptura atriului stîng la baza urechiușei este un accident posibil. Noi am fost confruntați cu un asemenea caz. Ruptura posterioară a atriului nu se poate rezolva decît cu aplicarea pompei cardiace.

În ceea ce privește prevenirea și tratarea stopului cardiorespirator, noi am prezentat toate detaliile privind acest grav accident în cartea *Urgențe cardiovasculare* (1973).

Bailey (1955) mai citează și alte complicații grave intraoperatoare ale stenozei mitrale, cum ar fi: ruperea peretelui ventricular sau ruperea unei artere coronare cu comisurotomul-ghilotină. Din fericire, timp de 10 ani cît am operat stenoze mitrale, nu s-au produs aceste accidente grave — care sînt de obicei mortale — nici la bolnavii operați de mine, nici la cei operați de colegii mei. Cu toții n-am pierdut o clipă din vedere că pe cord se lucrează cu mare delicatețe și, bineînțeles, n-am folosit comisurotomul-ghilotină.

Complicații postoperatoare

Complicațiile postoperatoare în stenoza mitrală constă din:

— sîngerarea din vasele mici pericardice sau mediastinale, din peretele toracic, la nivelul inciziei sau la trecerea tubului de dren prin perete. Aceste complicații pot fi prevenite printr-o execuție corectă a operației.

— Șocul și hipotensiunea se produc în urma pierderilor sanguine, la bolnavii la care au fost necesare mai multe introduceri ale indexului și ale comisurotomului. Se corectează prin transfuzii.

— Retenția de secreții bronhice reprezintă o complicație pe care anestezistul este obligat să o rezolve de urgență prin aspirație. În mod excepțional, poate fi necesară traheotomia.

— Pneumotoraxul și emfizemul se produc din cauza desfacerii neatente a aderențelor pulmonare. Se produc mici rupturi pulmonare care trebuie suturate.

— Greţurile, vărsăturile şi chiar ileusul se corectează introducînd sonda de aspiraţie gastrică. Trebuie însă să ne gîndim şi la posibilitatea unei embolii mezenterice şi să fim gata să intervenim de urgenţă.

— Hiperpirexia (pînă la 39°) este dată, în majoritatea cazurilor, de atelectazia pulmonară sau de o acumulare sanguină în pleură. Se va controla drenajul radioscopic.

— Dureri toracice prin fracturi de coaste, produse de un depărtător prea brusc acţionat. Se fac infiltraţii cu novocaină, eventual alcoolizarea nervului intercostal.

— Psihoza postoperatoare este citată de Bailey (1955).

— Pleurezia purulentă este o complicaţie extrem de gravă, deseori mortală, la un bolnav operat de stenoză mitrală. Infecţiile intraspitaliceşti rămîn, din nefericire, o ameninţare redutabilă. Folosirea unor săli de operaţie speciale, dotate cu *laminar-flow*, sînt inaccesibile la noi, din cauza costului lor excesiv de ridicat.

— Tahicardia şi aritmia apar frecvent după operaţiile de stenoză mitrală, însă apariţia lor nu are o semnificaţie deosebită. Fibrilaţia atrială apare postoperator în 60% din cazuri.

— Fenomene de insuficienţă cardiacă pot apărea din cauza măririi bruşte a debitului sanguin, după comisurotomie, ceea ce supune dintr-o dată unei munci excesive un ventricul hipotrofic înainte de operaţie. Insuficienţa cardiacă poate apărea şi după producerea unei insuficienţe mitrale provocate de comisurotomie.

— Despre emboliile arteriale pre-, intra- şi postoperatoare din stenoza mitrală voi vorbi într-unul din capitolele finale ale cărţii, odată cu alte tipuri de embolii.

Rezultatele comisurotomiei mitrale cu cord închis sînt variabile. Blondeau (1972) raportează o mortalitate operatoare de 1—2% prin acest tip de operaţie. Dilataţia instrumentală măreşte mortalitatea pînă la 5—10%. Rezultatele tardive: procentul de supravieţuire al bolnavilor operaţi în stadiile I şi II de stenoză mitrală este de 80%. Din grupul de control (bolnavi neoperaţi) au supravieţuit bolii numai 34%. Din primul grup, cel al operaţilor, 10% se deteriorează după 5 ani. Bailey observă foarte bine că numai experienţa chirurgului decide asupra eficacităţii unei anumite metode operatoare. Într-adevăr, abia după o suită de comisurotomii, un chirurg talentat ajunge să execute bine operaţia, iar unul netalentat niciodată.

Operaţiile de stenoză mitrală cu cord deschis nu vor fi abordate în această lucrare pentru că nu fac parte din experienţa mea personală de chirurg. Intenţionez să tratez într-o altă lucrare despre prolapsul de valvă mitrală.

Am amintit la începutul acestui capitol de mortalitatea ridicată pe care o semnalează Blondeau (1972) prin operaţiile de stenoză mitrală executate în condiţii de pompă cardiacă. Cauza propriu-zisă rezidă, pe de o parte, în stadiul avansat în care a fost surprinsă leziunea valvulelor, cordajelor şi pilierilor, iar pe de altă parte în deficienţele care mai persistă în legătură cu proteza valvulară în sine. Într-adevăr, încă nu s-a pus la punct o valvă ideală pentru a înlocui mitrala. Protezele cu bilă, cu discuri, au încă multe incoveniente. Nici înlocuirea valvei mitrale cu valvă aortică sau pulmonară n-a dat rezultatele scontate. O tehnică pusă la punct în 1967 prin folosirea heterografei de porc se află încă în faza experimentală.

Scanned with OKEN Scanner

Din 75 bolnavi operaţi, 15 nu au supravieţuit şi nu cunoaştem nici rezultatele tardive.

Cartea mea *Chirurgie experimentală vasculară şi cardiacă* (1961) prezintă cercetările experimentale efectuate cu valve aortice pe care le transplantam de la un cîine la altul. Era vorba de omotransplante de aortă cu valve, conservate la rece, care erau apoi transplantate pe aorta descendentă. Deci, în urma operaţiei, cîinele avea două sisteme valvulare.

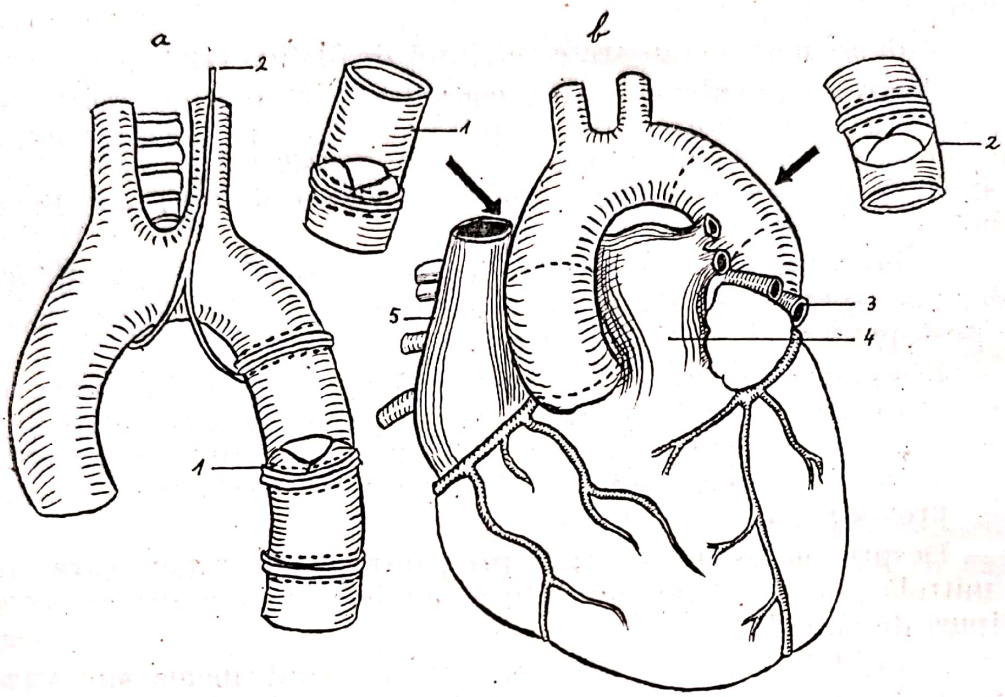

Fig. 24. — Homotransplant de aortă cu valve aplicat pe aorta descendentă la cîine : *a*, cele două fragmente aortice suturate ; *b*, homotransplant pe aorta ascendentă şi posibil şi pe cea toracică. *1*, Homotransplant cu valve situate distal ; *2*, homotransplant cu valve situate proximal ; *3*, venă pulmonară ; *4*, artera pulmonară ; *5*, cava superioară.

La om, ca şi la cîine, valvele aortice se află pe segmentul iniţial al arterei. Sub locul lor de inserţie rămîne o porţiune de 1 mm. De aceea, am suturat marginea ventriculară a aortei la un fragment de aortă ascendentă, preparînd pe masă transplantul cu valve (fig. 24, *a*). Acest fragment se introduce în ser fiziologic cu penicilină şi se conservă la frigider la +2° — +4°C timp de 6—8 zile, apoi se transplantează la alt animal. Scopul era să vedem dacă aceste valve se menţin. Homotransplantul era aplicat la alt cîine pe aorta descendentă (fig. 24, *b* şi *c*).

Scriam acum mai bine de 25 ani : „Transplantele valvulare după procedeul nostru se pot aplica şi pe aorta ascendentă, dacă dispunem de circulaţie extracorporală (fig. 24, *d*)". Aorta cu valve se poate folosi şi la hmitrală. Credeam mai nimerit un homotransplant luat de la cadavru uman, decît heterotransplant de aortă de porc.

Am efectuat aceste experienţe la Spitalul Colţea, în 1959 şi 1960.

Pompa cardiacă a fost introdusă la noi în ţară în anul 1960. Prima operaţie la om a fost executată, în condiţii de circulaţie extracorporală, cu pompă cardiacă, în ziua de 19 ianuarie 1961. Pacientul era un copil în vîrstă de 7 ani, care prezenta o trilogie Fallot (stenoză valvulară şi

Scanned with OKEN Scanner

respectiv infundibulară şi comunicare interatrială). Copilul a sucombat însă la 55 zile de la operaţie.

Datele prezentate asupra stenozei mitrale mă îndreptăţesc să pledez pentru necesitatea depistării precoce a leziunilor valvulare cîştigate (în majoritatea lor, reumatice) şi pentru tratarea lor cît mai precoce. Astfel, stenoza mitrală trebuie tratată chirurgical între 20 şi 30 ani, bineînţeles cazurile care beneficiază de indicaţie operatoare. Pentru aceasta este necesară înfiinţarea unor centre de Chirurgie cardiovasculară la Iaşi, Cluj şi Timişoara.

Scanned with OKEN Scanner

PERSISTENȚA CANALULUI ARTERIAL

De obicei, această malformație congenitală este descoperită la copil cu totul întîmplător, în urma unui examen medical făcut pentru altă afecțiune. Nu rareori, canalul arterial reprezintă numai una din anomaliile unei boli cardiace congenitale mai complicate, cum ar fi defectul septal interatrial, respectiv interventricular sau coarctația de aortă. În anomalia ramurilor arterei pulmonare, canalul arterial devine sursa de irigare a unui plămîn. Figura 25 înfățișează cea mai simplă formă de canal arterial. Se observă comunicarea largă dintre aortă și ramura stîngă a arterei pulmonare. Aceasta din urmă este alimentată cu sînge venos (albastru), provenit din ventriculul drept, și cu sînge arterial provenit din ventriculul stîng, pe calea aortei.

Canalul arterial există, în mod normal, pînă la naștere. În viața intrauterină, sîngele matern sosește în cordul drept al fătului, trece în artera pulmonară și, de aici, prin canalul arterial, în aortă. Ventriculul drept are, în viața intrauterină, o forță mai mare decît cel stîng. Circulația în canal se face dinspre artera pulmonară înspre aortă. Această circu-

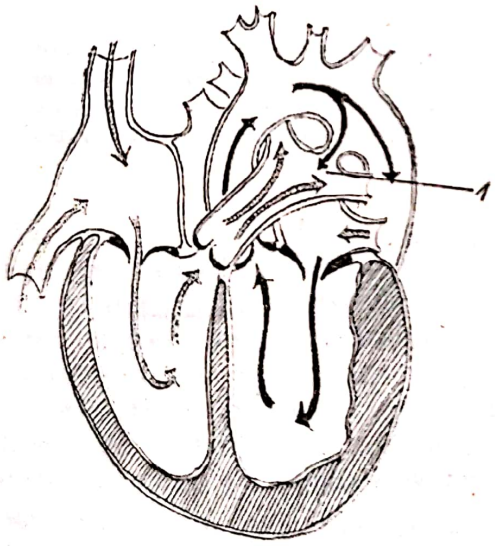

Fig. 25. — Persistența canalului arterial. Săgețile negre indică circulația sîngelui venos (după Edwards și colab., 1965); *1*, canal arterial.

lație se inversează — de la aortă la artera pulmonară — în momentul cînd copilul începe să respire la naștere. Cînd plămînul se destinde datorită aerului pătruns, rezistențele vasculare scad brusc, sîngele din canal nu mai pleacă spre aortă, ci năvălește în plămîn prin artera pulmonară. Natura ne oferă o frumoasă lecție de fiziologie.

După naștere, închiderea canalului are loc, la început, printr-un mecanism fiziologic: contractîndu-se, grație musculaturii sale puternice.

Scanned with OKEN Scanner

După două pînă la șase săptămini de la naștere, închiderea canalului are loc pe cale anatomică: se transformă într-un cordon fibros.

Canalul arterial variază ca formă, lungime și diametru. Uneori poate îmbrăca chiar un aspect anevrismal. Alteori, poate exista sub forma unei „ferestre" aortopulmonare între aortă și ramura stîngă a arterei pulmonare. Majoritatea canalelor arteriale, așa cum au fost și cele operate de noi, pleacă din aortă, imediat de sub originea arterei subclaviculare stîngi, și se îndreaptă spre ramura stîngă a arterei pulmonare stîngi în apropierea originii ei. Canalul arterial situat pe dreapta este excepțional (Kjelberg și colab., 1965).

Din punct de vedere embriologic, acest canal reprezintă persistența segmentului posterior al celui de-al șaselea arc aortic (Cooley și Hallman, 1966; Anson și McVay, 1971). Anomaliile de arc aortic sînt numeroase și, consecutiv, și poziția canalului arterial. În cartea sa de *Anatomie chirurgicală*, Anson menționează 10 asemenea anomalii (Anson și McVay, 1971) și, de aceea, în unele cazuri de canal arterial, este necesară angiografia.

Persistența canalului arterial este cea mai frecventă boală cardiovasculară congenitală. Numele de *ductus arteriosus* este dat de Giulio Cesare Aranzio, în cartea sa *De Humanis Foltre Libre*, publicată în Italia, în 1595. Mulți alți medici l-au descris: Harvey (1628), Senac (1749), Meckel (1812), Peacock (1858), Langer (1857) (Donzelot și D'Allaines, 1954). În 1900, Gibson descrie suflul caracteristic prezent la copiii cu canal arterial. În 1925, Holman descrie 28 de cazuri, dintre care unele verificate la autopsie. Prima ligatură a canalului arterial a fost realizată de Gross și Hubbard, în 1939.

Scriam în cartea mea *Chirurgul* (1978) despre o fetiță operată de mine în 1957, azi doctoriță pediatră. Pe cînd era însărcinată, medicul ginecolog, știind-o operată pentru această anomalie în copilărie, a trimis-o la noi pentru control cardiac. Se temea să nu aibă tulburări la naștere. Am examinat-o: cordul era perfect normal. A născut fără nici o dificultate.

Aspect clinic

Majoritatea copiilor cu canal arterial sînt asimptomatici. Unii dintre ei obosesc ușor, fac dispnee de efort. În anotimpul rece, fac bronșite repetate. La primul examen medical, pediatrul descoperă un suflu continuu sistolic și diastolic. Intensitatea lui maximă înregistrîndu-se în spațiul 2 intercostal stîng, cu propagare spre axila stîngă și spre regiunea interscapulară. Suflul este accentuat în timpul sistolei. În multe cazuri, există o mică pauză la sfîrșitul primului zgomot.

Cînd canalul este extrem de larg, suflul apare accentuat la începutul sistolei. Acest suflu este asemănător cu cel întîlnit într-o fistulă arteriovenoasă traumatică sau congenitală. Atît în canal, cît și în fistulă, sîngele arterial trece de la o presiune mai ridicată la una mai coborîtă. Este posibil ca acest suflu să dispară cînd presiunea arterială se egalizează cu cea venoasă (din artera pulmonară). Dispariția suflului într-un canal arterial este un semn grav; am întîlnit-o și noi. În asemenea cazuri, copilul sau adolescentul prezintă o dispnee intensă, chiar în repaus, și

poate deveni cianotic. Aceasta înseamnă că presiunea din artera pulmonară s-a ridicat atît de mult, încît a egalat-o pe cea sistemică (din aortă). Mai mult chiar, presiunea pulmonară o poate depăși pe cea aortică. La acești bolnavi, ligaturarea sau secționarea canalului duce la moarte pe masa de operație. Copilul cu suflu sistolic și diastolic în spațiul 2 intercostal stîng trebuie neapărat examinat radiologic. Radioscopic și radiografic se constată o mărire a ventriculului stîng, explicabilă prin faptul că sîngele din aortă trece în circulația pulmonară și se întoarce iar la cordul stîng. Deci se creează un scurt circuit. Atriul stîng este, de asemenea, hipertrofiat. Se distinge bine dacă îi dăm copilului să înghită puțin bariu. În poziție oblică anterioară stîngă, se observă atît radioscopic, cît și radiografic, deplasarea esofagului. În sfîrșit, apare o bogată vascularizație a plămînilor, iar butonul aortic este mărit.

Pe fonocardiogramă (fig. 26), în focarul pulmonarei și la apex, se înregistrează suflul sub forma unor unde ascuțite mai mari în sistolă și mai mici în diastolă. Poziția zgomotelor 1 și 2 se stabilește după curba carotidiană și după electrocardiogramă, înregistrate în același timp. Undele sînt cu atît mai înalte, cu cît există o diferență mai mare de presiune între aortă și artera pulmonară. La copiii foarte mici, datorită tahicardiei, se înregistrează numai suflul sistolic, nu și cel diastolic; totuși, fonocardiograma înregistrează și suflul diastolic.

Kjelberg și colab. (1965) prezintă o serie de fonocardiograme înregistrate la pacienți de diverse vîrste, începînd cu copii de 6 luni. Inter-

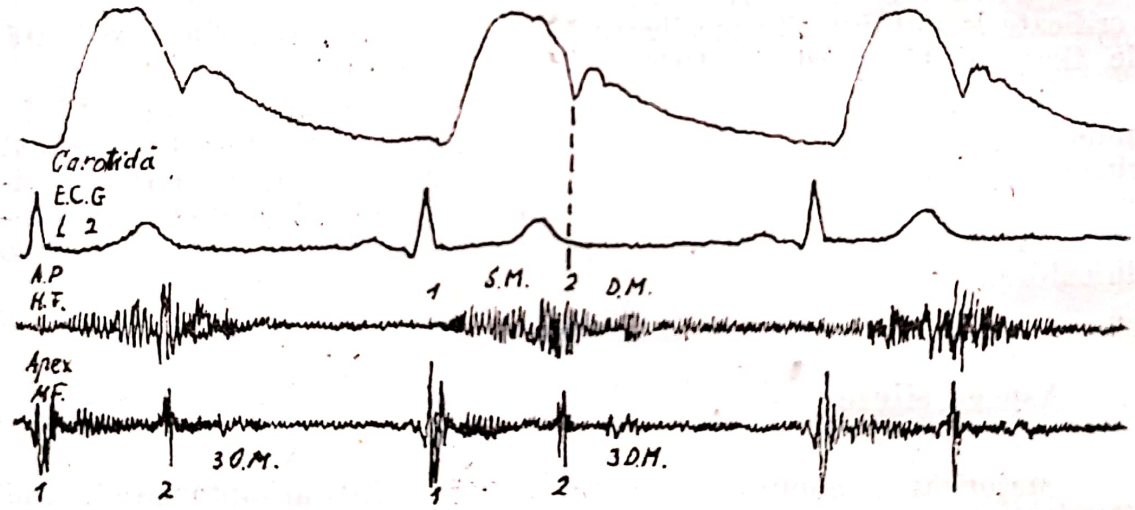

Fig. 26. — Fonocardiogramă în cazul persistenței canalului arterial. *1*, Zgomotul 1; *2*, Zgomotul 2; *SM*, murmur sistolic; *DM*, murmur diastolic (după Ross, 1962).

pretarea lor trebuie făcută de medicul specialist în probe funcționale. Spre exemplu, fonocardiograma unei fete de 16 ani, cu hipertensiune pulmonară mare și cu șunt inversat, nu arată suflu sistolic. Apare zgomotul arterei pulmonare mai devreme, urmat de suflul diastolic. Electrocardiograma este normală la copiii cu canal arterial strîmt, care prezintă un șunt redus, iar hipertrofia ventriculară este mică sau inexistentă. Dacă șuntul este mare, apar pe electrocardiogramă semne de hipertrofie ventriculară stîngă.

Cateterismul cardiac este indicat cînd pe fonocardiogramă apare numai suflu sistolic sau cînd pe electrocardiogramă apar semne de hipertrofie ventriculară dreaptă care indică o presiune mare în artera pulmo-

nară. Am executat cateterisme în canalul arterial și am reușit să trec cu sonda din ventriculul drept în artera pulmonară, întîi în trunchiul pulmonarei, apoi în ramura stîngă; de aici am pătruns cu sonda în aortă, trecînd prin canalul arterial. Aici s-au luat probe de sînge care arătau creșterea concentrației oxigenului în artera pulmonară și creșterea presiunilor. Cateterismul cardiac stabilește și anomaliile asociate, cum ar fi un defect septal interventricular sau o coarctație de aortă. Cînd retragem sonda în artera pulmonară, se face și înregistrarea presiunilor. În canalele mari, poate să nu existe diferență de presiune între aortă și artera pulmonară sau chiar presiunea pulmonară o poate întrece pe cea aortică; în acest caz, șuntul este inversat și copilul devine cianotic.

Kjelberg și colab. (1965) au cercetat relația dintre mărimea presiunilor din artera pulmonară și diametrul canalului arterial, măsurat intraoperator. Ei au constatat că presiunile mari (60—120 mm Hg) din artera pulmonară au fost găsite la bolnavii cu canal arterial larg; la cei cu canal strîmt, presiunile au variat între 20 și 40 mm Hg.

Remarcăm că examenul clinic, electrocardiograma, fonocardiograma și examenul radiologic sînt suficiente, în 3/4 din cazuri, pentru stabilirea diagnosticului și a indicației operatoare. Numai la 25% din bolnavi este indicat cateterismul. Aceștia sînt tocmai pacienții cu hipertensiune mare pulmonară sau cu alte anomalii asociate cu canalul arterial. La unul dintre cazurile examinate de noi, pe cînd ne găseam cu sonda în canalul arterial și aortă, s-a injectat și substanța de contrast pentru a se obține aortografia. Aceasta a arătat o stenoză de istm aortic.

Angiocardiografia se face numai în cazurile în care datele clinice, fono- și electrocardiografice, ca și cele ale cateterismului simplu, ne lasă îndoieli asupra diagnosticului (asocierea canalului arterial cu altă anomalie). De asemenea, se execută angiocardiografie cînd este necesar un plus de date anatomice (Kjelberg și colab., 1965).

Căile de injectare a substanței de contrast sînt cea aortică și cea ventriculară dreaptă. Pentru injectarea în aortă, se introduce o sondă prin arterele radială, umerală sau axilară, pînă în aorta ascendentă. Substanța de contrast opacifiază concomitent aorta, canalul arterial și artera pulmonară. În dreptul canalului, de partea aortică, apare bulbul aortic, o dilatație care corespunde zonei de inserție a canalului.

Injectarea substanței de contrast în atriul stîng se poate realiza cînd există o comunicare interatrială, iar sonda, pătrunsă printr-o venă, ajunge în atriul drept și, prin comunicare, în cel stîng.

Injectarea substanței de contrast în ventriculul drept se face cînd se bănuiește un defect septal interventricular sau o stenoză de arteră pulmonară, asociată cu canalul arterial.

După cum s-a putut remarca din cele expuse mai sus, persistența canalului arterial este o afecțiune cardiovasculară deloc simplă. O serie de cazuri necesită explorări multiple a căror interpretare este foarte delicată. Niciodată un chirurg, oricît de experimentat ar fi, nu poate și nu trebuie să o facă singur. Lămurirea cazurilor-problemă o face medicul de explorări funcționale. Dacă noi am introdus sonda pe vene, pentru executarea cateterismului cardiac, sau pe artere pentru aortografie, meritul precizării diagnosticului, a indicațiilor operatoare, a dificultăților ce pot fi întîlnite în timpul operației și a precizării pronosticului, presupunînd că tehnica noastră operatoare este fără greș, i-a revenit în întregime doctorului

Scanned with OKEN Scanner

Bradu Fotiade. El este acela care a indicat explorările necesare, probele ce trebuiau executate în timpul cateterismului, a citit și a comparat datele fonocardiografice și electrocardiografice, presiunile intracardiace, presiunile din aortă, canalul arterial și artera pulmonară, datele oximetriei și a comparat datele angiocardiografice cu cele ale cateterismului. Medicul internist, cardiologul sau chirurgul nu pot culege personal decît informații parțiale.

Cooley și Hallman (1966) precizează și ei indicațiile operatoare ale persistenței canalului arterial. Se cunosc cazuri de bolnavi cu această maladie care, neoperați, trăiesc 35 ani, dar majoritatea mor pînă la 24. 40% mor prin endocardită infecțioasă, iar 30% prin insuficiență cardiacă.

Dacă copilul nu prezintă nici o tulburare, operația se poate amîna pînă cînd atinge vîrsta de 4—5 ani. În cazurile necomplicate, mortalitatea operatoare este zero. Cînd însă apar semne de endocardită, se începe un tratament intens cu antibiotice și apoi se operează. Este știut că, odată cu ligaturarea sau secționarea canalului, se vindecă și endocardita. După operație, antibioterapia se continuă încă patru săptămîni.

Dacă persistența canalului arterial coexistă și cu altă anomalie, ambele vor fi operate în aceeași ședință. Pentru închiderea defectului septal interventricular, este necesară asigurarea circulației extracorporale.

Dacă intraoperator, apăsînd pe canal pentru a-i întrerupe circulația, constatăm că presiunea din artera pulmonară scade, ligatura se poate face fără pericol. Presiunea din artera pulmonară se măsoară ușor cu un ac steril adaptat la un tub ce conduce la un manometru. Dar și vizual și palpator se poate constata scăderea presiunii din artera pulmonară prin faptul că artera devine foarte depresibilă.

Canalul arterial poate reprezenta un adevărat șunt în tetralogia Fallot sau în atrezia de arteră pulmonară sau de valvă tricuspidă. În aceste cazuri, întreruperea circulației în canalul arterial este contraindicată.

Tehnică operatoare

Toracotomia se face în spațiul 4 intercostal stîng. Plămînul se trage îndărăt cu un depărtător moale. Primele repere sînt : nervii frenic și pneumogastric. Recunoaștem întîi pneumogastricul care se află pe marginea externă a carotidei comune. Înaintea pneumogastricului, se observă frenicul. Între acești doi nervi și înapoia frenicului, se face incizia pleurei mediastinale. Se izolează bine pneumogastricul pînă cînd observăm recurentul care se insinuează sub canalul arterial. Disecția recurentului se face cu deosebită atenție, pentru a-l degaja de canal. Cu un mic tampon montat pe pensă, răsucim canalul ca să putem diseca fața lui posterioară. Cînd canalul era scurt, incizam pericardul. Toți autorii sînt de aceeași părere. Nu este necesară închiderea pericardului după terminarea operației.

După ce canalul a fost izolat, se trece pe sub el o pensă curbă, care trage un fir (fig. 27). Se ridică ușor firul și cu indexul apăsăm canalul. Trilul din canalul arterial se întrerupe și artera pulmonară își micșorează tensiunea. Aceasta înseamnă că se poate întrerupe circulația din canal, șuntul fiind de la aortă spre pulmonară.

Pentru întreruperea circulației, am adoptat de-a lungul timpului trei metode diferite. Prima operație de închidere a canalului arterial a fost

Scanned with OKEN Scanner

executată de noi în 1954 ; am pus trei fire de ligatură din nailon. În cursul celei de-a doua operații efectuate în anii următori, am pus trei fire, însă, în timp ce primele două erau tot către aortă și respectiv către pulmonară,

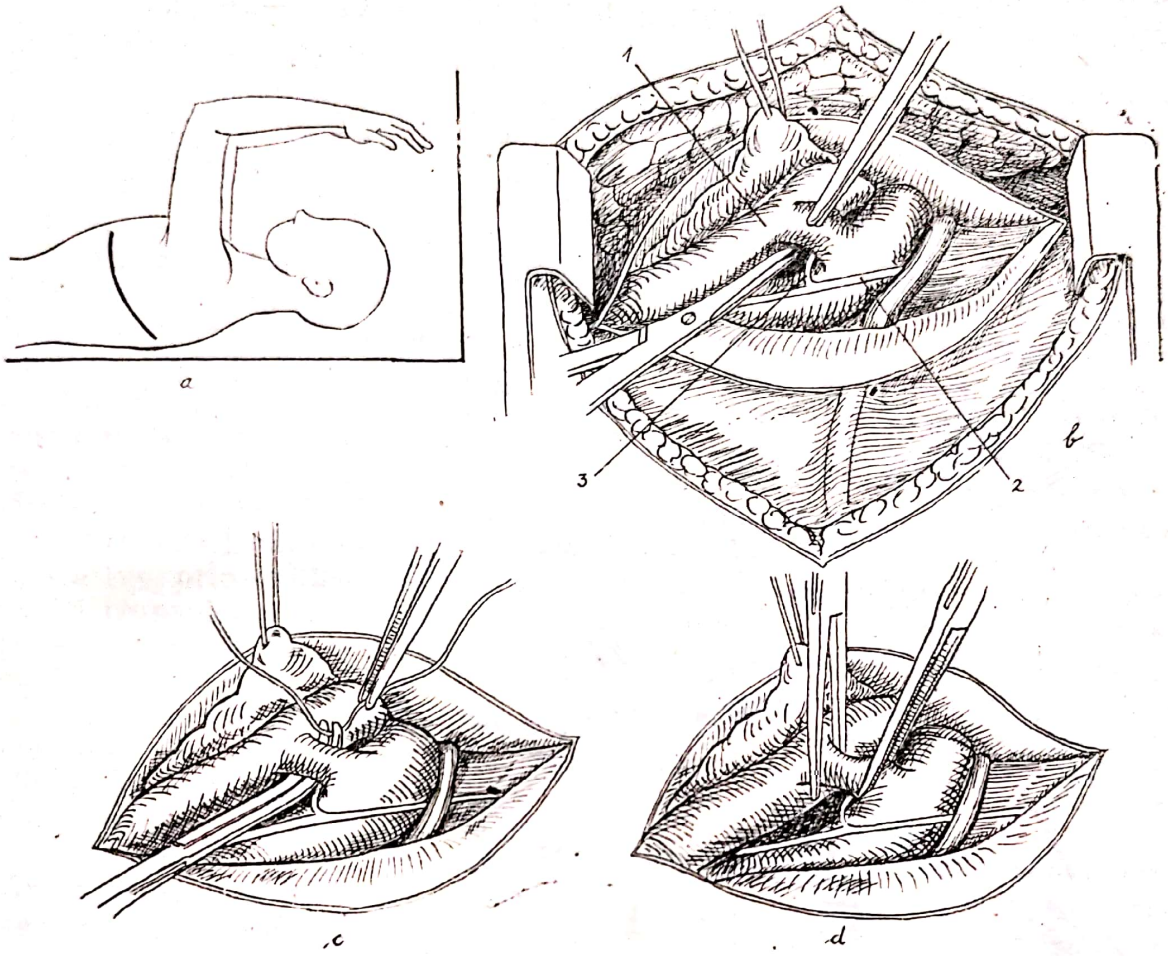

Fig. 27. — Timpii operatori și operația de închidere a canalului arterial. *a*, Linia de incizie : toracotomie în spațiul IV intercostal sting ; *b*, izolarea canalului și a recurentului. Pensa trece pe sub canalul arterial ; *c*, se trage un fir pe sub canalul arterial cu ajutorul pensei ; *d*, se pensează canalul arterial la ambele capete (către aortă și către pulmonară) ; *1*, artera pulmonară ; *2*, pneumogastric ; *3*, recurent.

ca în operația din 1954, firul din mijloc a fost transfixiant, trecîndu-se cu ajutorul unui ac.

Al treilea tip de operație de închidere a canalului arterial am efectuat-o în 1962. Pacientul era un copil de 4 ani și jumătate. Am folosit tehnica secționării canalului. Deoarece canalul era foarte larg și scurt, am luat toate precauțiile de hemostază provizorie, în caz de alunecare a pensei în spatele aortei, ceea ce din fericire nu s-a petrecut, operația decurgînd fără nici un incident. S-au pus fire de hemostază provizorie pe artera subclaviculară, pe crosa aortică, proximal de canalul arterial, și pe aortă sub canal (fig. 28). Am pus o pensă subțire către aortă și una spre artera pulmonară. S-a secționat canalul în mod progresiv cîte 2 mm, pe măsură ce s-a suturat, întîi aorta ; pulmonara a fost suturată la urmă. După scoaterea penselor, nu s-a produs nici o sîngerare. S-a închis pleura mediastinală. Drenaj toracic 48 ore. Copilul părăsește spitalul la 8 zile de la operație, vindecat.

Scanned with OKEN Scanner

În cazurile operate de noi, n-am înregistrat mortalitate.

Atragem atenţia că operaţia de închidere a canalului arterial trebuie făcută la copil la maximum 5 ani. Nu trebuie aşteptată instalarea endocarditei sau a hipertensiunii pulmonare, cînd o operaţie poate deveni din simplă complicată, cu o mortalitate destul de ridicată (5—10%).

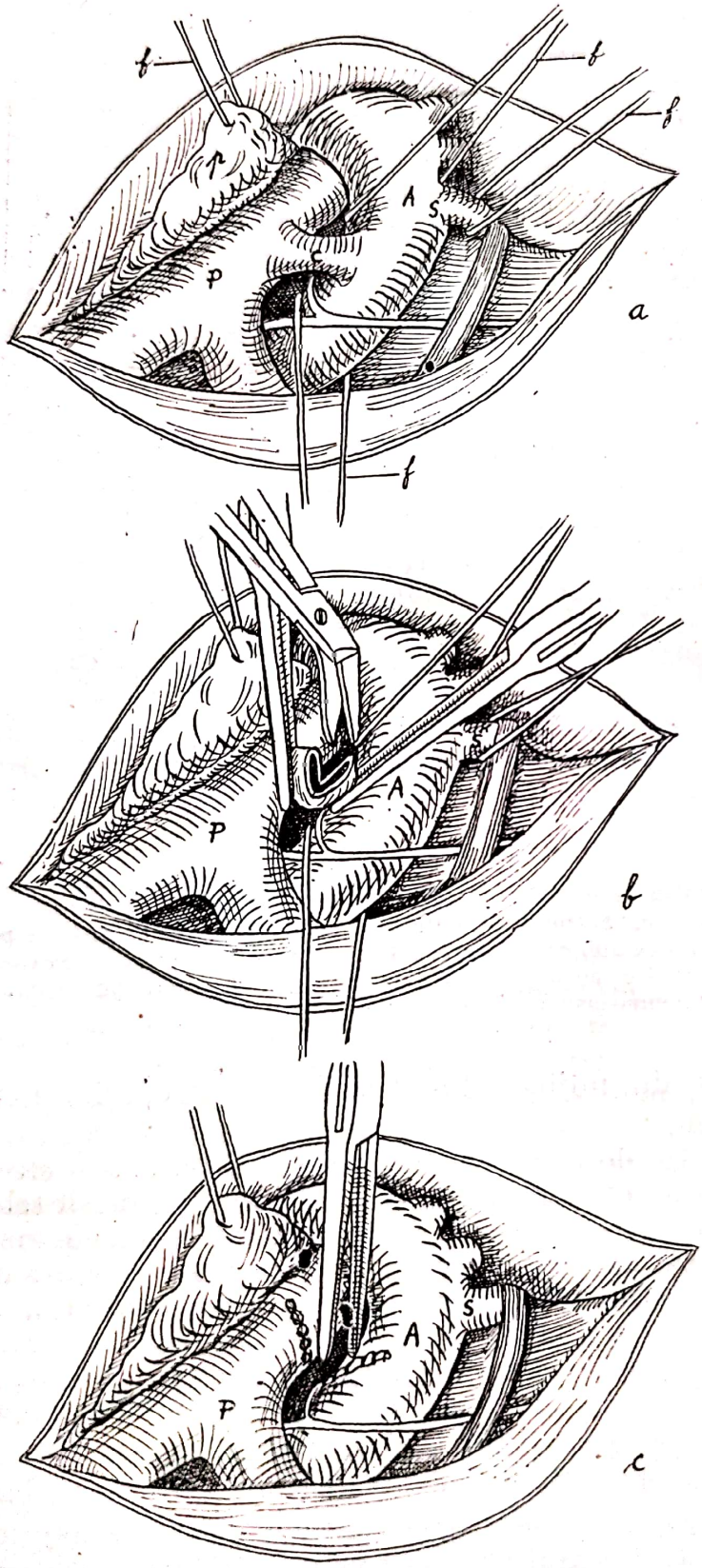

Fig. 28. — Închiderea canalului arterial. *a*, Fire de hemostază provizorie (*f*) pe artera subclaviculară (*S*) şi pe aortă (*A*). *b*, Secţionarea progresivă a canalului arterial (*C*) şi *c*, suturarea aortei şi a arterei pulmonare (*P*); *p*, plămîn.

Scanned with OKEN Scanner

COARCTAȚIA DE AORTĂ

În anul 1949, în Laboratorul de Chirurgie experimentală de la Spitalul Colțea, am executat, împreună cu chirurgul I. Buşu, primele transplante de aortă conservată, la început pe aorta abdominală sub arterele renale, apoi pe aorta toracică (Ghițescu, 1955). În anii 1950—1952, am creat o serie de modele experimentale pe animal, ca stenoze de arteră pulmonară, comunicație interatrială și stenoză de aortă, fie pe crosă, fie pe aorta toracică, sub artera subclaviculară stîngă, adică o coarctație de aortă experimentală. După cîteva luni, era extirpată zona stenozată. Aceste operații au contribuit la dezvoltarea cercetării științifice, atît fundamentale, cît și aplicative, prin evidențierea, pentru prima dată în lume, în 1953, a inervației transplantelor de aortă, cît și prin punerea la punct a tehnicilor de rezecție aortică. Studiul histologic a fost făcut de doctorii I. Nicea și S. Marinescu.

În anii următori s-a studiat sistemul nervos în unele afecțiuni vasculare la om, cum ar fi anevrismele spontane sau traumatice, comunicările arteriovenoase traumatice și congenitale și dilatația substenotică din coarctația de aortă.

Prin impregnare cu nitrat de argint după metoda Bielschowsky-Gross, în fragmentul de aortă dilatat sub stenoză, într-un caz de coarctație de aortă operat de noi cu succes, se constată în adventicea vasului, în imediata vecinătate a mediei, filete nervoase cu modificări alterative: multiple îngroșări și aspecte moniliforme (Ghițescu, și colab., 1955).

Studiul anatomopatologic al fragmentelor aortice coarctate pune în evidență în regiunea substenotică un perete arterial inegal ca grosime, cu hialinizarea și îngroșarea intimei și a adventicei. Se remarcă, în tunica medie, o componentă musculară bine reprezentată, deși artera este de tip elastic.

Dilatațiile substenotice au făcut obiectul multor cercetări al căror inițiator este profesorul René Leriche, înaintea celui de-al doilea război mondial. Printre factorii patogenici incriminați, a figurat, în primul rînd, unul mecanic. Unii autori susțineau drept cauză scăderea tensiunii sanguine sub stenoză, alții incriminau, mai ales în coarctația aortică, proiecția unui jet sanguin puternic prin zona stenozată. Opinia noastră este că, la alterațiile peretelui vascular, se adaugă modificările elementelor nervoase din peretele arterial.

Coarctare înseamnă a se strînge, a se strîmta, de unde coarctația de aortă reprezintă o diminuare marcată a lumenului aortic, mergînd pînă la obstrucție și aflată, în majoritatea cazurilor, sub originea arterei subclaviculare stîngi. Locul stenozei este mai sus, în dreptul sau mai jos de inserția deschiderii canalului arterial în aortă. Canalul arterial poate ră-

mine permeabil, coexistînd împreună cu coarctaţia. Există şi o teorie care susţine că închiderea canalului arterial printr-un ţesut fibros ar prinde şi aorta, rezultînd coarctaţia. Or, majoritatea coarctaţiilor există în viaţa intrauterină, cînd canalul arterial este larg deschis.

Coarctaţia se produce la locul de unire a arcurilor aortice 3,4 şi 6, printr-o dezvoltare embriologică anormală. Intinderea stenozei poate fi variabilă ca lungime (1 mm—15 mm) şi ca diametru (0,5 mm la 2—3 mm). Se citează în literatură coarctaţii la nivelul crosei aortice, pe aorta toracică şi chiar pe cea abdominală. Noi nu am întîlnit asemenea cazuri. Există şi o coarctaţie de tip special şi anume, din ramura stîngă a arterei pulmonare pleacă un canal arterial larg care se continuă cu aorta toracică.

Tipul I de coarctaţie aortică (după Bakulev-Marina) corespunde cu stenoza aortei în dreptul canalului arterial şi este cel mai frecvent întîlnit (90% din cazurile de coarctaţie de aortă).

Tipul II, după Bakulev-Marina, este dat de coarctaţia de aortă însoţită de canal arterial, fereastră aortopulmonară, defect septal interatrial, respectiv interventricular.

În tipul III, după Bakulev-Marina, aorta propriu-zisă, sub artera subclaviculară, este transformată într-un cordon fibros. Copiii au jumătatea inferioară a corpului cianotică, pentru că primesc sînge din ventriculul drept prin artera pulmonară. Jumătatea superioară a corpului este irigată de sînge oxigenat plecat din ventriculul stîng. Aceşti copii mor repede după naştere, prin insuficienţă ventriculară stîngă, explicabilă prin faptul că sîngele cordului stîng nu se poate răspîndi în tot corpul, ci numai în membrele superioare şi cap, restul organismului fiind irigat pe calea : ventricul drept → arteră pulmonară → canal arterial → aortă toracică.

În sfîrşit, în tipul IV al aceloraşi autori, coarctaţia poate exista într-o transpoziţie a vaselor mari : aorta pleacă din ventriculul drept şi artera pulmonară din ventriculul stîng. În acest caz jumătatea inferioară a corpului este oxigenată şi jumătatea superioară este cianotică.

Figura 29 înfăţişează cele patru tipuri de coarctaţie de aortă, individualizate de Bakulev-Marina (1957).

Noi n-am întîlnit decît tipul I, care este dealtfel şi cel mai frecvent, după cum am amintit mai sus.

Coarctaţia de aortă a fost descrisă pentru prima dată în secolul al 18-lea (1768) de către Morgagni. Cu ocazia unei autopsii efectuate unui călugăr, el a constatat o constricţie a aortei la mică distanţă de inimă (Cooley şi Hallman, 1966). Un studiu amănunţit al coarctaţiilor a fost făcut de Bonnet, în 1903. De la el ne-a rămas clasificarea în : coarctaţii de tip adult (tipul I, după Bakulev-Marina) şi coarctaţii de tip infantil (tipurile II, III şi IV, după Bakulev-Marina).

Clasificarea făcută de Bonnet a persistat peste 50 ani. Este însă mult mai simplu şi mai logic, după părerea noastră, să luăm în considerare, pe de o parte, coarctaţiile care *nu* au canal arterial permeabil sau îl au foarte mic şi, pe de altă parte, coarctaţiile în care jumătatea inferioară a corpului este irigată de canalul arterial. O asemenea clasificare este justificată de aspectul clinic şi de cel terapeutic.

Cea mai concretă şi mai concisă clasificare ni se pare cea formulată de grupul de cardiologi suedezi de la Spitalul Karolinska Sjulkhuset din Stockholm (Kjelberg şi colab., 1965) şi care consideră, pe de o parte, coarctaţia de aortă cu canal arterial închis sau permeabil (în acest din urmă caz,

Scanned with OKEN Scanner

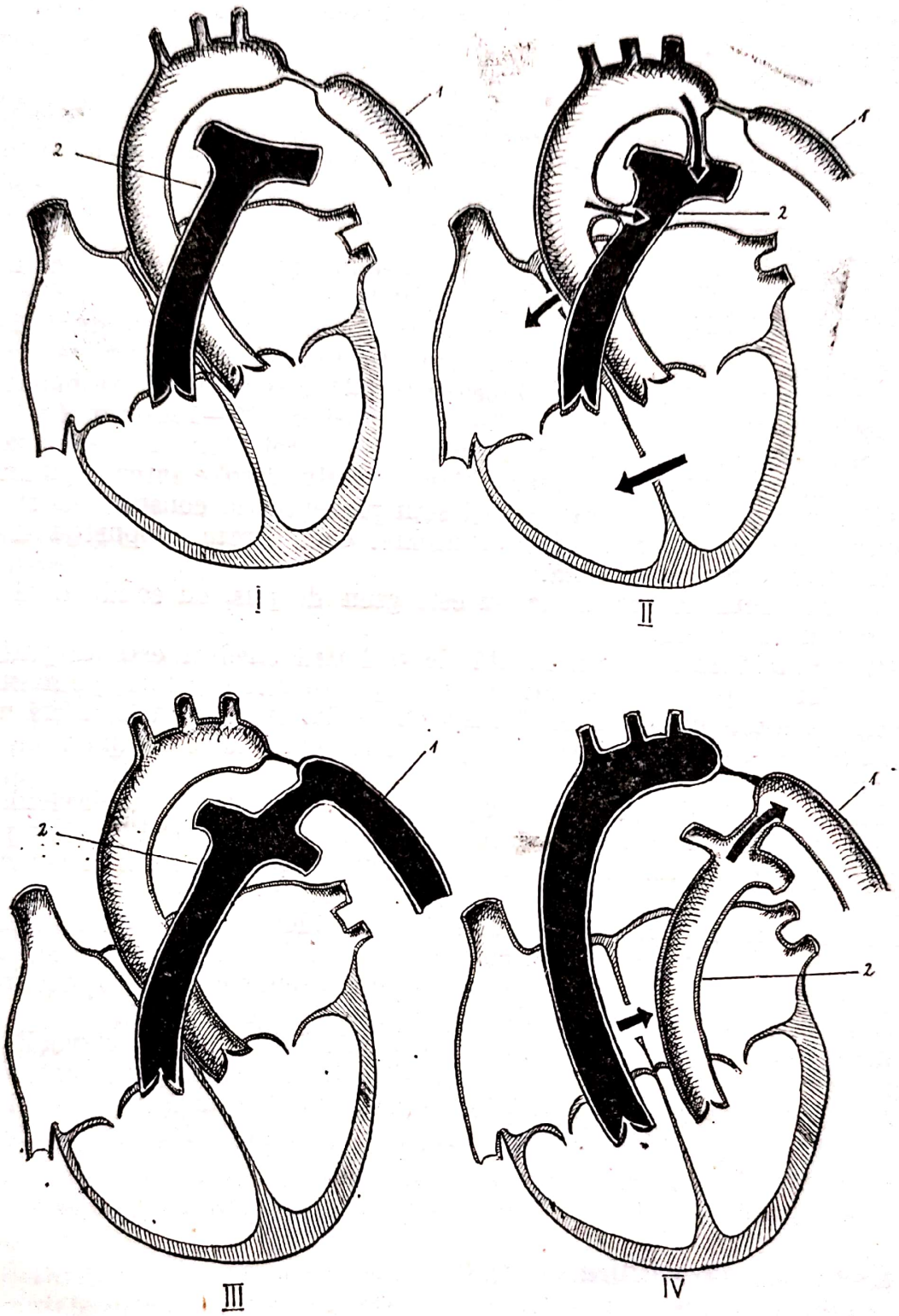

Fig. 29. — Tipurile de coarctație de aortă (după Bakulev și Marina, 1957) (explicații în text); *1*, aorta toracică, *2*, artera pulmonară.

Scanned with OKEN Scanner

șuntul mergînd de la aortă la artera pulmonară) și, pe de altă parte, coarctația de aortă cu circulație de tip fetal ce se realizează prin canalul arterial.

Aspect clinic

În general, copiii purtători ai acestei malformații de aortă sînt bine dezvoltați. Unul din bolnavii noștri, de exemplu, făcea pînă la 17 ani sport juca fotbal. În momentul de față, medicii pediatri privesc cu mai multă atenție această boală pentru că ea poate fi depistată chiar în primele luni, după naștere.

Unii sugari prezintă dispnee, care este de obicei pusă pe seama unor afecțiuni pulmonare, dar la examenul radiologic se constată un cord mare. Acești sugari trebuie să rămînă sub observație medicală. La vîrsta de 1—2 ani, semnele de coarctație devin evidente. Cordul este mărit, respectiv atriul și ventriculul stîng, tensiunea arterială este crescută la membrul superior, ajungînd la un copil de 1—2 ani pînă la 120—130 mm Hg (maxima) și 70—80 mm Hg (minima). Pulsul la arterele femurale este foarte slab sau dispărut. Se poate auzi chiar un suflu sistolic interscapular.

Bolnavii adolescenți sau adulți s-au prezentat la consult pentru că îi deranja răceala extremităților inferioare. Unii dintre ei purtau diagnosticul prezumtiv de arterită.

Diagnosticul de coarctație nu este greu de pus, cu condiția să fie avut mereu în vedere.

O remarcă importantă făcută de pediatrii suedezi este dispariția simptomelor (dispnee, oboseală, dureri de cap, bronșite repetate) pe măsură ce se dezvoltă circulația colaterală. Astfel, copilul cu coarctație suferă mai mult în primii 4—5 ani pentru ca, spre adolescență, să se comporte ca un copil normal.

În coarctația de aortă, se pot palpa ramurile arterei subclaviculare, mărite de volum : arterele scapulare și chiar mamara internă se simt pulsînd prin spațiile intercostale. Am constatat pulsația puternică chiar a epigastricei care se anastomozează cu mamara internă. Circulația colaterală dezvoltată dă mult de lucru chirurgului, la deschiderea toracelui. Astfel, la un bolnav operat de noi pentru coarctație, a trebuit să facem peste 200 de ligaturi. Termocauterul nu se poate folosi în asemenea situații, deoarece vasele au calibru mare, iar presiunea sanguină este ridicată.

Se recomandă ca, la examinările periodice ale copiilor de școală, să se efectueze de rutină măsurarea tensiunii arteriale și palparea arterelor femurale. Astfel, coarctația poate fi diagnosticată și tratată precoce și nu după ce au apărut semnele de insuficiență ventriculară stîngă sau accidentele hipertensive.

Examene paraclinice

După ce s-a pus diagnosticul clinic, bolnavul este îndrumat întîi la laboratorul de probe funcționale pentru efectuarea oscilometriei, fonocardiogramei și electrocardiogramei, apoi la radiologie. Dacă se bănuiesc leziuni asociate coarctației, se face cateterism cardiac, angiocardiografie, puncția ventriculului stîng și aortografie.

Scanned with OKEN Scanner

Examenul fundului de ochi este obligatoriu. Arterele retiniene apar şerpuitoare, iar unii bolnavi prezintă hemoragii retiniene.

Oscilometria luată la membrele inferioare se caracterizează prin valori foarte scăzute.

Fonocardiograma. Suflul se înregistrează în spaţiul al doilea intercostal drept şi ocupă sistola. Zgomotul 2 este dedublat. Acelaşi suflu sistolic, de aceeaşi intensitate, se înregistrează în spate, interscapular.

Dacă coarctaţia este însoţită şi de un canal permeabil, suflul este şi diastolic. În focarul aortic, se poate înregistra şi un suflu diastolic de insuficienţă valvulară aortică.

La bolnavii cu dilataţie mare a ventriculului stîng (de obicei copii), se produce şi o insuficienţă mitrală, marcată pe fonocardiogramă printr-un suflu diastolic înregistrat la apex. Fonocardiograma trebuie interpretată cu maximum de atenţie.

Electrocardiograma poate fi normală. De obicei pune în evidenţă fie o hipertrofie ventriculară stîngă, fie un bloc complet sau incomplet de ramură dreaptă. În coarctaţiile de aortă însoţite de canal arterial, ECG poate traduce o hipertrofie biventriculară.

Examenul radiologic este extrem de important. Autorii suedezi (Kjelberg şi colab., 1965) insistă asupra diferenţelor marcate care rezultă din compararea radiografiilor efectuate la copilul mic, la cel de 10—12 ani, la adolescent şi la adult. Aceasta demonstrează că examenul radiologic, repetat la diferite vîrste, oferă informaţii asupra evoluţiei bolii. Trebuie examinate sistematic mediastinul, cordul, esofagul şi plămînul în diverse incidenţe.

La copilul mic, impresionează mărimea cordului, a ventriculului şi a atriului stîng. Esofagul apare împins spre dreapta. Din cauza insuficienţei cardiace, circulaţia pulmonară este net vizibilă.

La copilul de 10 ani, la adolescenţi şi la adulţi, examenele radioscopic şi radiografic pun în evidenţă următoarele modificări : mediastinul prezintă o scobitură la nivelul coarctaţiei. Dilataţia superioară este dată de artera subclaviculară stîngă care uneori are un diametru foarte apropiat de cel al crosei. Ea este artera care irigă toată porţiunea inferioară a corpului.

Înfigura 30 se poate observa, pe lîngă rezolvarea chirurgicală (rezecţia coarctaţiei şi sutura cap la cap a aortei) dată de noi unei coarctaţii de aortă, la o fetiţă de 8 ani, şi o arteră subclaviculară de calibru egal cu cel al crosei. Examenul radiologic efectuat preoperator arată că lărgimea mediastinului era dată de această arteră. După dilataţie, urma o zonă strîmtorată, o scobitură, creată de tracţionarea medială a aortei, la nivelul coarctaţiei. Chirurgul este familiarizat cu această deplasare medială care trebuie rezolvată neapărat, pentru a se putea executa rezecţia zonei stenozate.

Dilataţia substenotică este vizibilă pentru ochiul exersat. Şanţurile subcostale mărite se datoresc creşterii în diametru a arterelor intercostale. Acestea pot fi normal calibrate la copil, dar rareori la adult. Şanţurile sînt mărite bilateral, începînd de la coasta a 3-a pînă la coastele 8—9.

Odman (citat de Foley, 1981) a atras atenţia asupra posibilităţii vizualizării pe radiografia de profil a arterei mamare interne, mult mărite de volum, şerpuitoare.

Scanned with OKEN Scanner

În concluzie, ceea ce impresionează la examenul radiologic efectuat la copilul mic este dilatația ventriculului și atriului stîng, iar la adolescent și adult semnele mediastinale și circulația colaterală.

Electrokymografia nu a fost folosită la bolnavii cu coarctație examinați sau operați de noi.

Fig. 30. — Desen executat după fotografia intraoperatoare a unei coarctații de aortă operate la o fetiță de 8 ani.

Cateterismul cardiac este efectuat de medicii suedezi în trei situații :

— în cazurile atipice, pentru a se asigura că nu există o altă malformație cardiacă asociată coarctației ;

— în cazurile în care există insuficiență ventriculară stîngă, pentru a determina presiunea în artera pulmonară și în capilarele pulmonare ;

— în scopul executării unei angiocardiografii. În această situație, se injectează substanța de contrast în ventriculul drept sau în artera pulmonară. Dacă există și o comunicare interatrială, se trece prin ea cu sonda și se injectează substanța de contrast direct în atriul stîng, de unde trece în ventriculul stîng și în aortă. Pe aceste angiografii, coarctația iese foarte bine în evidență.

În Suedia, angiocardiografia se execută de rutină (Kjelberg și colab., 1965), deoarece chirurgul cere informații anatomice asupra stenozei. Există cazuri de stenoze multiple, apoi există stenoze ale arcului aortic, situate proximal de artera subclaviculară stîngă. Acestea sînt bănuite cînd există o diferență de presiune arterială între brațul drept și cel stîng. De o importanță capitală pentru chirurg este lungimea stenozei : în stenozele lungi, este necesară folosirea unei proteze de dacron, ceea ce îngreunează tehnica și înrăutățește prognosticul postoperator și pe cel tardiv.

Din punct de vedere angiocardiografic, radiologii suedezi au clasificat coarctațiile în patru grupe, după cum partea distală a arcului aortic este destul de lungă și de largă (grupa I), destul de lungă, dar strîmtă (grupa

Scanned with OKEN Scanner

II), scurtă (grupa III) sau complet obstruată, atrezică (grupa IV). Această clasificare se aplică la copiii de toate vîrstele.

Prima angiocardiografie, în țara noastră, a fost executată în 1954 de doctorul Gh. Gatoschi, ajutat de mine. Substanța a contrast era injectată la început într-o venă a antebrațului sau a plicii cotului ; mai tîrziu s-a injectat direct în ventriculul drept sau în artera pulmonară, folosind o sondă introdusă pe venă, pe cale intracardiacă. Imaginile nu erau întotdeauna foarte clare, deoarece substanța de contrast trece prin plămîn, se întoarce la cordul stîng și de aici trece în aortă. Totuși, în majoritatea cazurilor, apărea crosa aortică, artera subclaviculară, zona stenozată și circulația colaterală.

Așa cum scriam într-una din cărțile mele (Ghițescu, 1978), dacă radiografia și angiocardiografia nu indică suficient de de clar situația anatomică a coarctației, se face aortografie. Am executat aortografii în coarctații, încă din anul 1954, folosind sonda de cateterism cardiac, introdusă fie pe artera umerală, fie, mai rar, pe femurală. Uneori, am reușit să pătrundem cu o sondă subțire prin orificiul stenozat.

Autorii suedezi execută aortografii la copii cu coarctație, introducînd o sondă subțire prin artera radială (Kjelberg și colab., 1965). Sonda este împinsă pînă în regiunea mijlocie a crosei aortei, cu mare precauție pentru ca să nu se apropie prea tare de emergența coronarelor. (Cantitatea de substanță trebuie să fie moderată, deoarece, injectată sub presiune, poate da accidente cardiace sau cerebrale.) Suedezii au executat aortografii și la copii de un an și jumătate. Au observat, ca și noi, la copilul cu coarctație, că zona mijlocie a arcului aortic este strîmtorată, fiind tot atît de largă ca artera subclaviculară.

Este de remarcat că, la copil, distanța este mică între subclaviculara stîngă și celelalte artere care pleacă din crosă, precum și că dilatația substenotică este redusă sau chiar inexistentă. Dilatația substenotică începe să se dezvolte la copil după 8—10 ani.

Pe aortografiile efectuate la copii, se pune în evidență și circulația colaterală. Ea nu începe să se dezvolte decît după vîrsta de 3—4 ani ; chiar și mamara internă este foarte puțin dilatată.

În ceea ce privește documentele angiocardiografice obținute de la copii cu coarctație de tip fetal (tipurile II—IV, după Bakulev și Marina), există numai cîteva în toată literatura mondială, pentru simplul motiv că acești copii mor în primele zile după naștere. Cînd aorta toracică este alimentată numai de canalul arterial, la naștere, odată cu respirația copilului, presiunea din artera pulmonară scade brusc, nemaiputînd astfel să facă față unei duble circulații : pulmonare și sistemice. În aceste condiții, ventriculul drept se dilată enorm, iar copilul moare prin insuficiență cardiacă.

Timp de 10 ani, cît am practicat chirurgie cardiacă, nu am văzut nici un caz de coarctație de tip infantil. Acești copii ajung mai întîi în secțiile de pediatrie, iar anomaliile apar evidente abia la autopsie. Se citează în literatură două cazuri de copii care au trăit o viață chinuită pînă la 9 ani, cînd au sucombat.

Complicații

Statistici din diferite țări raportează, pentru coarctația aortică neoperată, o mortalitate de 75 % pînă la 35 de ani de viață. Bolnavii ce trec

Scanned with OKEN Scanner

de această vîrstă au o coarctaţie cu lumen destul de mare (peste 5 mm). Complicaţiile citate de Heim de Balsac (citat de Donzolet şi D'Allaines, 1954) sînt :

— accidentele cerebrale, provocate de hemoragii meningiene sau cerebrale, ca urmare a rupturii dilataţiilor anevrismale, frecvent întîlnite pe arterele cercului Willis. Accidentele cerebrale se produc de obicei la adult. Noi am descris, însă, cazul unui copil de 8 ani, decedat prin hemoragie cerebrală, înainte de a se începe investigaţiile în vederea operaţiei de coarctaţie. Majoritatea bolnavilor se plîng de cefalee intensă, bruscă, cu fenomene neurologice în focar, afazie, amauroză, crize convulsive, diverse paralizii.

— Ruptura de aortă se citează în 23 % din cazuri. Ea se produce la nivel suprasigmoidian. Ruptura poate fi completă, provocînd o moarte fulgerătoare, sau incompletă, realizînd un anevrism disecant. Accidentele se petrec în jurul vîrstei de 30 ani, dar se citează rupturi de aortă şi la 16 ani.

— Insuficienţa ventriculară stîngă este şi ea acuzată că ar provoca moartea în 80 % din cazuri.

— Grefa osleriană (infectarea stafilococică a coarctaţiei) este o complicaţie gravă, adeseori mortală. Infecţia se localizează la nivelul zonei stenozate.

Tratament chirurgical

Este de remarcat că, după vîrsta de 17—18 ani, chiar dacă n-au apărut complicaţiile cerebrale sau cardiace, bolnavii de coarctaţie aortică se plîng de oboseală şi de dureri atroce de cap. Vîrsta cea mai indicată pentru operaţie este 8—10 ani, mortalitatea operatoare fiind, la această vîrstă, 1—2 % (chiar zero, în unele clinici). Mortalitatea cea mai mare este întîlnită la copiii mici, de 2—3 ani, la care operaţia are loc, de fapt, ca o urgenţă întîrziată din cauza unei insuficienţe cardiace apărute precoce. De asemenea, moartea ridicată se întîlneşte şi la cazurile operate tardiv, după 18—20 şi chiar 30 ani de vîrstă, cînd hipertensiunea este foarte ridicată şi bolnavul a făcut deja unele accidente cerebrale.

S-ar putea considera patru faze de operabilitate a coarctaţiei de aortă, potrivit aspectului clinic şi anatomic. Astfel, prima fază este impusă de starea bolnavului şi se situează la vîrsta de 2—3 ani. A doua fază, cea mai bună, cuprinde perioada de vîrstă 9—12 ani. A treia fază se află în jurul vîrstei de 16—18 ani şi coincide cu începutul dificultăţilor tehnice. A patra fază se referă la a doua jumătate a decadei a treia de vîrstă (25 — 30 ani), cînd bolnavii au deja în antecedente accidente cerebrale şi tensiunea arterială este foarte crescută.

Noi am operat 20 de bolnavi între 8 şi 31 ani. Intervenţiile au fost executate în patru spitale: Colţea, Fundeni, Panduri şi Griviţa. La toţi bolnavii s-a practicat rezecţia zonei stenozate; în 17 cazuri, s-a executat sutura terminoterminală a aortei şi în 3 cazuri s-a montat o proteză de dacron pentru refacerea aortei.

La nici unul din aceste 20 de cazuri nu s-a efectuat operaţia Claget, care constă din anastomoză terminoterminală a aortei subclaviculare stîngi

Scanned with OKEN Scanner

la capătul distal al aortei, după rezecarea stenozei. De asemenea, s-a nu făcut anastomoză între subclaviculară și aortă, distal de stenoză (anastomoză Blalock). Folosirea subclavicularei pentru anastomoză are marele inconvenient de a suprima cea mai mare parte a circulației colaterale, iar bolnavul pierde pulsul la membrul superior stîng, a cărui circulație rămîne deficitară pentru tot restul vieții.

Metodele de tratament chirurgical al coarctației de aortă sînt înfățișate în figura 31.

Patru mari chirurgi, Crafoord și Nylin, din Stockholm, și Gross și Hufnagel, din Boston (S.U.A.) au publicat simultan, în 1945, operarea unei serii de coarctații prin aceeași metodă: rezecție și sutură terminoterminală. Această metodă este considerată și astăzi drept cea mai bună. Secretul comun al marilor constructori și al marilor chirurgi rezidă în trepiedul talent-pasiune-muncă.

Opinia noastră este că, în 80% din cazuri, se poate executa sutura terminoterminală, în 15% din cazuri este indicată aplicarea protezei de dacron și în 5% din cazuri operațiile 3—6, prezentate în figura 31.

Insistăm asupra faptului că, atît Gross, cît și Crafoord, au experimentat timp de doi ani pe cîini (peste 50 de operații) corectarea chirurgicală a coarctației de aortă prin rezecție de aortă toracică. Nu treceau încă la om, deoarece erau neliniștiți de paraplegiile pe care le făceau unii cîini, din cauza unei întreruperi îndelungate (peste 20 de minute) a circulației din aorta toracică. Și-au dat ulterior seama că, în coarctație, există o circulație colaterală care permite pensarea aortei în mod indefinit. În tot cazul, o pensare aortică de două ore, la un bolnav cu coarctație, n-a produs niciodată vreun accident nervos. Ceea ce nu este permis este ligaturarea a mai mult de două artere intercostale ale segmentului aortic substenotic.

Tehnică operatoare

Pentru a ne însuși perfect tehnica chirurgiei coarctației de aortă la om, am lucrat timp de patru ani (1950—1954) pe cîine în Laboratorul de Chirurgie experimentală de la Spitalul Colțea. Între altele, executam transplante de aortă abdominală în regim de normotermie și transplante de aortă toracică în regim de hipotermie. Manipularea vaselor (artere și vene) și suturarea lor ne erau familiare.

Echipa operatoare trebuie să fie compusă din patru chirurgi. În multe țări, se adaugă și o soră instrumentară care manipulează instrumentarul de chirurgie vasculară și își pregătește la îndemînă trei recipiente cu soluție de heparină, ulei de vaselină și respectiv substanță de contrast. Astăzi nu mai este necesară vaselinarea firului de sutură, pentru că se folosesc fire care nu mai prezintă acest inconvenient. Tot din instrumentarul de chirurgie vasculară mai face parte o greutate pentru tracționarea omoplatului, ace adaptate la tuburi, pentru măsurarea intraoperatoare a presiunii arteriale, șnururi colorate care se trec pe sub vas, pense Potts și pense Satinski, ace groase pentru arteriografia intraoperatoare și proteze de dacron de diferite calibre.

Anestezistului îi revine sarcina de a instala electrocardioscopul, astfel ca ecranul să poată fi văzut și de chirurg. Trebuie să aibă la îndemînă

Scanned with OKEN Scanner

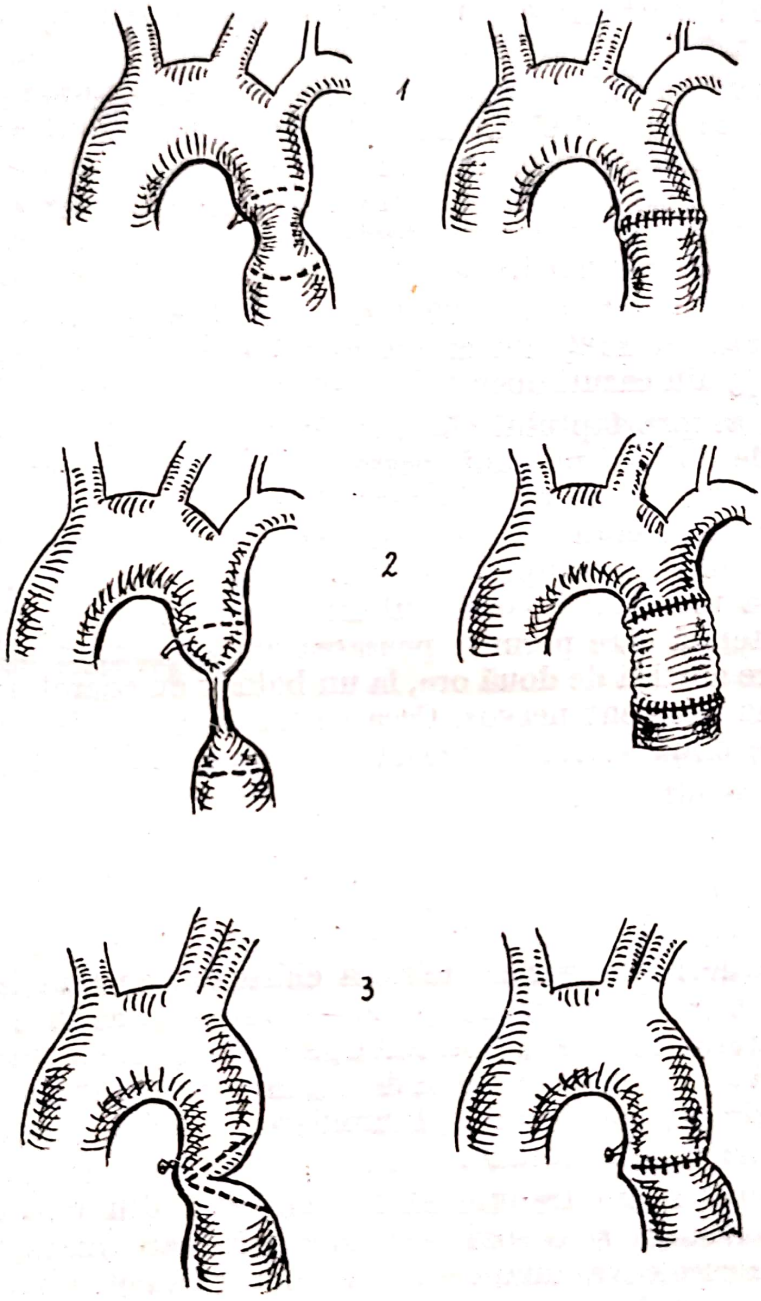

Fig. 31. — Metode de tratament a coarctației de aortă : *1*, rezecție și sutură terminoterminală ; *2*, rezecția și repararea cu proteză de dacron ; *3*, anastomoză laterolaterală proximal și distal de zona de coarctație ;

Scanned with OKEN Scanner

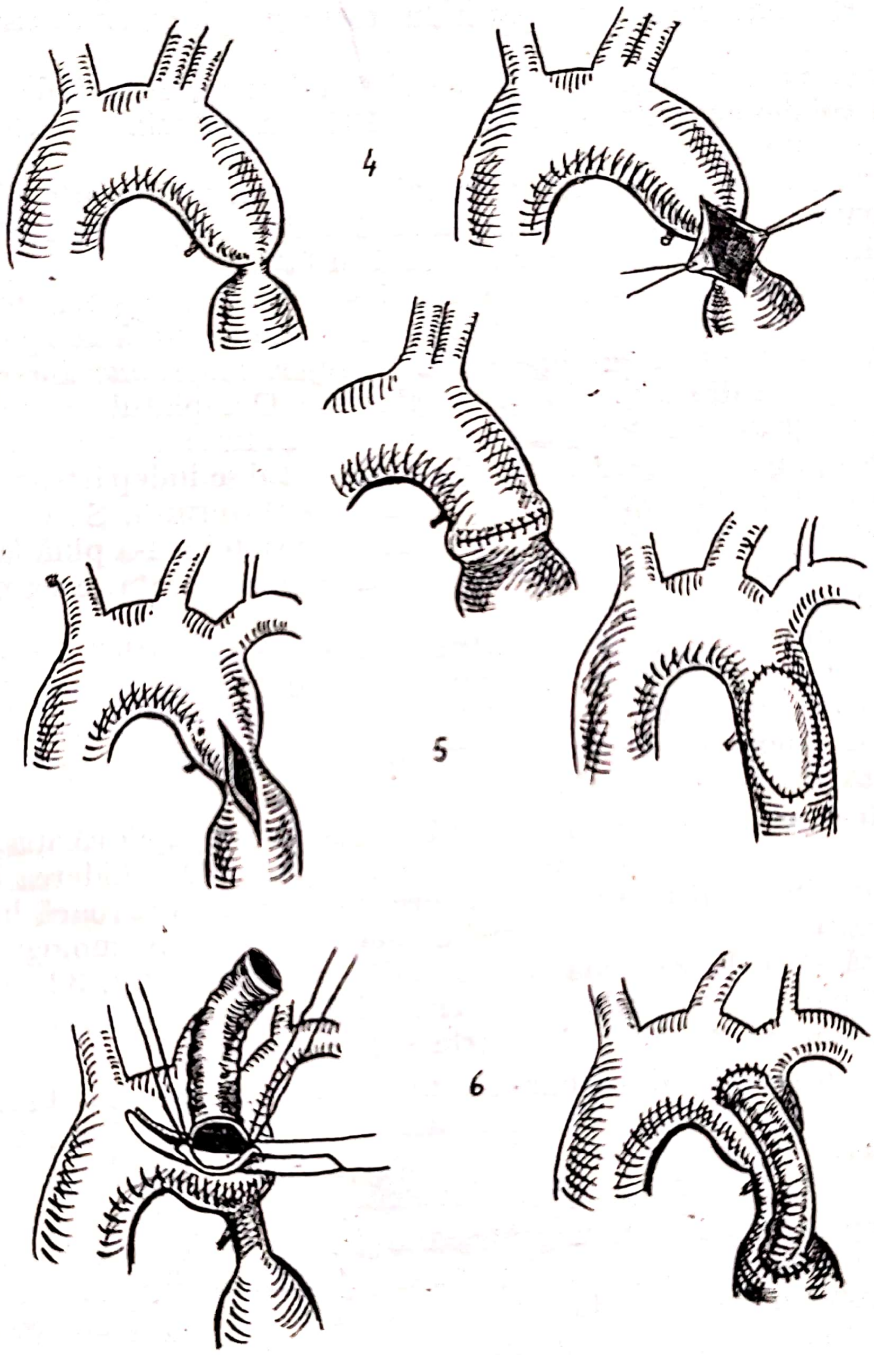

Fig. 31. — Metode de tratament a coarctației de aortă: *4*, incizia longitudinală a stenozei și sutură transversală; *5*, lărgirea zonei stenozate prin aplicarea unui petec venos; *6*, pontaj cu proteză de dacron supra- și substenotic.

Scanned with OKEN Scanner

medicamente hipotensoare (de tipul Arfonadului), pentru a coborî tensiunea arterială cînd chirurgul a aplicat pensa pe aortă suprastenotic, și sînge pentru transfuzie (5 l) + substituenți coloidali de plasmă (5l), stabilind totodată, în prealabil, trei căi de introducere rapidă a sîngelui, în caz de hemoragie masivă intraoperatoare. Tot în grija anestezistului intră aducerea defibrilatorului și a aparatului roentgen portativ în sala de operație.

Prima operație de coarctație aortică a fost executată de mine, împreună cu colaboratorii mei, la 31 iulie 1956. Anestezia era asigurată de doctorul G. Litarczek.

Pentru descrierea tehnicii chirurgicale, vom reda protocolul operator al bolnavei C.M., 18 ani, operată la Spitalul Colțea, în 1959. Poziția bolnavei : în decubit lateral, ușor aplecată în față.

Incizia începe de la 5 cm de stern și se continuă înapoia omoplatului stîng pînă în dreptul spinei : se apropie de coloană pînă la apofiza transversă. Se secționează mușchii : *pectoralis major*, *latissimus dorsi*, *serratus anterior* și o parte din *trapezius* și *rhomboideus*. Omoplatul se mobilizează, se trece un fir gros de nailon prin apropierea vîrfului ; acesta se lasă în jos și de el se agață o greutate. În acest fel, omoplatul se îndepărtează, scutind menținerea în această poziție cu ajutorul depărtătorului. Se deschide toracele în spațiul intercostal 4. Se face rezecția coastei a 4-a pînă la apofiza transversă. La primele cazuri operate, n-am rezecat coasta, ceea ce a micșorat vizibilitatea în plagă.

La deschiderea toracelui pentru operarea coarctației, sîntem siliți să secționăm numeroase vase. La unul din cazuri, tot un bolnav de 18 ani, au fost necesare 300 ligaturi, circulația colaterală fiind extrem de bogată. Este interzisă folosirea electrocauterului. Deschiderea toracelui în coarctație durează cel puțin o oră.

Se aplică pe coaste depărtătorul Finochetto pe brațele căruia se aplică burete pentru a diminua brutalitatea compresiunii. Deschiderea depărtătorului se face încet. Ruperea unei artere intercostale provoacă hemoragii mari. Urmează incizia pleurei mediastinale înapoia pneumogastricului. Se acționează și se leagă vena intercostală superioară (fig. 32, *a*). Incizia pleurei mediastinale se prelungește cranial pe artera subclaviculară, iar caudal se descoperă 2—3 cm din aortă sub coarctație.

Se face inspecția și palparea leziunilor, evaluîndu-se lungimea și forma stenozei, eventual existența canalului arterial, mărimea colaterale-lor și apropierea intercostalelor inferioare față de stenoză. Se palpează cordul, crosa aortică și artera subclaviculară.

Se începe disecția pneumogastricului de sus în jos, pînă ajungem la recurent, care trece pe sub canalul arterial ; acesta a fost găsit mic, dar permeabil. Remarcăm lipsa trilului în canal, ca urmare a deschiderii acestuia în aortă, sub zona stenozată ; aici presiunea era egală cu cea din artera pulmonară. În cazurile în care canalul arterial se deschide deasupra stenozei, se simte un tril puternic. Sîngele trece dintr-o zonă cu presiune mare (aorta suprastenotică) într-una din presiune joasă (artera pulmonară).

Înainte de a diseca zona canalului, izolăm artera subclaviculară trecînd un șnur pe sub ea. Am avut grijă să disecăm marginile și să o rulăm ușor cu un tampon. Posterior se află deseori o colaterală care, ruptă, provoacă hemoragii mari. Chirurgul nu trebuie să uite niciodată acest amănunt. Se trece apoi un șnur și pe sub crosa aortei ; aceasta este situată profund și dimensiunile ei sînt aproape egale cu cele ale arterei subclaviculare.

Scanned with OKEN Scanner

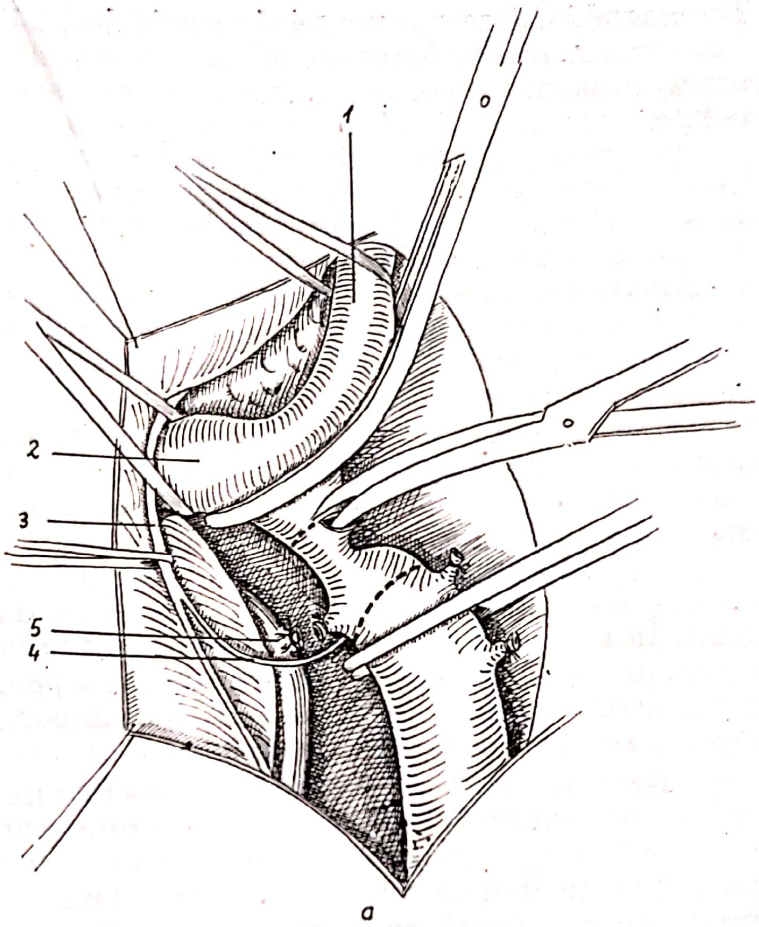

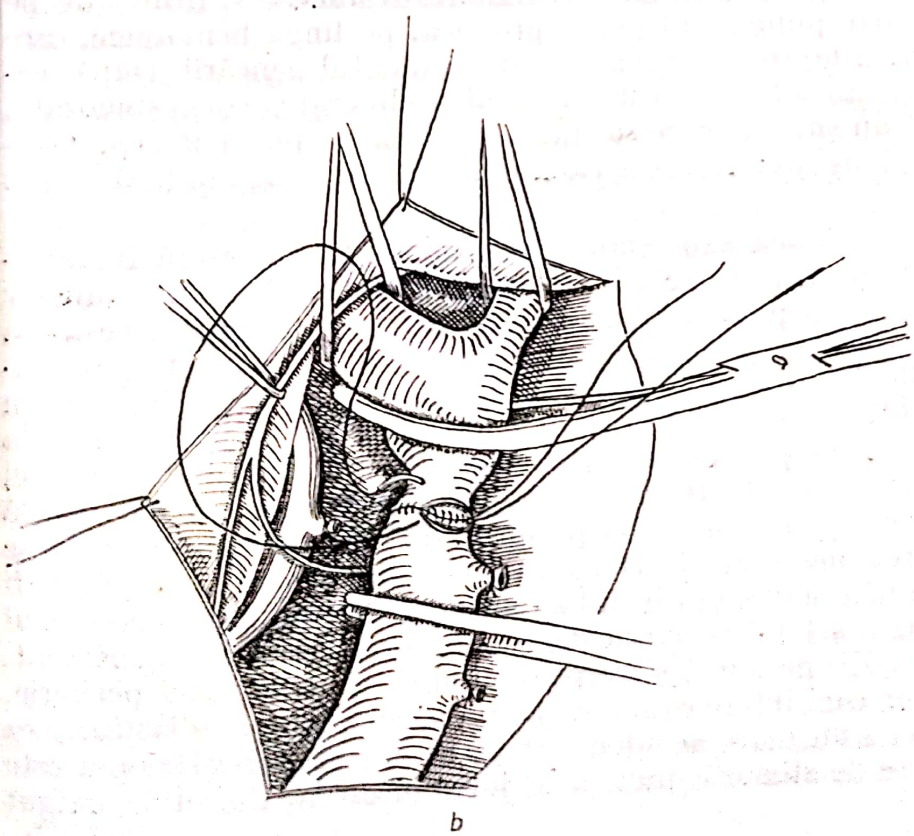

Fig. 32. — Tehnica operatoare în coarctația de aortă. *a*, Aplicarea clampelor și rezecția segmentului aortic coarctat ; *1*, artera subclaviculară ; *2*, crosa aortei ; *3*, pneumogastric ; *4*, recurent ; *5*, canal arterial ; *b*, Executarea suturii.

Scanned with OKEN Scanner

Recomandăm trecerea pensei de sus în jos, adică de la unghiul pe care îl face crosa cu subclaviculara, apoi tragem șnurul de jos în sus, imediat sub crosă, deasupra zonei strîmtorate. Trebuie să ne convingem că nu există o intercostală proximal de stenoză. Deși nu toți chirurgii trag șnururile pe sub crosă și pe sub subclaviculară, noi recomandăm acest amănunt de tehnică : procedînd astfel, avem siguranța că, în caz de hemoragie, putem să o stăpînim prin strîngerea șnururilor. Ulterior, în timpul efectuării anastomozei, strîngerea parțială a șnururilor descarcă de presiune pensa proximală de pe aortă, încît alunecarea ei este împiedicată.

Protocolul operator al acestei intervenții pentru coarctație consemna un aspect particular. Colateralele aortei au sub stenoză pereții subțiri ca venele, spre deosebire de cele plecate din segmentul superior, care au peretele ca arterele obișnuite, chiar mai îngroșat. Acest aspect este vizibil și la arterele periscapulare, cînd secționăm mușchii în dreptul vîrfului omoplatului. Arterele nu sînt numai voluminoase, dar sînt și șerpuitoare (ca mamara internă), încît uneori le secționăm de două ori. Prin urmare, în sistemul aortic superior față de stenoză, există o presiune și un debit mari ceea ce face ca arterele să aibă un lumen cu diametru mare și cu pereți groși. În sistemul arterial de sub stenoză, presiunea este mică, iar debitul mare ; arterele sînt foarte voluminoase și au peretele subțire. Aceste observații, făcute aproape acum 25 ani, sînt importante pentru cei care scriu despre ateroscleroză și hipertensiune.

Revenim la descrierea tehnicii operatoare începute mai sus : după ce s-au pus șnururile de hemostază pe crosă și artera subclaviculară stîngă, se trece la zona stenozată care se disecă de jur împrejur. Acest timp operator nu este greu de executat, deoarece numai rareori se găsesc mici arteriole care se izolează, se leagă și se secționează. Se secționează și canalul arterial după ce s-a legat cu un fir subțire razant pe aortă și cu două fire spre pulmonară, dintre care unul transfixiant. Alunecarea firului de pe canalul arterial către pulmonară poate provoca, pe lîngă hemoragie, care se stăpînește greu, și lezarea recurentului în momentul pensării. După secționarea canalului sau a ligamentului arterial și eliberarea zonei stenozate, se trece sub aortă un șnur de care se trage în afară și puțin în sus. Constatăm că aorta se lungește, deoarece canalul arterial o obligă să facă un cot înăuntru.

Se trece la porțiunea substenotică a aortei. Prima arteră intercostală stîngă se poate lega. Dacă se află situată la o distanță de aproximativ 1 cm de stenoză, trecem pe sub ea un dublu laț de catgut gros. Acesta va face hemostază. Preferăm lațul de catgut clampelor buldog care pot aluneca sau pot împiedica aplicarea pensei de hemostază aortică. Tragem în sus șnurul de la nivelul stenozei aortice și degajăm cu grijă intercostala dreaptă care pleacă de pe peretele posterior al aortei. Ruperea acestei intercostale reprezintă o catastrofă chirurgicală. Ambele capete sîngerează abundent și bolnavul poate sucomba pe masa de operație pînă cînd să se reușească stăpînirea hemoragiei. Dacă intercostala dreaptă nu poate fi izolată ușor, secționăm aorta la nivelul stenozei și ridicăm ușor segementul inferior. Numai în acest fel se poate face hemostază în caz de accident. Se pune un fir în „X" pe aortă și se prinde cu o pensă capătul periferic. Aceasta nu este ușor căci intercostala se poate retrage spre mediastin, ceea ce este echivalent cu un mare accident. Dacă intercostala posterioară este suficient de departe de stenoză, punem în jurul ei un laț dublu de catgut gros.

Scanned with OKEN Scanner

Am observat că peretele intercostalelor substenotice, deşi este subţire, este prevăzut cu o adventice de grosime normală; media este însă extrem de subţire. La cea mai mică manevră, se poate rupe, producînd un hematom subadventicial ce se măreşte sub ochii noştri. Această intercostală trebuie considerată compromisă şi trebuie legată proximal şi distal de zona rupturii mediei, adică de la locul de unde a început să se dezvolte hematomul. Este contraindicat să se lege mai mult de două intercostale, căci se pot produce tulburări de irigare medulară şi paralizii. Practica ne-a învăţat că ligatura nu trebuie făcută cu fir foarte subţire de aţă sau nailon, „răzînd" aorta; firul poate, în acest fel, tăia complet peretele intercostalei sau poate rupe media. De aceea, noi am pus un fir subţire de catgut către aortă, apoi unul de aţă (acelaşi lucru l-am făcut şi către periferie, pe intercostală, apoi am secţionat intercostala între firele de aţă).

Pentru aplicarea clampelor, este recomandabil să se folosească pense Potts cu dinţişori sau clampe De Bakey, dar se vor aplica cu curbura în sens invers; apropierea lor să se facă prin faţa dorsală (fig. 32,*b*). Este un amănunt tehnic care, respectat, ne-a ajutat la sutură în momentul cînd apropiem pensele. Cu cîteva minute înainte de aplicarea clampelor, am anunţat anestezistul că poate introduce în perfuzie Arfonad, o substanţă hipotensoare. Am spus mai sus că, pentru a micşora presiunea în spatele pensei proximale, evitîndu-se astfel alunecarea, strîngem parţial şnururile de pe aortă şi subclaviculară. Încă un amănunt de tehnică: pentru a evita alunecarea pensei-clampă inferioare, aceasta se aplică distal de intercostala cea mai apropiată de stenoză, pe sub care s-a trecut firul dublu de catgut gros, care-i întrerupe circulaţia.

Rezecţia zonei stenozate nu trebuie să fie nici prea largă, deoarece capetele nu s-ar mai apropia, dar nici prea parcimonioasă, pentru a nu lăsa pe loc o zonă de stenoză. Adeseori, după secţionare, constatăm că segmentul superior poate fi dilatat cu uşurinţă, fără ca să se provoace plezniturі în intimă.

Începînd de la vîrsta de 12 ani, examenul macroscopic intraoperator al aortei unui copil purtător de coarctaţie relevă îngroşarea zonei suprastenotice. Nici zona substenotică nu este normală de-a lungul primilor 2—3 mm. Subendotelial se distinge o îngroşare formată din ţesut conjunctiv, dispus, la unul din bolnavi, în straturi, ca foile de ceapă, şi care, după părerea noastră, se datoreşte trecerii jetului de sînge printr-un orificiu strîmt. Această zonă trebuie rezecată.

Imposibilitatea de a executa sutura terminoterminal ne obligă să recurgem la proteza de dacron, care însă schimbă prognosticul. Dealtfel, proteza, inextensibilă, nici nu poate fi folosită la copilul în creştere. Marele avantaj al corectării coarctaţiei aortice la vîrsta de 8—10 ani este tocmai faptul că peretele aortic nu a suferit încă transformări aterosclerotice. Aorta este elastică, încît capetele se pot apropia, iar sutura se execută cu uşurinţă.

Pentru executarea suturii terminoterminale a aortei, primul ajutor al chirurgului, cel mai experimentat în chirurgie vasculară, va apropia pensele. El rămîne în spatele bolnavului, iar chirurgul principal trece în faţa acestuia şi execută sutura (fig. 32, *c*). Astfel am procedat noi în majoritatea cazurilor şi, mai tîrziu, acelaşi procedeu, cu schimbarea locurilor operatorilor, am constatat că se aplică şi în alte mari centre chirurgicale din lume.

Scanned with OKEN Scanner

Se pun întîi două fire în „U" la capetele suturii, apoi se execută surjetul posterior cu acul din afară înăuntru și apoi invers pe celălalt segment aortic. Cînd s-a terminat de suturat toată circumferința posterioară, chirurgul trage de capetele firului de sutură posterioară ; aceasta se eversează în afară, iar privită la nivelul intimei, sutura apare ca o linie ; nici un fir nu trebuie să fie vizibil. Ajutorul al doilea al chirurgului înnoadă firul în „U" aflat către regiunea dorsală a bolnavului, iar chirurgul face același lucru de partea opusă. Pentru ca surjetul posterior să nu se desfacă, fiecare capăt este fixat de o parte și de alta cu unul din firele în „U". Cu aceasta s-a terminat cea mai grea parte a suturii. Se continuă apoi surjetul anterior sau se pun fire separate, dacă pacientul este un copil care, prin urmare, este în creștere.

Cu 10 minute înainte de terminarea suturii, anunțăm anestezistul să întrerupă perfuzia cu Arfonad. Se desface încet clampa distală și anestezistul începe să introducă sînge (aproximativ un litru la adolescent și adult). Se așteaptă să se ridice tensiunea, se dă drumul complet șnururilor de pe aortă și subclaviculară. Clampa proximală se desface, lăsînd întîi liberă o jumătate din circumferință, apoi progresiv se desface complet, în timp ce anestezistul continuă să introducă sînge sub controlul tensiunii arteriale. Pe sutură se aplică o compresă cu ser fizologic care se menține 10 minute. În general, nu se mai produc sîngerări. Dacă totuși mai există vreun punct care sîngerează, se aplică acolo un fir în „X", dar numai după 10 minute de așteptare. În prezent, folosirea firelor Prolen-Ethicon 3/0 permite executarea unei suturi perfecte. Înainte foloseam mătase care trebuia vaselinată pentru ca să alunece, în special la tracțiunea surjetului posterior.

Cînd stenoza este lungă sau aorta este aterosclerotică, inextensibilă, după rezecție se aplică proteză de dacron (fig. 32, *d*). Această proteză are însă mai multe inconveniente : nu se poate folosi la copil ; are tendința de a face cot și, ca maxim inconvenient, se infectează destul de ușor. Noi am fost constrînși să recurgem la proteza de dacron în trei cazuri. La unul din bolnavi, s-a produs o infecție, proteza s-a desfăcut a 20-a zi postoperator și bolnavul a sucombat.

Făcînd bilanțul mortalității operatoare în cele 20 de cazuri de coarctacție aortică operate de noi, constatăm că aceasta s-a ridicat la 5%.

Trebuie să atragem atenția că aplicarea protezelor de dacron pe artere (femurale, iliace, aortă etc.) reclamă condiții de asepsie riguroasă a secției de chirurgie, mergînd pînă la separarea bolnavilor septici (cu plăgi infectate, cangrene, infecții urinare etc.) de bolnavii protezați. De asemenea, se vor separa și sălile de terapie intensivă complet, cît și personalul de asistență medicală auxiliar. De-a lungul celor aproape 20 de ani de activitate în chirurgie vasculară, noi n-am înregistrat nici un accident intraoperator la bolnavii noștri. Am intuit însă încă de la început pericolul infectării protezelor, de aceea le-am folosit foarte rar. În schimb, din 1953 și pînă în 1981, am aplicat autotransplantul venos, care rezistă chiar într-o plagă infectată.

Refacerea pleurei mediastinale și închiderea toracelui se execută în mod obișnuit, ca la orice toracotomie. Drenajul toracelui se menține 48 ore.

În cursul sau după corectarea chirurgicală a coarctației de aortă pot interveni o serie de *complicații* (Cooley și Hallman, 1966) :

— Hemotoraxul se produce prin lezarea unei artere intercostale. Se intervine imediat și se leagă vasul. Hemotoraxul, produs prin desface-

Scanned with OKEN Scanner

rea suturilor din cauza infecției, mai ales în condiții de protezare, are o evoluție fatală.

— Durerea abdominală, descrisă pentru prima dată de Sealy (citat de Cooley și Hallman, 1966), se explică prin creșterea presiunii în vasele mezenterice, după înlăturarea zonei coarctate. Durerile sînt trecătoare și se datoresc unor echimoze produse pe anse. Uneori însă se produce chiar infarct intestinal mortal.

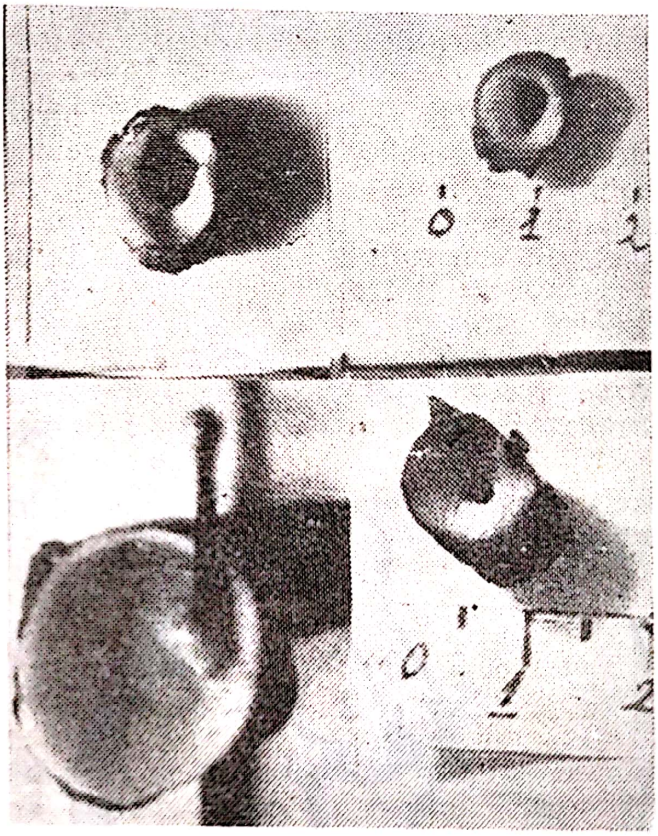

Fig. 33. — Diverse segmente de aortă coarctată, extirpate chirurgical.

— Chilotoraxul se produce prin lezarea canalului toracic în timpul disecției aortei. Se face toracenteză, iar dacă mai continuă refacerea limfei în torace se leagă canalul prin toracotomie.

— Recidiva coarctației (Cooley și Hallman, 1966) se întîlnește numai după operațiile făcute la copiii mici (1—3 ani), mai ales atunci cînd s-a executat un surjet continuu. Dar cu toate dificultățile și pericolul recidivei, 75% din copiii operați în plină insuficiență cardiacă sînt salvați. Se face o nouă intervenție la vîrsta de 8—10 ani.

Cooley a operat, în decurs de 12 ani, 328 bolnavi cu coarctație de aortă care, ca vîrstă, se situau între 9 zile și 69 ani (medie de vîrstă : 15 ani). Mortalitatea globală înregistrată a fost de 8,8%. Mortalitatea înregistrată la cei 80 de copii sub 1 an, operați, a fost de 25%; la ceilalți 248 bolnavi operați la diverse vîrste, acest indice a fost de 3,6%. Cauzele morții au fost următoarele : insuficiență cardiacă (18 cazuri), infarct miocardic (2 cazuri), hemoragie (2 cazuri), infecții (2 cazuri), fibrilație ventriculară (1 caz), infarct intestinal (1 caz), pneumonie (1 caz), insuficiență renală (1 caz). Într-un caz, cauza a fost necunoscută. Totalul deceselor în grupul de 328 bolnavi operați de coarctație a fost de 29.

Scanned with OKEN Scanner

OPERAȚIA BLALOCK

Constă în realizarea, pe cale chirurgicală, a unei anastomoze între circulaţia sistemică (aortică) şi circulaţia pulmonară. Ea se execută la bolnavii cu boală albastră (tetralogie Fallot) (fig. 34). Aceasta este o maladie congenitală care rezultă din prezenţa concomitentă a patru anomalii congenitale: defect mare de sept interventricular; emergenţa

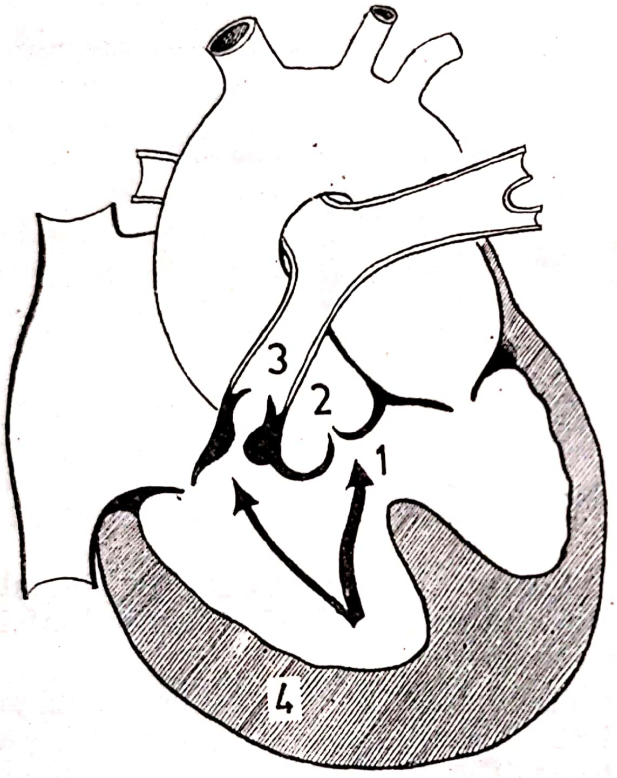

Fig. 34. — Tetralogia Fallot. *1*, Defect interventricular; *2*, aortă călare pe septul interventricular; *3*, stenoza arterei pulmonare; *4*, hipertrofia ventriculului drept (după Blondeau, 1972).

aortei din ambii ventriculi (aortă călare pe septul interventricular, deci primeşte sînge amestecat); stenoză de arteră pulmonară; hipertrofia ventriculului drept.

Deşi descrierea completă a bolii aparţine lui Etienne Fallot (1888), o serie de autori (Sensen, 1671; Stanford, 1777; Hunter, 1783; Pultency, 1785) semnalaseră pînă la el unele anomalii din tetralogie (Cooley şi Hallman, 1966).

Cea mai importantă dintre cele patru anomalii ale tetralogiei este stenoza arterei pulmonare, cu două consecinţe importante: pe de o parte, creşterea presiunii în ventriculul drept comparativ cu cea din ventriculul stîng, iar pe de altă parte, împingerea sîngelui neoxigenat (sosit din cave) mai mult în aortă decît în plămîn, efectul clinic fiind cianozarea tegumentelor.

Scanned with OKEN Scanner

Și defectul septal interventricular este important. În prezent, însă, corectarea sa nu ridică probleme majore.

Cianoza este dată de prezența șuntului venoarterial (dreapta stînga). Sînt cazuri însă cînd stenoza arterei pulmonare nu este foarte accentuată, ceea ce conduce la schimbarea sensului circulației în șunt (stînga→ dreapta) și, în consecință, bolnavul, deși prezintă tetralogia Fallot, nu este cianotic.

Tetralogia Fallot poate fi însoțită și de alte anomalii dintre care două sînt mai importante : prima este comunicarea interatrială, entitate clinică denumită pentalogia Fallot, iar a doua anomalie este persistența unui canal arterial permeabil, deci o anomalie extracardiacă. Această ultimă situație ameliorează tabloul clinic al bolii : sîngele din aortă îndreptîndu-se spre plămîn, unde se oxigenează, conduce la absența cianozei, iar celelalte simptome ale bolii diminuează sau dispar.

Hellen Taussig, medic pediatru (Blalock și Tausig, 1954), a semnalat pentru prima oară efectul benefic al canalului arterial permeabil, în tetralogia Fallot. Ea i-a propus chirurgului american Blalock să creeze pe cale chirurgicală o astfel de comunicare între aortă și artera pulmonară. Într-adevăr, în 1944, Blalock a realizat operația care îi poartă numele, folosind pentru anastomoză artera subclaviculară. Rezultatul a fost neașteptat de bun.

După Blalock, cel puțin 10 procedee de derivație aortopulmonare au fost imaginate și executate de diverși chirurgi, ceea ce amplifică meritul inițiatorilor acestei soluții pentru tetralogia Fallot.

Tablou clinic

Tabloul clinic al bolii este ilustrat de figura 36. Se observă cianoza feței, mai ales a buzelor, cianoza extremităților, în special a ultimelor două falange. Ultima falangă este mai îngroșată, unghiile bombate (degete în „bețe de toboșar"). Mucoasele sînt vinete, iar sclerotica albăstruie. Poziția din fotografie este cea preferată de bolnav pentru că îi permite să respire mai bine. Privirea este tristă, dar nu lipsită de inteligență : unii dintre copiii cu tetralogie Fallot sînt adeseori chiar mai inteligenți decît cei normali de aceeași vîrstă.

La ascultație se percepe un suflu sistolic în spațiile 2 și 3 intercostale stîngi, uneori însoțit de tril. Suflul este cu atît mai slab, cu cît stenoza pulmonară este mai accentuată. În atreziile arterei pulmonare, nu există suflu.

Examenul radiologic ne oferă date importante pentru diagnostic. Cordul are o mărime normală, dar o formă interesantă ; vîrful este ridicat ușor în sus (cord „în sabot"). Marginea stîngă a umbrei cardiace, acolo unde se proiectează artera pulmonară, apare scobită. La 25 % din bolnavii cu tetralogie Fallot, arcul aortic apare în dreapta imaginii. Marginea dreaptă a cordului este bombată, denotînd o hipertrofie ventriculară dreaptă. O caracteristică importantă a imaginii radiologice este claritatea cîmpurilor pulmonare, trădînd lipsa circulației din arterele pulmonare. După stabilirea chirurgicală a comunicării între circulația aortică și cea pulmonară, cîmpurile pulmonare pierd din transparență, apropiindu-se de aspectul normal.

Scanned with OKEN Scanner

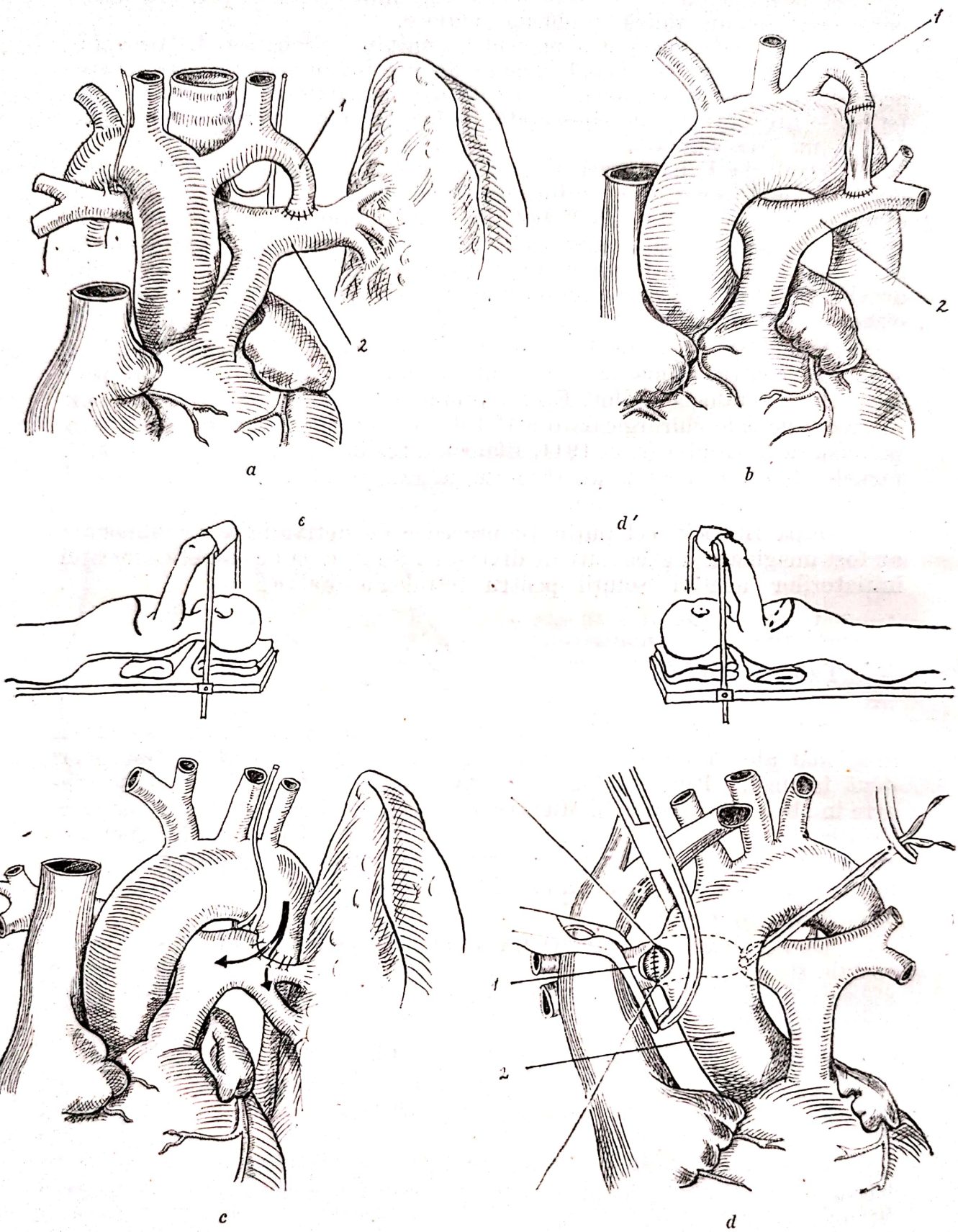

Fig. 35. — Modalități de corectare a tetralogiei Fallot. În cartuș : linia de incizie. *a*, Anastomoză Blalock ; *1*, artera subclaviculară stîngă ; *2*, artera pulmonară (ramura stîngă) ; *b*, anastomoză Blalock cu aplicare de transplant venos ; *c*, anastomoză Potts între ramura stîngă a arterei pulmonare și aortă ; *d*, anastomoză Waterstone între ramura dreaptă a arterei pulmonare (*1*) și aortă (*2*).

Scanned with OKEN Scanner

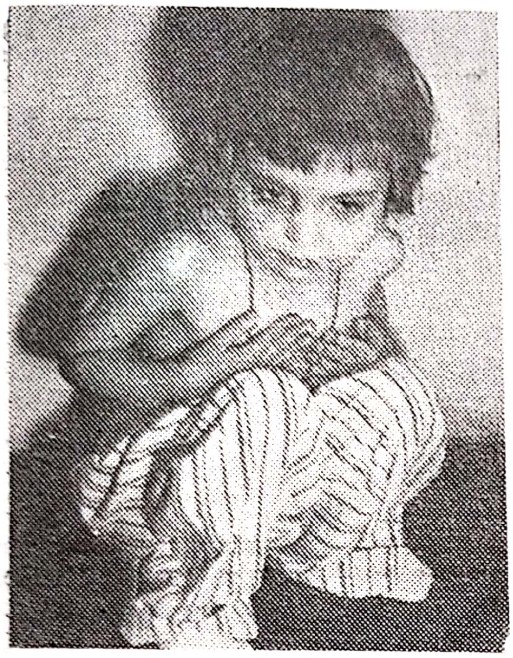

a

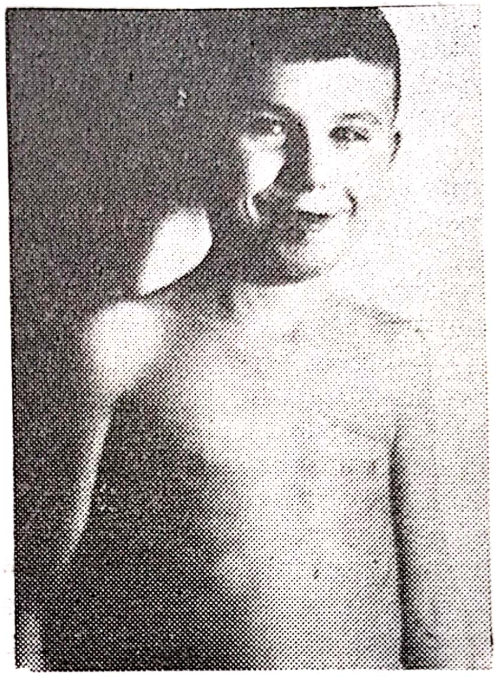

b

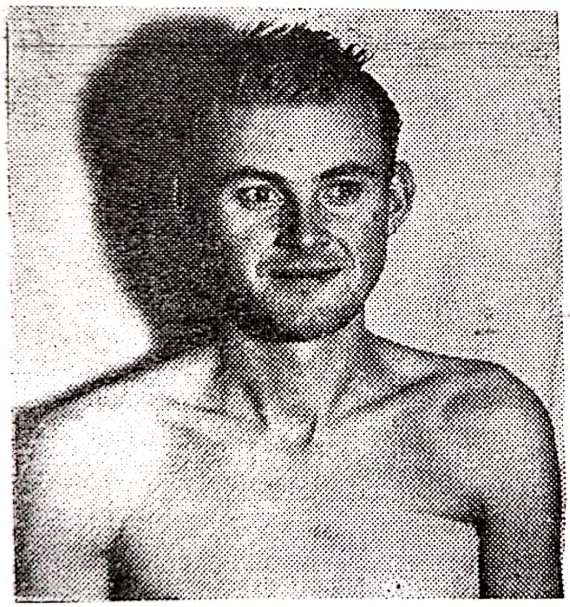

c

Fig. 36. — Tetralogie Fallot la o fetiță de 3 ani și jumătate neoperată. Copilul nu poate respira decît în poziție ghemuită (*a*). *b*, Tetralogie Fallot la un băiat de 8 ani, la un an de la operație (anastomoză Blalock). *c*, Tetralogie Fallot la un bărbat de 26 ani, la 8 zile după operația Blalock.

Electrocardiograma arată o deviere dreaptă a axului inimii și o hipertrofie ventriculară dreaptă moderată.

Cateterismul cardiac

Cateterismul cardiac la bolnavii cianotici a fost făcut de mine încă din anul 1954, împreună cu doctorii Bradu Fotiade și Dacia Litarczek. În tetralogia Fallot, sonda pătrunde din ventriculul drept în aortă. Ea face o buclă situată sus în dreptul vertebrei D_4. (Cînd sonda pătrunsă prin artera pulmonară intră într-un canal permeabil și de aici în aortă, această

Scanned with OKEN Scanner

buclă se formează în dreptul vertebrei D_5.) Introducerea sondei în artera pulmonară se face cu dificultate, deoarece trecem printr-o zonă de stenoză, fie infundibulară, fie valvulară.

Presiunile intracavitare sînt de obicei normale în atriul drept. În ventriculul drept, presiunea sîngelui poate ajunge pînă la 110 mm Hg și este egală cu cea sistemică. Aceasta indică o comunicare largă interventriculară și o stenoză de arteră pulmonară.

Presiunea în porțiunea poststenotică a arterei pulmonare este foarte coborîtă (10—15 mm Hg). Diferența de presiune dintre artera pulmonară și ventriculul drept este de cel puțin 50 mm Hg.

Proba cu eter are o valoare diagnostică și constă în injectarea pe sondă a 0,05—0,1 cm^3 eter. Dacă sonda este în artera pulmonară, bolnavul nu simte nimic; eterul se elimină prin plămîn. Cînd sonda se află în ventriculul drept și există comunicare interventriculară și șunt dreapta-stînga, ca în tetralogia Fallot, eterul pătrunde în circulația generală și efectul său este resimțit la nivelul feței și al mucoasei bucale, sub forma unor înțepături : copilul duce imediat mîinile la față. Proba cu eter este foarte importantă, căci face diagnosticul diferențial cu trilogia Fallot, tot boală cianotică, dar în care nu există comunicare interventriculară, ci numai stenoză de arteră pulmonară și comunicare interatrială.

Cînd la un bolnav cianotic pătrundem cu sonda în atriul stîng, apoi o retragem și o conducem în ventriculul drept și în aortă, ne aflăm în prezența unei pentalogii Fallot (a cincea anomalie : comunicarea interatrială).

Odată cu explorarea prin cateterism, se stabilește și oximetria în diferitele cavități ale inimii și în circulația generală. În circulația generală la un cianotic, oxigenul se găsește într-o proporție de 70—80 %, depinzînd și de numărul globulelor roșii. Cu un număr aproape normal de hematii, oximetria poate fi 65 %, iar la cei cu poliglobulie este mai ridicată. Numărul globulelor roșii, la bolnavii falotici examinați de noi, a depășit, în unele cazuri, cifra de 8 milioane/mm^3.

Angiocardiografia

Nu este absolut necesară pentru diagnosticul tetralogiei Fallot, dar aduce precizări importante pentru chirurg. Substanța de contrast, injectată sub presiune într-o venă a plicii cotului sau direct prin sondă în atriul drept, pătrunde în ventriculul drept, iar de aici injectează simultan aorta și artera pulmonară. Se pot lua peste 12 imagini pe secundă, obținîndu-se o cineangiografie.

În materie de cateterism cardiac, eu îl consider pe doctorul Bradu Fotiade drept unul din cei mai mari experți din lume.

Indicații operatoare

— Pierderile de cunoștință, care, la bolnavii cianotici, reprezintă prima indicație operatoare. Este vorba de copii de 2—3 ani care leșină la cel mai mic efort. În 1958, la Spitalul Colțea, am operat un copil de 3 ani, intens cianotic, care în ultimul an nu mai coborîse din pat. Pentru

Scanned with OKEN Scanner

necesităţi, era coborît şi dus în braţe. Picioarele şi mîinile îi erau atrofiate. Avea mucoasele vinete, ochii injectaţi, dar dezvoltarea psihică era normală pentru vîrsta lui. Am rămas uimit cînd, la 48 ore de la operaţia Blalock pe care i-am făcut-o, l-am văzut mergînd pe culoarul spitalului. Cianoza aproape dispăruse.

— Operaţia Blalock mai este indicată la copii cu cianoză intensă, hematocrit ridicat, poliglobulie marcată, stare de neliniște.

În prezenţa unui caz de tetralogie Fallot, trebuie să decidem întîi ce tip de soluţie chirurgicală vom adopta : derivaţie aortopulmonară de tip Blalock sau reparaţie a defectelor anatomice cardiace, în condiţii de circulaţie extracorporală. Operaţiile pe care noi le executăm acum aproape 20 de ani se fac şi astăzi. Între anii 1957—1963, noi efectuam operaţii paliative care aveau doar scopul de a mări circulaţia pulmonară, deficitară la bolnavii cianotici, neadresîndu-se nicidecum leziunilor intracardiace congenitale. Aceste intervenţii paliative constau din : operaţia Blalock, anastomoza între arterele subclaviculară şi pulmonară, operaţia Waterstone şi anstomoza Potts aortopulmonară pe care însă n-am efectuat-o decît într-un singur caz, în 1957, din cauza prea marii încărcări a circulaţiei pulmonare pe care o antrena. Astăzi, acest tip de anastomoză Potts este părăsit şi din alt motiv : orificiul aortopulmonar se lărgeşte odată cu creşterea copilului, iar intervenţia a doua, de reparare a defectelor, este greu de executat.

Prin 1955 era la modă în chirurgia cardiacă operaţia Brock care consta din lărgirea infundibulului arterei pulmonare cu ajutorul unor instrumente introduse prin ventriculul drept. (Pentru această operaţie Brock a primit Premiul Nobel.)

Progresele chirurgiei cardiace, mai ales după folosirea circulaţiei extracorporale, au permis efectuarea operaţiilor paliative la copii sub 5 ani, care prezintă cianoză intensă şi pierderi ale cunoştinţei. Crearea unei comunicări între circulaţia sistematică şi cea pulmonară duce la îmbunătăţirea celei din urmă ; starea bolnavului se ameliorează imediat, adeseori spectacular, ventriculul stîng îşi îngroaşe musculatura, fiind astfel pregătit de a suporta în viitor circulaţia sistemică, de după corectarea defectelor anatomice intracardiace. Această etapă secundă, curativă, se execută la vîrsta de 6—8 ani, cu care ocazie anastomozele paliative se închid.

Cooley şi Hallman (1966) recomandă şi ei operaţia de corecţie, în condiţii de circulaţie extracorporală, între 6 şi 8 ani, chiar dacă operaţia paliativă nu a fost executată înainte de această vîrstă, reclamată de o stare deosebit de gravă a copilului. Dintre operaţiile paliative cele mai eficiente, o enumerăm pe cea a lui Blalock-Tausig şi pe cea a lui Waterstone. Aceasta din urmă, executată de autor pentru prima dată în 1962, constă în realizarea unei anastomoze directe laterolaterale între faţa posterioară a aortei ascendente şi faţa anterioară a arterei pulmonare drepte. Scopul operaţiei este ca anastomoza să poată fi uşor suprimată prin operaţia de corecţie, care se face cu sternotomie mediană (Blondeau, 1972). Totuşi, aşa cum observă Blondeau : după entuziasmul de la început, cei mai mulţi autori sînt de acord să considere operaţia Waterstone drept o soluţie rezervată numai cazurilor în care anastomoza Blalock nu mai este realizabilă, fie pentru că ea a fost deja făcută, dar s-a trombozat, fie pentru că bolnavul are mai puţin de un an de vîrstă.

Scanned with OKEN Scanner

Pentru corectarea chirurgicală a tetralogiei Fallot, apare deci, drept cea mai eficientă, operaţia Blalock. Închiderea anastomozei nu ridică prea mari dificultăţi, cînd se execută a doua intervenţie de reparaţie. Blalock a executat primele operaţii de anastomoză între artera subclaviculară dreaptă şi ramura dreaptă a arterei pulmonare. Executarea operaţiei pe dreapta prezintă următoarele dificultăţi : ramura dreaptă a arterei pulmonare este acoperită de cavă de care trebuie disecată ; artera subclaviculară dreaptă ia naştere din trunchiul brahiocefalic, este mai scurtă decît cea stîngă şi nu ajunge pînă la artera pulmonară (anastomoza se face sub tracţiune) ; în plus, pensa de pe aortă are tendinţa să alunece.

Tehnică operatoare

Va fi descrisă prin exemplificare cu unul din cazurile operate de noi (fig. 36, *b*).

Bolnavă în vîrstă de 8 ani : examenul clinic, cel radiologic şi cateterismul cardiac pun diagnosticul de tetralogie Fallot. Este cunoscut faptul că, în cursul intubaţiei şi administrării de oxigen, oximetria se ridică la 94 %. Sub refrigeraţie, oximetria scade, iar cînd temperatura ajunge la 32°C, oximetria coboară la 45 %.

Cîmpurile erau aplicate, dar n-am vrut să deschid toracele, considerînd că toracotomia ar fi dus la exitus. Se începe încălzirea bolnavei şi constatăm că la 36°C oximetria se ridică la 85 %. Se pune un cateter în artera femurală şi un altul în vena safenă. Cu această ocazie, recoltăm şi 5 cm din această venă, în vederea unui transplant. Se practică toracotomie în spaţiul 3 intercostal, apoi infiltraţia cu novocaină a pedicului pulmonar şi a nervului vag. Se izolează artera subclaviculară : pe sub nervul vag se trece un fir gros de catgut. Se ligaturează o venă care trece transversal peste ramurile arterei subclaviculare. La fiecare 5 minute se face insuflarea plămînului. Se leagă şi se secţionează artera vertebrală, apoi se secţionează artera subclaviculară. Se izolează ramura stîngă a arterei pulmonare şi ramurile de diviziune ale acesteia, fără să se deschidă pericardul. Pe sub fiecare arteră se trec fire de catgut. Este de remarcat că artera pulmonară are peretele foarte subţire (din cauza presiunii sanguine şi a debitului scăzute), deci nu se va insista cu disecţia. (Acest aspect este semnificativ pentru patogenia aterosclerozei : presiune sanguină crescută + debit sanguin ridicat = perete vascular gros şi invers.)

Se prinde lateral artera pulmonară şi se creează un orificiu cu diametrul de 3 mm. La acest orificiu se coase în cîteva minute grefa de safenă prelevată la început, folosind fire separate. Se scoate pensa de pe pulmonară şi se pensează numai grefonul. La acesta din urmă se suturează, tot cu fire separate, artera subclaviculară. Folosirea grefonului a fost dictată de faptul că artera subclaviculară era prea scurtă. Se scot pensele : subclaviculara pulsează bine, apare un tril puternic pe artera pulmonară. Se închide toracele şi se lasă drenaj pentru 48 ore. Se scoate cateterul arterial. Se menţine cel venos. După două zile, bolnavul coboară din pat. La 10 zile părăseşte spitalul. Figura 36, *b* ne înfăţişază copilul la un an după operaţie. A început să frecventeze şcoala din toamnă.

La acest bolnav fusese contraindicată operaţia de corecţie în condiţii de circulaţie extracorporală, indicîndu-se operaţia paliativă.

Scanned with OKEN Scanner

Alt caz clinic este cel al unui bolnav de 26 ani. Era cianotic de la naştere; totuşi, la vîrsta de 7 ani a fost şcolarizat şi a absolvit clasele primare. Diagnosticul de pentalogie Fallot i-a fost pus la Cluj, în urma cateterismului făcut cu ocazia primei internări în spital. Ulterior a fost internat la Bucureşti, în Clinica de Chirurgie cardiovasculară a Spitalului Clinic Fundeni, în toamna anului 1962, şi apoi, în ianuarie 1963, cînd este şi operat.

La exemenul clinic se constată buze şi gingii cianotice, degete „în beţe de toboşar", cu unghiile bombate, extremităţi cianotice. Bolnavul oboseşte uşor. Tablou sanguin : 6 600 000 globule roşii şi 9 400 leucocite pe mm^3. Pe fonocardiogramă se înregistrează un suflu sistolic de gradul III, în spaţiul 2—3 intercostal stîng. ECG : ritm sinusal Ax + 126°, cu hipertrofie ventriculară dreaptă, QT scurtat. Tulburări de repolarizare. Cateterismul cardiac confirmă diagnosticul de pentalogie Fallot. Examenul radioscopic pulmonar arată o circulaţie pulmonară uşor diminuată, cord mic, cu marginea stîngă adîncită. Hipertrofie ventriculară dreaptă cu apex uşor răsturnat.

Comisia formată din medici chirurgi cardiovasculari, exploraţionişti şi radiologi hotărăsc indicaţia operatoare : anastomoză Blalock. Nu se instituie regim de hipotermie. Toracotomie în spaţiul 3 intercostal. Se descoperă o arteră subclaviculară lungă. Timpii operatori sînt aceiaşi ca şi în cazul precedent. Artera pulmonară are un calibru mare. A fost izolată ramura dreaptă, fără să se curăţe adventicea. Se lucrează extrapericardic. Recomandăm reperarea cu fire subţiri a locului unde se va crea orificiul pentru anastomoză, deoarece dacă se face hemostază cu fire nu se poate preciza exact marginea superioară a orificiului. Aceste repere sînt indicate chiar cînd se foloseşte o pensă vasculară. Sutura subclaviculare la orificiul creat în pulmonară s-a făcut în cîteva minute : marginea posterioară cu surjet, cea anterioară cu fire separate. Artera subclaviculară a fost destul de lungă şi cu un diametru de 3 mm. La scoaterea penselor, apare un tril puternic. Figura 36, *c* înfăţişează bolnavul la 8 zile de la operaţie.

Unul din bolnavii noştri, în vîrstă de 7 ani, operat în octombrie 1958 pentru tetralogie Fallot (anastomoză Blalock), este revăzut la patru ani postoperator. Copilul a crescut normal, poate merge pe jos mai mulţi kilometri, se joacă împreună cu ceilalţi copii şi învaţă bine. În spaţiul 3 intercostal se aude un suflu sistolic intens, atestînd permeabilitatea anastomozei. Cianoza este foarte puţin aparentă.

Complicaţiile anastomozelor Blalock, Potts sau Waterstone pot surveni intraoperator (insuficienţa cardiacă şi fibrilaţia ventriculară) sau postoperator (hemotoraxul, chilotoraxul, prin lezarea canalului toracic în timpul disecţiei arterei subclaviculare, trombozarea anastomozei).

În ceea ce priveşte mortalitatea, la 10 operaţi cu anastomoză Blalock, am avut mortalitate zero, dar noi n-am operat copii sub 3 ani. Blondeau (1972) citează diferite statistici. Taussig, în 1962, raportează o mortalitate de 2% la copiii de 2—12 ani şi mult peste acest procent după 12 ani. D'Allaines raportează o mortalitate de 14% la 382 operaţi. Operaţia Potts, executată chiar de autorul ei, generează o mortalitate de 15%.

Rezultatele tardive (în primii 8 ani) ale operaţiei Blalock sînt bune în 67 — 80 din cazuri, dar ele se degradează după 15 ani, cînd rămîn numai

Scanned with OKEN Scanner

50 — 52 %. Principala cauză de agravare secundară este tromboza anastomozei.

Anastomoza Blalock crește forța ventriculului stîng, mărește capacitatea circulației pulmonare și ameliorează spectacular starea acestor copii cianotici. Aproape toți chirurgii sînt de acord că, înainte de vîrsta de 4—5 ani, nu trebuie făcută corecția completă, căci, deși posibilă la copilul mic, comportă o mortalitate excesivă (Blondeau, 1972). Același autor recomandă drept operație paliativă optimă, de efectuat după vîrsta de 2 ani, anastomoza Blalock terminoterminală (directă sau cu grefă), care este în general eficace și ușor de controlat secundar.

Scanned with OKEN Scanner

STENOZA VALVELOR PULMONARE

În tratatele de chirurgie cardiacă, stenoza valvelor pulmonare este descrisă în capitolul stenozei pulmonare care poate fi infundibulară, valvulară sau mixtă. Prima și ultima dintre acestea se operează folosindu-se pompa cardiacă.

Stenoza valvelor pulmonare, așa cum foarte bine o descria Ross (1962), se caracterizează prin lipirea celor trei valvule care constitue aparatul valvular al arterei pulmonare; această fuzionare se face la nivelul comisurilor, iar la mijloc rămîne un mic orificiu (2,5—5 mm). Valvulele sudate formează un dom, iar orificiul poate fi median sau excentric (fig. 37, *1,2*). Stenoza valvulelor pulmonare reprezintă 89—90 % din anomalia cunoscută sub numele de „stenoză pulmonară" în care intră și stenoza infundibulară și cea mixtă, cu un procent de 10—12 %.

O stenoză formată pe un vas determină, ca o consecință a modificărilor anatomice și hemodinamice pe care le produce, pe de o parte o mărire sau cel puțin o hipertrofiere o ventriculului drept și, pe de altă parte, o dilatație poststenotică (fenomen întîlnit la coarctația de aortă sau în prezența coastelor cervicale care comprimă artera subclaviculară). Cum este și firesc, presiunea sanguină va crește cu atît mai mult cu cît stenoza este mai strînsă; poststenotic, presiunea este scăzută. Aceste fenomene au fost observate de noi și la animal, cînd cream experimental stenoze de arteră pulmonară. Doctorul Mihai Stăncescu, ajutat de noi, a realizat la cîine stenoze infundibulare și valvulare, precum și un defect septal interatrial, adică tetralogie Fallot, întru totul asemănătoare cu cea întîlnită la om. Cercetările sale experimentale au făcut obiectul unei valoroase teze de doctorat.

Diagnostic

Bolnavii cu stenoză pulmonară ne-au fost trimiși din serviciile de pediatrie pentru dispnee de efort fără cianoză. Pentru conturarea diagnosticului este necesară colaborarea cu medicul exploraționist și cu radiologul.

Examen clinic

Așa cum remarcă Cooley și Hallman (1966), cel mai important semn este șuflul sistolic puternic, perceput în spațiul 2 intercostal stîng, în apropierea sternului. În spațiile intercostale 2 și 3 se mai aude și un pocnet de ejecție. La palpare, în aceeași zonă, se simte tril sistolic. Unul dintre copiii

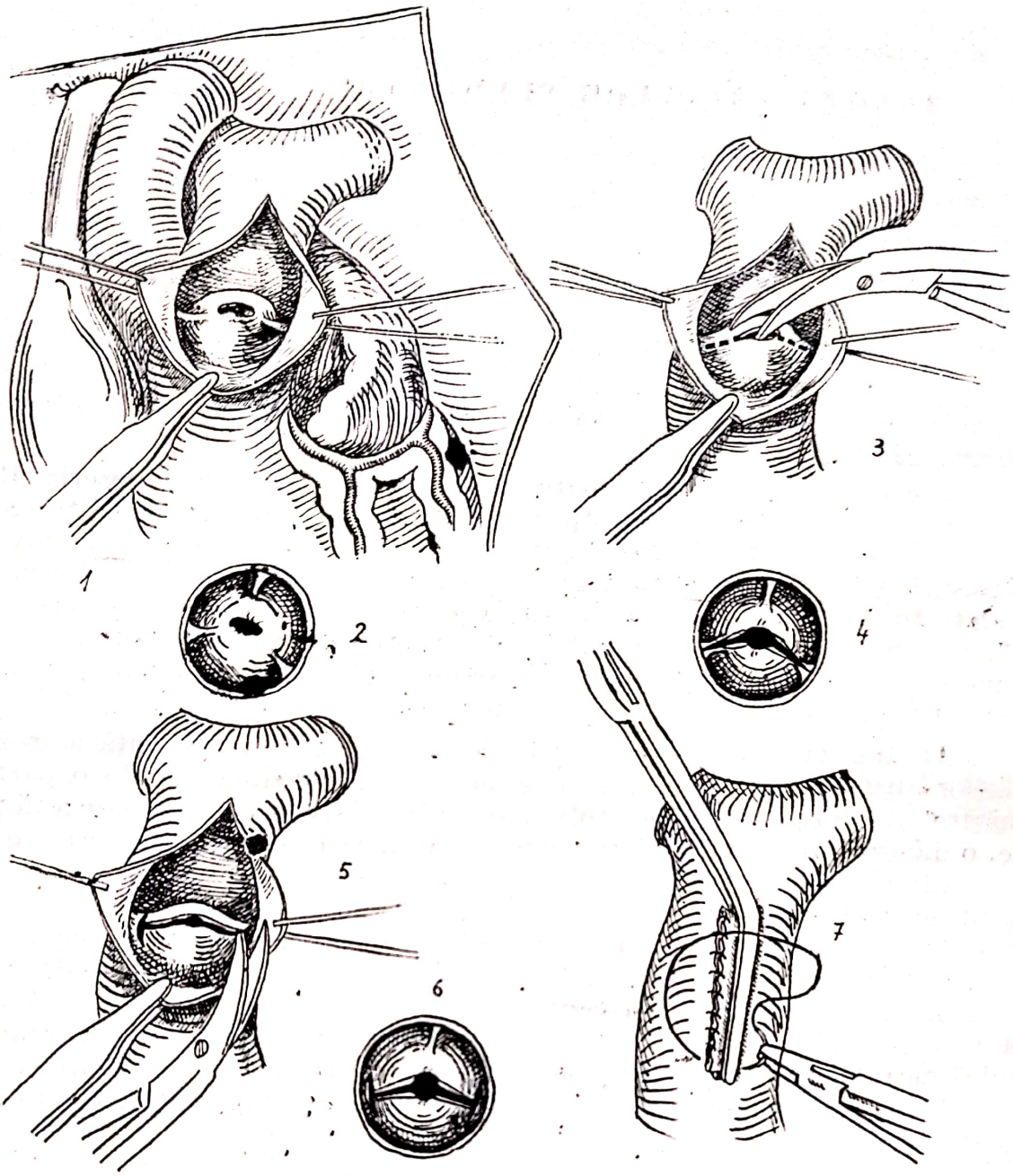

Fig. 37. — Stenoză valvulară pulmonară. *1* şi *2*, Artera pulmonară deschisă şi respectiv aspectul orificiului stenozat; *3*, secţionarea valvelor; foarfeca pătrunde în orificiul stenozei; *4*, orificiul secţionat; *5* şi *6*, cele două incizii transversale în apropierea inelului valvular; *7*, surjetul pe artera pulmonară, executat deasupra pensei (după Cooley şi Hallman, 1966).

trimişi de noi prezenta pulsaţii la nivelul jugularei, datorite contracţiilor puternice ale atriilor.

Examenul radiologic arată o discretă mărire a cordului. Atriul drept este uşor proeminent, ca şi marginea stîngă a cordului (arcul arterei pulmonare); apare o convexitate care traduce dilataţia poststenotică a arterei pulmonare.

Electrocardiograma evidenţiază la toţi copiii bolnavi o hipertrofie ventriculară dreaptă cu deviaţie dreaptă a axului. Dilataţia şi hipertrofia atrială se traduc prin mărirea amplitudinii undei P.

Scanned with OKEN Scanner

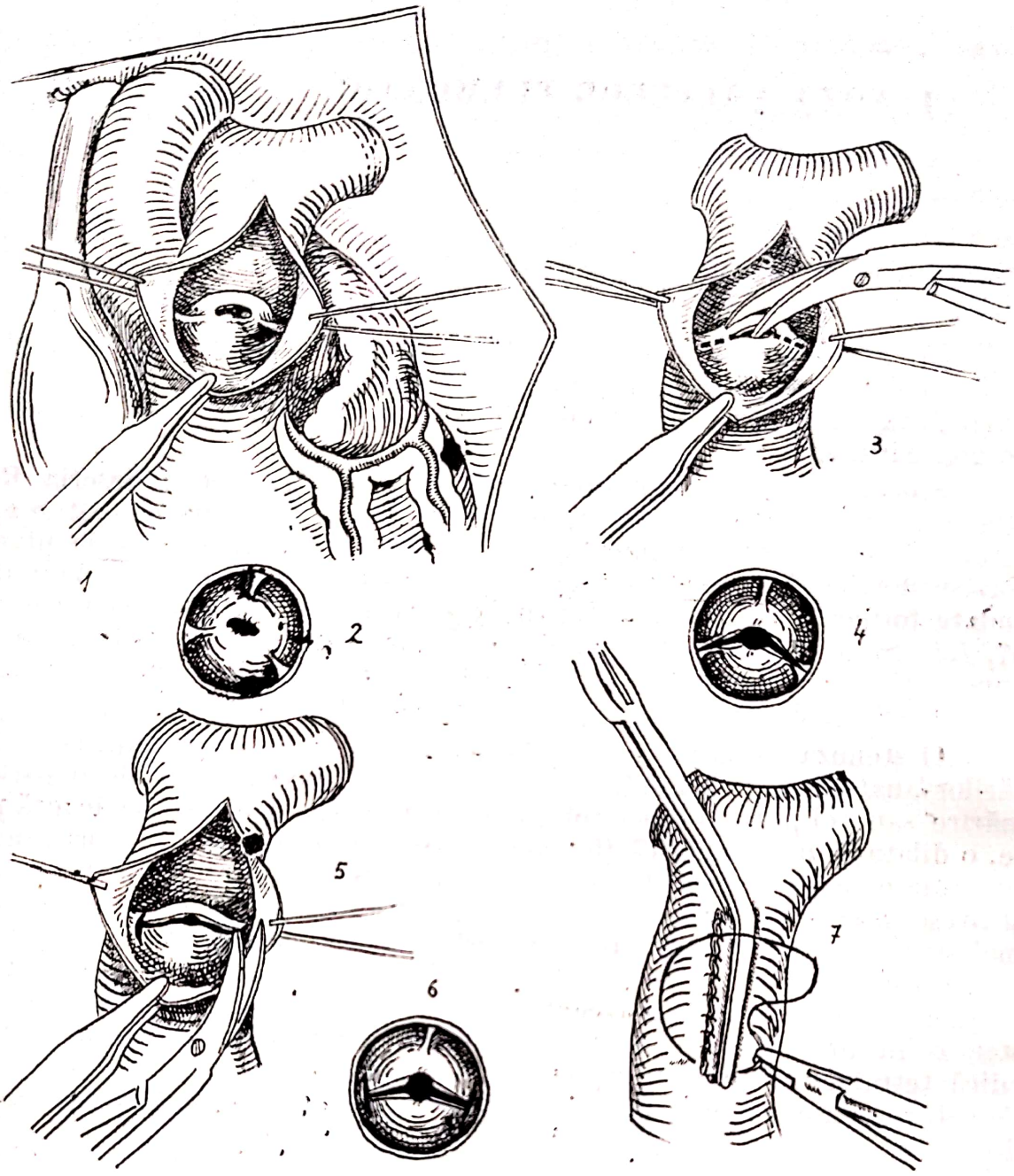

Fig. 37. — Stenoză valvulară pulmonară. *1* și *2*, Artera pulmonară deschisă și respectiv aspectul orificiului stenozat; *3*, secționarea valvelor; foarfeca pătrunde în orificiul stenozei; *4*, orificiul secționat; *5* și *6*, cele două incizii transversale în apropierea inelului valvular; *7*, surjetul pe artera pulmonară, executat deasupra pensei (după Cooley și Hallman, 1966).

trimiși de noi prezenta pulsații la nivelul jugularei, datorite contracțiilor puternice ale atriilor.

Examenul radiologic arată o discretă mărire a cordului. Atriul drept este ușor proeminent, ca și marginea stîngă a cordului (arcul arterei pulmonare); apare o convexitate care traduce dilatația poststenotică a arterei pulmonare.

Electrocardiograma evidențiază la toți copiii bolnavi o hipertrofie ventriculară dreaptă cu deviație dreaptă a axului. Dilatația și hipertrofia atrială se traduc prin mărirea amplitudinii undei P.

Scanned with OKEN Scanner

Cateterismul cardiac

A fost executat la toţi copiii, introducînd sonda printr-o venă a plicii cotului. Cateterismul cardiac este obligatoriu pentru că este singura explorare care stabileşte dacă stenoza este numai valvulară şi dacă nu mai există şi alte anomalii : defect septal interatrial sau interventricular.

În cazurile de stenoze valvulare pulmonare cercetate de noi, presiunea din ventriculul drept era egală cu cea sistemică şi la unii bolnavi chiar mai mare. Presiunea din ventriculul drept a variat, după caz, între 75 şi 120 mm Hg. La unii bolnavi, am trecut cu sonda prin orificiul pulmonar stenozat şi am găsit o presiune de 10—15 mm Hg în artera pulmonară. La retragerea sondei din artera pulmonară în ventriculul drept, curba înregistrată este tipică : foarte mică în arteră, se măreşte brusc în ventricul.

Dacă vrem să avem imaginea infundibulului arterei pulmonare şi a stenozei, injectăm pe sondă substanţa de contrast : apare imediat zona stenozată. Urmărirea în diastolă a zonei subvalvulare prezintă importanţă : dacă aceasta se dilată în timpul diastolei, nu este necesară o incizie subvalvulară. Această precizare este indispensabilă, deoarece dintre stenozele pulmonare, numai cea valvulară poate fi rezolvată fără circulaţie extracorporală. Importanţa explorărilor funcţionale iese, şi de data aceasta, în evidenţă.

Constatam, cu peste un sfert de veac în urmă (Ghiţescu, 1961) că, dacă se urmăreşte pe curbele tensionale trecerea de la presiunea joasă la cea ridicată, se poate observa fie o trecere bruscă, cum se observă în stenoza valvulară, fie o trecere lentă, caracteristică stenozei infundibulare. În tot cazul, retragerea sondei trebuie făcută încet. În ambele cazuri, sonda retrasă în infundibul (şi controlată sub ecran) indică presiuni sistolice similare celor din artera pulmonară şi presiuni diastolice asemănătoare celor din ventricul ; în acest din urmă caz se poate vorbi de o stenoză infundibulară.

Aspectul curbelor poate da, de asemenea, indicaţii asupra felului stenozei. Astfel, o curbă ventriculară dreaptă ascuţită traduce o stenoză pulmonară izolată. (Rezistenţa opusă de stenoză se exprimă în dine/secundă.)

Debitul cardiac în repaus este normal, dar în efort, fiind scăzut, provoacă dispnee.

Indicele de stenoză se stabileşte împărţind gradientul de presiune (diferenţa dintre presiunea pulmonară şi cea ventriculară) la debitul cardiac, iar suprafaţa orificiului stenozat se calculează după formula Gorlin. Calculul suprafaţei de stenoză, dacă este corect făcut, trebuie să corespundă întotdeauna constatărilor intraoperatoare.

Tehnică operatoare

La bolnavii operaţi de noi (copii între 7 şi 12 ani), s-a aplicat metoda hipotermiei, instituită de G. Litarczek. Descrierea acestei metode va fi făcută în capitolul despre defectul septal interatrial.

Scanned with OKEN Scanner

Se face toracotomie bilaterală transsternală. Se izolează pe rînd cava superioară, apoi cea inferioară şi se montează pe şnur. Se repereză apoi artera pulmonară, distingîndu-se porţiunea poststenotică. La acest nivel, peretele arterei este subţire; prin el se simte jetul de ejecţie al valvelor pulmonare sudate.

Temperatura copilului în acest moment este de 30°C. Circulaţia în venele cave poate fi oprită timp de 6 minute, fără absolut nici un pericol de leziuni cerebrale. Se opreşte succesiv circulaţia mai întîi în cava superioară, apoi în cava inferioară.

Graţie numeroaselor exerciţii efectuate pe animal, secţionarea orificiului stenozat şi aplicarea pensei pe pulmonară nu dura mai mult de două minute şi jumătate. La una din bolnave, am reuşit performanţa de a executa aceste operaţii (deschiderea arterei pulmonare, secţionarea valvelor şi apoi închiderea orificiului cu pensa în „L") într-un minut şi 40 secunde (Fig. 37, *3,4*).

La bolnavii cu stenoză infundibulară de arteră pulmonară corectarea malformaţiei nu poate fi făcută decît în condiţii de circulaţie extracorporală.

Postoperator, presiunea din ventriculul drept nu ajunge imediat la normal, din cauza hipertrofiei acestuia. Dacă a scăzut de la 100—120 mm Hg la 60—70, ne declarăm mulţumiţi. În ceea ce priveşte insuficienţa valvulară pulmonară instalată după secţionarea valvelor, ea nu are vreo importanţă specială, deoarece ventriculul drept este suficient de puternic, iar rezistenţa pulmonară mică.

Scanned with OKEN Scanner

DEFECTUL SEPTAL INTERATRIAL

Acest tip de malformaţie cardiacă congenitală se poate prezenta sub trei forme (fig. 38, *1*) :

— defect de *septum secundum,* denumit şi *ostium secundum* : este o lipsă de substanţă eliptică aflată în apropierea foramenului ovale. Ostium secundum este semnalat într-o incidenţă de 77—80 % din toate defectele septale ;

— *ostium primum* : este un defect de *septum primum,* aflat la baza septului interatrial. El se însoţeşte adeseori şi de anomalii ale valvelor mitrală şi tricuspidă ; uneori, defectul atrial se însoţeste şi de un defect interventricular, dînd naştere unei anomalii complexe : canalul atrio-ventricular comun ;

— sinusul venos : este un defect aflat în zona superioară a septului în apropierea orificiului venei cave superioare.

În acest capitol, ne vom ocupa numai de descrierea primei categorii de defecte septale interatriale, şi anume de *ostium secundum.*

Examen fizic

Copiii suportă foarte bine *ostium secundum* ; dispneea de efort apare către adolescenţă şi chiar mai tîrziu. Deşi simptomatologia este săracă, la examenul fizic se constată că inima este mărită, pulsul mai slab decît normal, iar la unii copii venele jugulare sînt proeminente şi chiar pulsatile. Ventriculul drept fiind hipertrofic, imprimă peretelui anterior al toracelui mişcări vizibile.

La ascultaţie se aude un suflu sistolic în al doilea spaţiu intercostal stîng. Suflul este discret, el nedatorîndu-se trecerii sîngelui prin *ostium secundum,* ci debitului mare de sînge ce trece prin valvele pulmonare (Cooley şi Hallman, 1966). Un suflu intens se întîlneşte la bolnavii cu defect de *septum primum* ; aceştia prezintă adeseori şi un suflu diastolic în zona tricuspidei. La unii bolnavi cu defect de *septum primum,* se mai percepe, pe lîngă suflul intens de la focarul pulmonarei, un suflu sistolic la vîrful cordului, care se propagă spre axilă : este suflul de insuficienţă mitrală. Aşadar, chiar examenul clinic ne oferă indicii asupra localizării defectului septal şi asupra anomaliilor asociate.

Caracteristic pentru defectul de *sept secundum* nu este suflul sistolic, ci dedublarea zgomotului 2 la pulmonară (Ross, 1962).

Scanned with OKEN Scanner

Examen radiologic

Volumul cordului este mărit, în raport cu mărimea șuntului arteriovenos. Hipertrofia atriului drept se observă foarte bine pe radiografiile anteroposterioare. Ventriculul drept este net mărit, apropiindu-se mult de stern, modificare vizibilă pe radiografiile de profil. Desenul vaselor pulmonare este accentuat, denotînd o creștere a debitului pulmonar, consecință a șuntului stînga-dreapta de la nivelul defectului. Arcul aortic este mic (Cooley și Hallman, 1966). Toate semnele radiologice de mai sus sînt accentuate în defectele de *septum primum*.

Electrocardiograma, la bolnavii cu defect de *septum secundum*, arată deviația axului QRS spre dreapta și hipertrofia ventriculului drept.

Cateterismul cardiac

A indicat o creștere a saturației cu oxigen a sîngelui venos din atriul drept. Am căutat să precizăm locul unde crește saturația de oxigen, ca să localizăm astfle defectul. O creștere a saturației imediat sub orificiul cavei superioare indică un sinus venos.

De asemenea, localizarea punctului pe unde se pătrunde cu sonda în atriul stîng prin *ostium secundum* constituie încă un indiciu asupra poziției defectului.

Presiunile din ventriculul drept și artera pulmonară nu sînt, de obicei, crescute. Totuși, la bolnavii adulți apare hipertensiunea pulmonară. În caz de stenoză a arterei pulmonare (asociată cu defectul septal), se produce o inversare a șuntului arteriovenos : sîngele din atriul drept trece în atriul stîng. În aceste cazuri, examenul trebuie completat prin angiocardiografie. Se poate calcula și suprafața defectului, după formula Gorlin. Această suprafață este în raport cu presiunile dintre cele două atrii și cu debitul sanguin al defectului. Aplicînd formula Gorlin, se observă un decalaj între datele de laborator și constatările intraoperatoare. Doctorul Bradu Fotiade a adus o modificare a acestei formule care a permis calcularea exactă a suprafeței defectului, fapt confirmat intraoperator.

Indicații și tehnică operatoare

Defectul de *septum secundum* se operează cînd copilul are 5—6 ani (în general, înainte de a începe școala), dar și la 10—14 ani, intervenția dă foarte bune rezultate. Diagnosticul de precizie se stabilește prin cateterism deoarece, folosind refrigerația moderată, nu avem la dispoziție pentru oprirea circulației decît 8 minute. Pentru corectarea celorlalte defecte de *septum primum* la copii, ca și pentru operarea defectului septal la bolnavii adulți care prezintă hipertensiune pulmonară, se recomandă a se recurge la circulația extracorporală. Acest grup de bolnavi nu depășește procentul de 20 % din totalul defectelor septale.

Pînă în 1961, defectele septale se operau cu refrigerație moderată, metodă foarte puțin costisitoare și foarte sigură, cu condiția să fie aplicată

Scanned with OKEN Scanner

de un specialist. Scopul refrigerației este sporirea rezistenței celulelor nervoase la lipsa de oxigen generată de întreruperea circulației cerebrale *. La temperatura de 29°—30°C, consumul de oxigen scade sub 50%. Circulația cerebrală poate fi oprită 6—8 minute, timp suficient pentru repararea unui defect de *septum secundum*. În cursul operațiilor de reparare a *ostium-ului secundum*, noi n-am depășit acest timp, grație unei planificări exacte a gesturilor întregii echipe operatoare.

Johnson (citat de Foley, 1981), în operațiile de reparare a defectelor interatriale, nu cobora temperatura sub 32,5°C, ceea ce permitea o oprire a circulației timp de 4 minute. Dacă nu putea repara complet defectul în acest timp, el restabilea circulația declampînd venele și aorta pentru 10 minute, după care oprea din nou circulația și continua repararea defectului. La 60 de cazuri operate în acest fel, Johnson nu a înregistrat mortalitate.

În Clinica de chirurgie a Spitalului Colțea (șef de clinică : academician N. Hortolomei), refrigerația a fost aplicată de doctorul G. Litarczek după metoda Zindler.

Pregătirea preoperatoare a bolnavului (Ghițescu, 1961) este precedată de efectuarea tuturor analizelor de laborator, plus testul aglutininelor la rece și proba încrucișată (cu 4—5 flacoane de sînge). Seara se dă bolnavului, după vîrstă și greutate, luminal și romergan. Dimineața, cu 2 ore înainte de narcoză, se administrează fenergan 50 mg și hidergin 0,2 mg (acesta din urmă nu se administrează la copii). Cu o oră înainte de inducerea hipotermiei, se administrează 75—100 mg dolantin. Copiilor li se dă 1 mg fenergan/kg-corp.

Pentru realizarea narcozei, se injectează intravenos 200—400 mg evipan (la adult), plus succinilcolină 1 mg/kg-corp. Se intubează. La început se administrează ciclopropan, apoi eter. Montarea termocuplurilor în esofag și rect, a electrozilor de ECG are ca scop aprecierea profunzimii narcozei, iar dacă este necesar efectuarea masajului inimii, indică eficacitatea acestuia.

În momentul în care anestezia a atins gradul III, se procedează la răcirea prin împachetare în cearceafuri cu gheață sau prin aplicarea saltelei refrigeratoare, brațele rămînînd libere. Ciclopropanul se reduce treptat, fiind înlocuit cu eter. Se administrează perfuzie cu glucoză. Dacă apar tremurături, vizibile pe ECG, se adîncește anestezia și se administrează 30—50 mg succinilcolină. În timpul răcirii se produce o acidoză metabolică. Se face o ușoară hiperventilație care să mențină pH-ul în limite normale. Din 5 în 5 minute, se măsoară tensiunea și pulsul.

Gheața se îndepărtează cînd s-a ajuns la temperatura de 34°C, deoarece aceasta continuă să scadă pînă la 30°C. În acest moment se badijonează tegumentele cu iod și se face toracotomie cu sternotomie transversală sau verticală. Cu un minut înainte de întreruperea circulației, se face 1 mg succinilcolină/kg-corp, pentru suprimarea contracțiilor diafragmului. Se izolează venele cave și se pensează. Se pensează aorta. Se injectează 0,25 mg de prostigmină. Atîta timp cît temperatura este sub 32°C, nu mai este nevoie de anestezie. Ventilația pulmonară se continuă.

---

* Descrierea amănunțită a acestei metode poate fi găsită în lucrarea mea *Probleme de chirurgie experimentală vasculară și cardiacă*, Edit. Academiei, 1961.

Scanned with OKEN Scanner

Respirația controlată se oprește după întreruperea circulației. Înainte de a se pune ultimul fir pe ostiumul interatrial, se comprimă balonul respirator, plămînul se umflă și expulzează sîngele în atriu, iar sîngele expulsează aerul afară. Aproape că nu este nevoie de introdus soluție Ringer prin orificiul interatrial. După suturarea ostiumului, se toarnă soluție Ringer în atriu. Se restabilește circulația și se închide toracele. Reîncălzirea bolnavului se realizează cu o saltea, în grosimea căreia se află tuburi prin care circulă apă caldă la 40°C. Administrarea eterului, întreruptă cînd temperatura scăzuse la 32°C, se reia din nou cînd reîncălzirea a ridicat temperatura la 32—33°C. Se începe anestezia superficială cu protoxid de azot.

Administrarea de sînge : pînă la întreruperea circulației, se administrează 500 ml la adulți, iar la copii 10 ml/kg-corp. În timpul operației, se pierd prin deschiderea cordului 200—400 ml, care se înlocuiesc după declampare. Se injectează 10 ml de clorură de calciu.

Cînd temperatura bolnavului a ajuns la 33—34°C, acesta este dus la pat, păstrîndu-i-se sonda de intubație. În acest stadiu, i se face radiografie pulmonară, pentru a se constata expansiunea plămînului. Dacă bolnavul respiră bine, este detubat și i se introduce oxigen printr-o sondă nazală.

Caracteristicile perioadei de narcoză și hipotermie pot fi rezumate astfel :

— tensiunea arterială scade la început rapid, apoi lent ; la 34°C nu se mai poate percepe ascultatoriu, totuși tensiunea este suficientă, deși pulsul periferic este absent ;

— temperatura rectală este mai ridicată în timpul perioadei de răcire și mai coborîtă în cursul încălzirii, față de cea a inimii ;

— după îndepărtarea gheții, corpul se răcește spontan, deoarece pe tegumente temperatura este de 10°C, iar termoreglarea nu mai are loc. Este important să se determine ritmul răcirii, pentru a se prevedea cu cîte grade va coborî temperatura după îndepărtarea gheții. Copiii se răcesc repede, iar după îndepărtarea gheții temperatura coboară rapid. Zindler constată că, la o viteză de răcire de 5°—8°C pe oră, gheața trebuie înlăturată, la adulți, la 34°C. La copii, viteza de răcire este de peste 8°C pe oră : gheața se va înlătura la 34,5—35°C.

În caz de fibrilație, se face masaj cardiac, defibrilare și oxigenare perfectă. Adrenalina și noradrenalina se injectează numai în caz de tonus scăzut. Cînd trebuie oprită inima, încălzirea cordului se face cu ser fiziologic cald.

În concluzie, hipotermia a rămas și astăzi o metodă de mare valoare în tratarea chirurgicală a bolilor cardiace care nu necesită o oprire a circulației mai mult de 8 minute. Pentru intervențiile la copiii mici sub 2 ani, este metoda de elecție. Inconvenientul metodei este numai de ordin organizatoric, în sensul că prelungește mult durata operației prin răcirea și încălzirea bolnavului.

Dacă ne gîndim că 80—90 % din stenozele arterei pulmonare sînt valvulare, că 80 % din defectele septale sînt de *ostium secundum* și că ambele aceste afecțiuni se pot remedia chirurgical folosind refrigerația, ne dăm seama ce număr important de afecțiuni cardiace congenitale

Scanned with OKEN Scanner

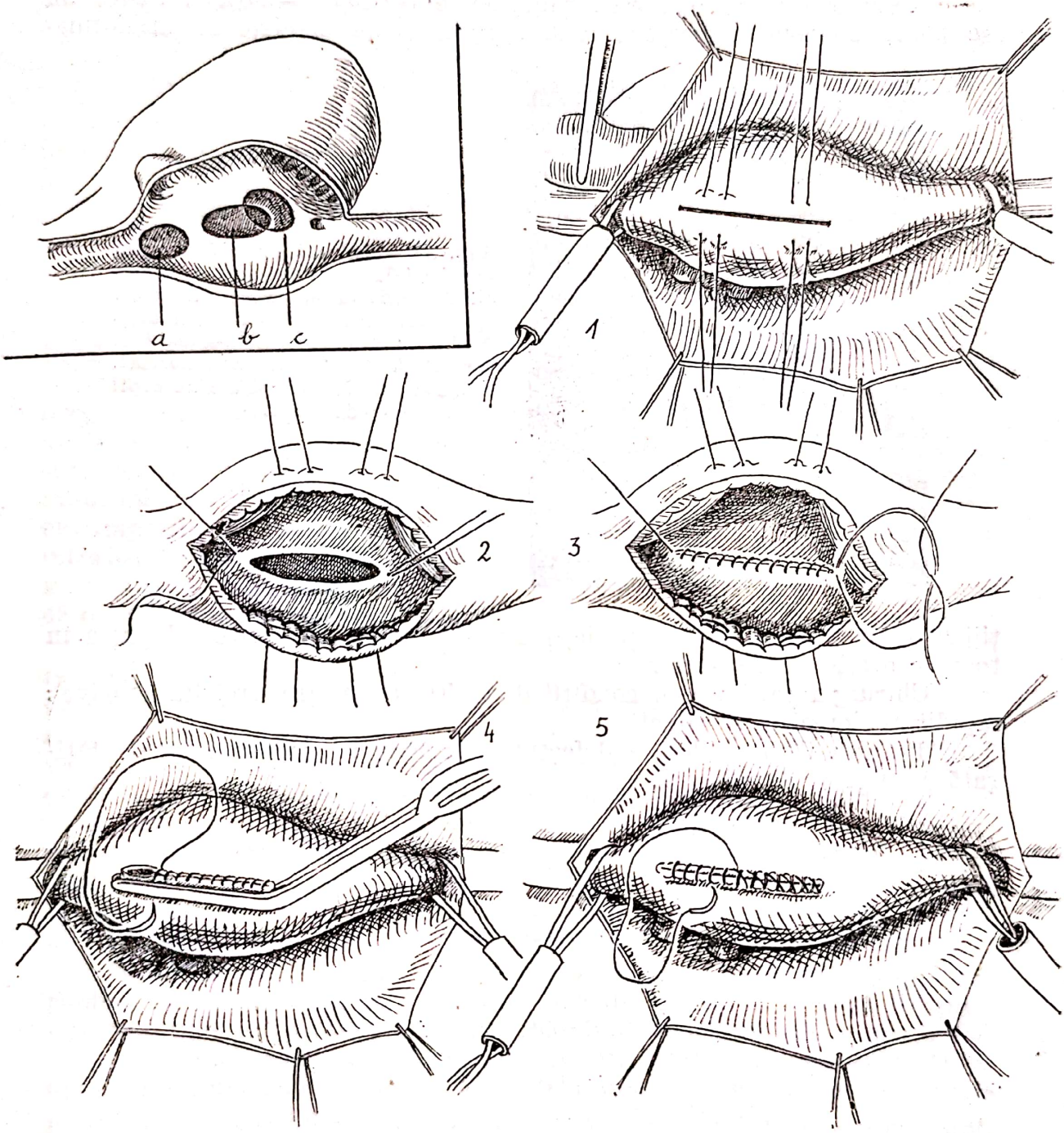

Fig. 38. — Defecte ale septului interatrial ; *a*, sinus venos ; *b*, *ostium secundum* ; *c*, *ostium primum* (în cartuș). Etapele de corectare a defectului de *septum secundum* : *1*, întreruperea circulației în atriul drept (șnururi pe ambele cave, pense pe aortă și pe pulmonară) și așezarea firelor de reper. Incizia atriului drept. *2*, Marginile defectului septal interatrial sînt trase în sus cu ajutorul firelor. Firele laterale deschid atriul. *3*, După reperarea defectului septal, marginile atriului sînt trase în sus. *4*, Se aplică pensa în „L" pe atriu și se efectuează primul surjet. *5*, Se desfac șnururile, pensa de pe aortă este scoasă. Se efectuează al doilea surjet pe atriu, după ce s-a scos pensa (după Cooley și Hallman, 1966).

Scanned with OKEN Scanner

se pot rezolva fără pompă cardiacă. (Amintim și canalul arterial și coarctația de aortă, care însă se operează la normotermie.)

Laboratorul de explorări funcționale cardiace — fără de care nu se poate concepe elaborarea unui diagnostic de precizie al malforma-

Fig. 39. — Bolnavă operată în urmă cu 24 ani (la vîrsta de 9 ani), în condiții de refrigerație, pentru un defect septal interatrial (ostium secundum). Nici o suferință cardiacă n-a mai fost semnalată de atunci. Cord normal. Bolnava s-a căsătorit și are un copil de 8 ani.

țiilor congenitale de orice tip ale inimii — ar trebui să existe cel puțin în toate centrele universitare.

Chirurgia cardiacă în condiții de refrigerație are trei imperative: rapiditate, precizie și talent.

Tehnica de închidere a defectului de *ostium secundum* este înfățișată în figura 38, *4* și *5*.

LIGATURA INTRAPERICARDICĂ A VASELOR PULMONARE

Prin anii 1948—1958, în toate ţările, majoritatea chirurgilor cardiovasculari începuseră să lucreze întîi pe plămîn, ca să se familiarizeze cu toracotomiile. Noi operam sîmbetele şi duminicile la Sanatoriul Valea Iaşului din Curtea de Argeş, împreună cu doctorii Ivancenco, Stănescu şi Nanu. Am operat copii tuberculoşi care necesitau pneumonectomii drepte sau stîngi : lobectomii superioare drepte, medii, bilobectomii medie şi inferioară, lobectomie inferioară dreaptă, lobectomii superioară şi respectiv inferioară stîngă. Doctorul Ivancenco, ştiind că lucrez pe cord, mi-a solicitat ajutorul pentru pneumonectomii la care hilul pulmonar era imposibil de disecat extrapericardic şi unde era indicată ligaturarea intrapericardică a vaselor pulmonare. (Nu pot să nu subliniez — chiar în treacăt — importanţa îngrijirilor postoperatoare la copil, în primele 48 ore ; după acest interval, recuperarea se face cu o rapiditate uimitoare.)

Prima ligatură intrapericardică de arteră pulmonară am realizat-o în condiţii de urgenţă la Spitalul Colţea, în 1953. Era vorba de o bolnavă internată pentru o hemoptizie cataclismică. Era palidă şi avea tensiunea arterială maximă 60 mm Hg. Sîngele ţîşnea odată cu tusea cu asemenea violenţă, încît peretele din dreptul patului era stropit de sînge. Este dusă la sala de operaţie, se descoperă două vene pentru transfuzie, se intubează de urgenţă. Facem toracotomie dreaptă. Sîngerarea la perete era minimă. Deschidem repede pericardul, înaintea frenicului, izolăm ramura dreaptă a arterei pulmonare şi o legăm. Abia acum sîngele introdus pe ambele vene (1 000 ml) reuşeşte să ridice tensiunea arterială maximă la 70, apoi la 80 mm Hg. Evoluţia postoperatoare a fost fără incidente.

Bolnava era o veche tuberculoasă şi fusese internată în repetate rînduri în diverse sanatorii. După o lună de zile de la această ligatură, i se face pneumonectomie dreaptă. Plămînul se transformase într-o formaţie scleroasă plină cu puroi, cu cavităţi şi bronhii îngroşate. După operaţie, rămîne cu o supuraţie la peretele toracic, care a necesitat rezecţia anterioară a coastelor. Practic, hemitoracele drept a fost desfiinţat. Numai astfel s-a putut înlătura supuraţia. După trei luni de spitalizare, bolnava pleacă acasă cu un singur plămîn. Ne întrebam dacă va supravieţui. Am revăzut-o după 11 ani, în 1964, la actualul Spital clinic Griviţa. Peretele toracic anterior drept lipsea complet. La examenul radioscopic, plămînul stîng apărea fără leziuni. În timpul tusei, mediastinul se deplasa spre dreapta. Bolnava ducea o viaţă fără eforturi fizice mari. Învăţase să facă flori artificiale şi astfel îşi cîştiga modest existenţa, între-

ţinîndu-l şi pe soţ care suferea de demenţă şi era inapt de muncă. Bolnava revenise la mine spre a solicita un certificat medical pentru a fi scutită de impozit pe modesta ei profesiune.

Pneumonectomie dreaptă cu ligatura intrapericardică a arterei pulmonare drepte

Bolnava S. N., 44 ani, se internează în Clinica de Chirurgie a Spitalului clinic Colţea în iulie 1959. Bolnava mai fusese internată în acelaşi serviciu pentru o pungă reziduală după o pleurezie purulentă. Cu ocazia primei internări, i se făcuse o toracoplastie anterioară, rezecîndu-se anterior coastele 5—8. La nivelul inciziei, rămăseseră două fistule care nu s-au închis. Pleurezia purulentă fusese provocată de o bronhectazie care fistulizase în pleură.

Operaţia a avut loc chiar în luna în care s-a internat. Fistulele se aflau în dreptul coastei a 7-a. Peste ele se cos cîmpuri de izolare. Se pune al doilea rînd de cîmpuri şi se face toracotomie submamelonară dreaptă. Peretele toracic era transformat într-o adevărată platoşă scleroasă. Se rezecă coastele 2—4 în întregime, apoi ce mai rămîne posterior din coastele 5—8, aşa încît peretele anterior al toracelui este desfiinţat. Grosimea pleurei parietale depăşeşte 1 cm; porţiunea ei anterioară se rezecă. Plămînul abia se mai distinge în această zonă fibroasă; dimensiunea sa nu este mai mare decît cea a unui pumn. Este aşezat de-a lungul pericardului de care aderă. Învelişul fibros care îl acoperă se întinde în sus pînă la domul pleural, iar în jos pînă la diafragm. Se rezecă şi cartilajele costale, se leagă artera mamară internă şi se rezecă un mic segment de-a lungul marginii drepte a sternului.

Descoperim pericardul trecînd printr-o zonă de ţesut fibros. Este interesant că, sub această coajă fibroasă, pericardul propriu-zis apare destul de suplu, degajîndu-se cu uşurinţă. Am continuat disecţia în afară, încercînd să izolăm pediculul pulmonar. Această manevră nu a fost posibilă: ligatura extrapericardică a pediculului pulmonar nu s-a putut face. Deschidem pericardul şi secţionăm frenicul drept, el fiind înglobat în coaja de aderenţe care îl făcea nefuncţional. Incizia pericardului se execută deasupra aortei, unde fundul de sac este mai mare decît deasupra venei cave. Reperăm spaţiul dintre cavă şi aortă; aici se găseşte ramura dreaptă a arterei pulmonare pe care o legăm.

Toate aceste disecţii pulmonare au dus la pierderi apreciabile de sînge, astfel încît operaţia a fost oprită odată 15 minute şi a doua oară 25 minute, deoarece tensiunea arterială maximă coborîse la 60 mm Hg. Mărindu-se debitul transfuziei şi al administraţiei de subtozan (soluţie de glucoză), tensiunea s-a ridicat. Tot intrapericardic reuşim să legăm şi vena pulmonară superioară; cea inferioară se leagă extrapericardic.

După ligatura vaselor mari, se începe degajarea posterioară a plămînului. Aici aderenţele erau atît de groase, încît desfacerea lor s-a făcut nu numai cu foarfeca, dar şi cu bisturiul. Din fericire, spre esofag, aderenţele erau mai laxe. Se începe decolarea sus la nivelul domului: aici gă-

Scanned with OKEN Scanner

sim o coardă fibroasă lată de 3 cm care era vascularizată la periferie. Această lamă fibroasă era ceea ce mai rămăsese din lobul pulmonar superior. Degajarea se face cu mare atenţie pentru a nu leza vasele subclaviculare.

S-a efectuat pneumonectomia cu sutura bronhiilor. Peretele anterior toracic s-a refăcut cu lambou musculocutanat. Se lasă un tub de dren. Postoperator se administrează 3 litri de sînge. Încă din a doua zi, tensiunea s-a ridicat treptat. Bolnava a părăsit spitalul după o lună. Revăzută după 8 ani, are o stare generală bună şi se poate ocupa cu munci uşoare în gospodărie.

În concluzie, ligaturarea intrapericardică a arterelor pulmonare reprezintă o operaţie de necesitate la care se recurge cînd abordarea pedicului pulmonar este imposibilă.

Scanned with OKEN Scanner

SCHWANOMUL LATEROAORTIC INTRATORACIC

Ilustrarea se face tot prin descrierea unui caz clinic. Bolnava S.A., 19 ani, studentă, se internează în Clinica de Chirurgie cardiovasculară a Spitalului clinic Fundeni în februarie 1963, pentru dureri latero-toracice stîngi. Din istoric reiese că bolnava face crize de hipertensiune, iar în 1961, o pneumonie virotică. Cu această ocazie, la examenul radioscopic se descoperă o formaţie paravertebrală stîngă. După un an, apar dureri pe coloana vertebrală toracică, cu iradieri intercostale stîngi şi în flancul stîng. Se internează într-un serviciu de radiologie la Iaşi, unde i se pune diagnosticul de abces rece şi este trimisă la Spitalul de Ftiziologie. Aici se infirmă diagnosticul de tbc osos şi este transferată la Bucureşti, la Spitalul Griviţa. De aici este trimisă la Spitalul Fundeni, Clinica de Chirurgie cardiovasculară, cu diagnosticul de anevrism aortic sau tumoră lateroaortică.

Analizele de rutină nu arată nimic deosebit. Pe ECG se observă un cord verticalizat. Axul QRS la + 70°.

La ascultaţie : discret suflu protodiastolic, necaracteristic, în spaţiul 4 intercostal. Dedublarea zgomotului 2 în focarul pulmonarei.

Examenul radiologic evidenţiază o formaţie slab opacă, omogenă, cu contur perfect regulat, semicirculară, situată paravertebral stîng, în şanţul costovertebral. Se proiectează în dreptul arcurilor vertebrale 8—10 stîngi. Pulsaţiile cordului, aortei sau mişcările respiratoare nu îi modifică aspectul. Pentru a exclude posibilitatea unui rinichi situat intratoracic, s-a făcut urografie care n-a semnalat nimic anormal în sfera renală. Pe radiografia toracică de faţă, se observă vîrful cordului cu dublu contur (fig. 40, *a*).

Protocol operator. Toracotomie în spaţiul 5 intercostal stîng. Tumora era acoperită parţial de aortă ; aceasta se izolează, se montează pe şnur şi se trage înăuntru, apoi se extirpă tumora, avînd grijă să nu lezăm vasele intercostale (fig. 40, *b*, *c*).

Examenul anatomopatologic arată că este vorba de un schwanom.

Cazul prezentat mai sus este interesant pentru problemele de diagnostic pe care le-a ridicat. Într-adevăr, după patru internări în patru spitale diferite, printre care Clinica de Chirurgie cardiovasculară, diagnosticul a putut fi elucidat doar prin operaţie.

Scanned with OKEN Scanner

a

c

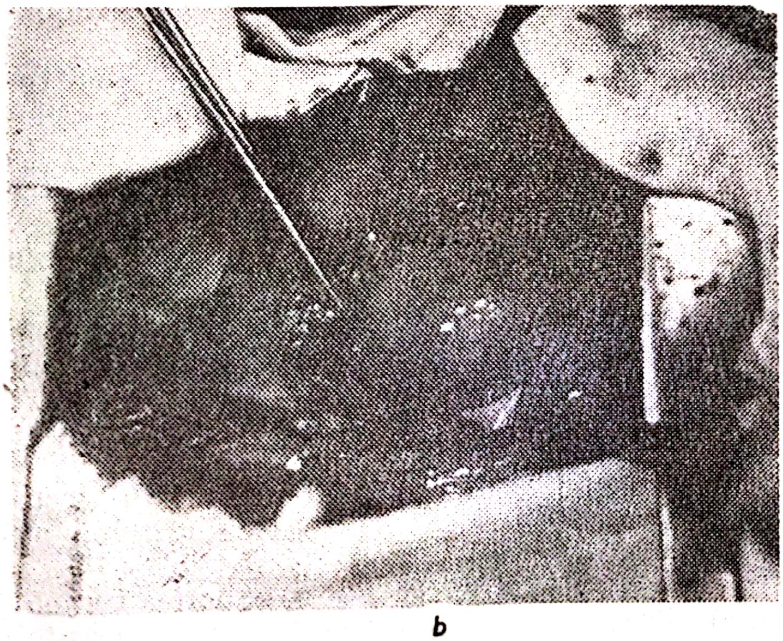

b

Fig. 40. — Schwanom lateroaortic și laterovertebral. *a*, Pe radiografia de față se disting două umbre la nivelul vîrfului cordului; *b*, fotografie intraoperatoare: se vede tumora și aorta trasă înăuntru pe șnur; *c*, tumora extirpată.

Scanned with OKEN Scanner

PERICARDITA CONSTRICTIVĂ

Descrierea acestei entităţi morbide rezolvabile pe cale chirurgicală a avut ca scop să atragă atenţia asupra riscurilor pe care o asemenea abordare le ridică privind lezarea intraoperatoare a ventriculului stîng, a vaselor coronare, a atriilor sau a venelor cave. Evitarea unor asemenea grave accidente presupune cunoştinţe precise de anatomie şi de chirurgie cardiovasculară.

Descrierea clinică a bolii a fost făcută în mod magistral de regretatul meu coleg, doctorul T. Teodoreanu, în cartea sa *Pericardita constrictivă* (1960).

Toate pericarditele operate de noi au avut o etiologie tuberculoasă.

Observaţie clinică. Bolnava C. P., 32 ani, muncitoare la construcţii hidrotehnice, se internează în iunie 1962 la Clinica de Boli cardiovasculare a Spitalului Fundeni. Motivele internării sînt oboseala extremă (dispnee de efort), dureri precordiale şi mărirea de volum a abdomenului.

Istoric: cu 10 ani în urmă, după o sarcină, observă mărirea progresivă de volum a abdomenului şi apariţia unor edeme generalizate. Se face paracenteză şi se scoate un lichid serocitrin. Este tratată cu hidrazidă şi PAS, dar lichidul se reface. După un an de tratament, se simte mai bine, ascita dispare treptat. După 6 ani de la acest episod, apar dureri precordiale, dispnee de efort şi abdomenul începe să se mărească de volum. Bolnava oboseşte la cel mai mic efort. Prezintă edeme ale membrelor inferioare, ascită şi lichid la ambele baze pulmonare.

La examenul fizic se constată zgomotele cardiace asurzite, suflu sistolic în spaţiile 3 şi 4 intercostale stîngi, ficatul mărit de volum (depăşeşte rebordul costal cu patru laturi de deget).

Dintre examenele de laborator, proteinograma arată: proteine totale 5,9 g%, albumine 3,8 g%, globuline 2,8 g%, raportul albumine/globuline 1,8, iar electroforeza: albumine 47,8 g%, globuline: α_1 7,4 g%; α_2 10,4 g %; β 13,5 g %; γ 20,8 g %. Probele de disproteinemie sînt pozitive. Hemograma: hematii 4 milioane/mm^3, leucocite 3400/mm^3. VSH 18/43 mm. Probe de coagulare normale, glicemie 0,90 g %, uree sanguină 0,24 mg %.

Electrocardiograma evidenţiază un ritm sinusal normal, cord verticalizat. Ax QRS + 70°. Tulburări accentuate de repolarizare de tip ischemic subepicardic. Pe fonocardiogramă se înregistrează zgomote asurzite, suflu holosistolic de gradul II în spaţiul 3 intercostal; suflu de insuficienţă sigmoidiană şi clacment protodiastolic.

Radiografia şi kimografia indică absenţa pulsaţiilor la nivelul arcurilor ventriculare şi depozite masive calcare (fig. 41). Sfigmograma nu prezintă modificări în condiţii de repaus.

Protocol operator (6 iulie 1962). Se începe prin a se practica toracotomie în spaţiul 5 intercostal stîng, fără rezecţie de coastă. Pericardul

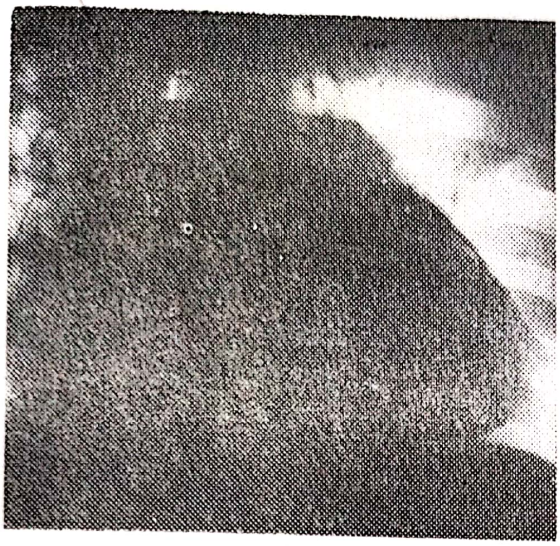

a

b

c

Fig. 41. — Pericardită calcară. *a*, Imaine de față ; *b*, imagine de profil ; *c*, Bolnavă la 24 ani după pericardectomie cu toracotomie.

apare ca o coajă groasă de calcar, de consistență pietroasă. Se repereză frenicul și se izolează, începînd de la vasele mari pînă la diafragm. Disecția îl alungește, încît el poate fi ușor îndepărtat folosind un șnur trecut pe dedesubt. Se extirpă grăsimea peripericardică, legîndu-se o serie de vase mai numeroase în apropiere și sub stern. Se recomandă mare atenție la manipularea vaselor învelite în grăsime, căci ele se pot retracta și pot provoca hematoame mediastinale. In toată coaja calcară pericardică, am găsit o zonă de cîțiva centimetri, ușor depresibilă, aflată înaintea hilului pulmonar stîng ; la acest nivel am incizat. Am găsit apoi un șanț de cîțiva milimetri, aflat pe ventriculul stîng, pe care l-am unit cu unul aflat înapoia frenicului. Tot timpul s-a lucrat numai cu cleștele de os Liston. Placa calcară avea o grosime de 10 mm. S-a reușit eliberarea ambilor ventriculi. Pe cel stîng au rămas două mici plăci cu un diametru de 1 cm, imposibil de desfăcut fără pericol de a perfora ventriculul. La 40 de ani de la operație, bolnava se simte perfect (fig. 41, *c*).

În ceea ce privește investigațiile hemodinamice din pericardita constrictivă, ele sînt expuse foarte bine în cartea lui Teodoreanu (1960).

Scanned with OKEN Scanner

Acestea sînt : timpul de circulaţie, presiunea venoasă, determinarea presiunilor din inima dreaptă, artera pulmonară şi capilarul pulmonar.

Caracteristică pericarditei constrictive este creşterea presiunii venoase care determină edemele, ascita şi hematomegalia. Conklin şi Giannelli au făcut observaţii foarte precise, graţie cateterismului cardiac. Şi noi am executat cateterismul în pericardita constrictivă, dar nu în cazul clinic descris mai sus, unde datele clinice, radiologice şi electrocardiografice nu lăsau nici un dubiu asupra diagnosticului şi indicaţiei operatoare. În pericardita constrictivă, cordul nu se poate umple, dar nici nu se poate

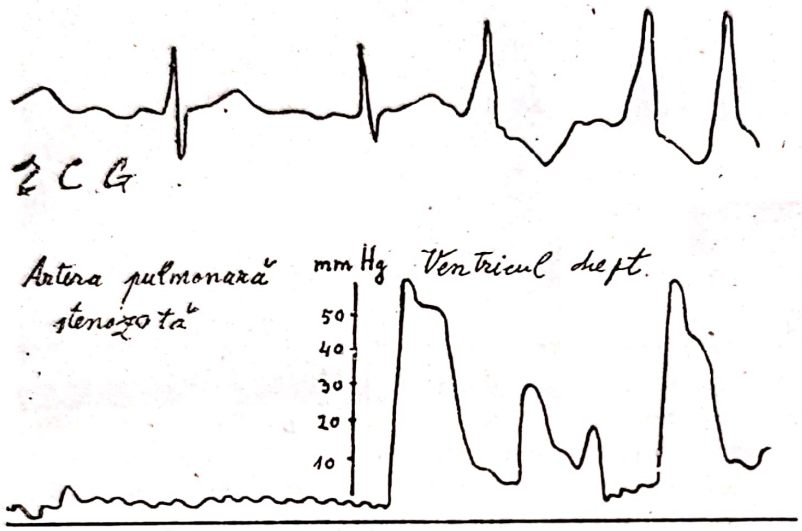

Fig. 42. — Datele cateterismului cardiac în stenoza arterei pulmonare (după Cunescu, 1972).

goli de sînge. Carapacea fibroasă sau calcară constituie obstacolul de neînvins în calea desfăşurării acestor două fenomene fundamentale. Ca urmare, înregistrarea presiunilor intracavitare arată o creştere diastolică marcată atît în ventriculul drept, cît şi în cel stîng.

La sfîrşitul diastolei, presiunea este ridicată în ambele ventricule, ajungînd la o cifră mai mare decît 1/3 din presiunea sistolică. Presiunea ventriculară stîngă scade în timpul inspiraţiei. Aceasta se traduce şi la nivelul pulsului. După operaţie, presiunile din cele două ventricule revin la normal (presiunea diastolică este zero în ambele ventricule, iar cea sistolică este de 25 mm Hg în ventriculul drept şi de 120—130 mm Hg în ventriculul stîng.

Diagnosticul de pericardită constrictivă este adeseori foarte delicat.

Cateterismul cardiac este important atît pentru diagnostic, cît şi pentru stabilirea indicaţiei operatoare. Şcoala românească de cardiologie a adus contribuţii importante în studiul pericarditei constrictive. Profesorul Bazil Theodorescu, în tratatul de Cardiologie, întrece în claritatea şi bogăţia informaţiilor cu care descrie pericardita constrictivă orice alt tratat din literatura străină de specialitate. El scoate în evidenţă importanţa determinării presiunii capilare pulmonare : creşterea acesteia trădează o insuficienţă ventriculară stîngă, informaţie esenţială pentru tratament.

Scanned with OKEN Scanner

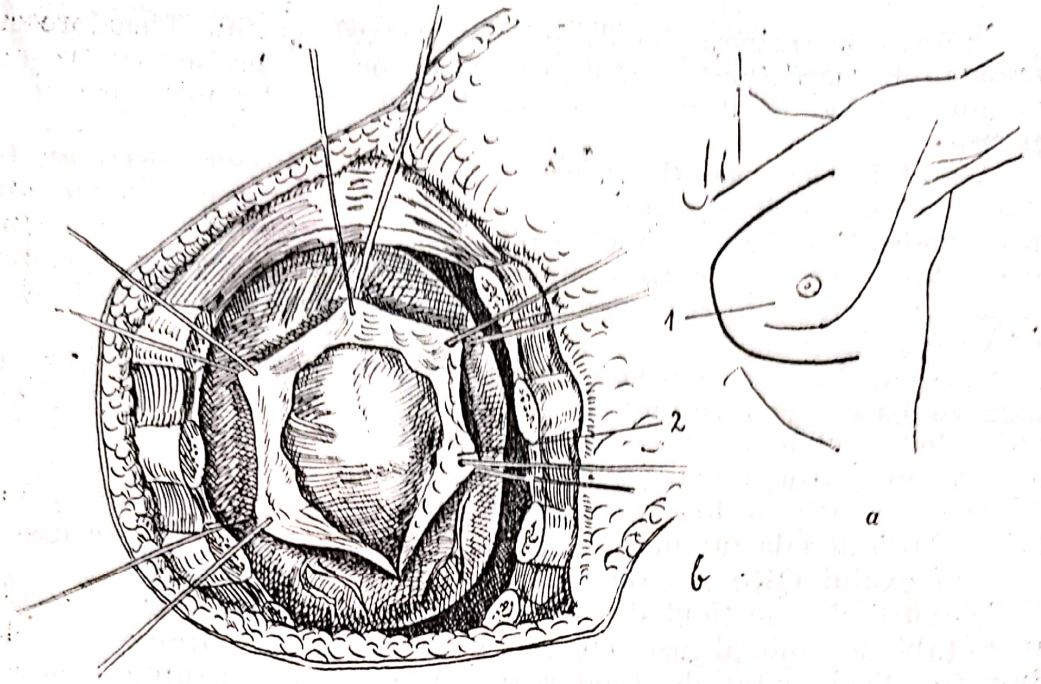



c

Fig. 43. — Pericardectomie (fără toracotomie). *a*, Crearea lamboului musculocutanat (*1*); *b*, rezecția cartilajelor costale și apoi a pericardului fără toracotomie (*2*); *c*, Bolnavul la 20 ani de la operație.

Astăzi se studiază și presiunile din atriul și ventriculul stîng, folosindu-se o sondă subțire care perforează septul interatrial. Ea trece din cordul drept în cel stîng. Cunoașterea preoperatoare a curbelor permite compararea cu cele înregistrate intraoperator.

De asemenea este important să se calculeze debitul cardiac sistolic și nu cel pe minut. Debitul sistolic este totdeauna scăzut în pericardita constrictivă, în timp ce cel pe minut poate fi normal din cauza unei tahicardii compensatoare.

În concluzie, putem afirma că, prin cateterismul cardiac, obținem date asupra locului și gradului de constricție miocardică, în special prin curbele diastolice ventriculare. În același timp, însă, obținem informații importante asupra stării miocardului, prin curbele capilare pulmonare și cele ale cavităților stîngi.

În ceea ce privește controlul electrocardiografic, Theodorescu și Seropian subliniază rolul acestuia ca un mijloc mai prețios pentru explicarea anomaliilor, decît însuși controlul anatomic, fie intraoperator, fie necropsic.

Aspectele electrocardiografice întîlnite la bolnavii noștri au fost: fibrilația atrială, în 30 % din cazuri (ea a rămas și după pericardectomie); lărgirea undei P atriale, în unele cazuri, cu aspect bifid (semn de încărcare atrială); scăderea voltajului undelor ventriculare; devierea spre dreapta a axului QRS; ușoară denivelare a segmentului ST; turtirea sau inversarea undei T.

Subdenivelările accentuate ale segmentului ST traduc leziuni miocardice serioase, ceea ce indică dificultăți operatoare (Theodorescu și Mihail, 1960). Subdenivelarea segmentului ST cu inversarea undei T pot apărea intraoperator, provocate de manevrele chirurgicale.

Dacă operația a fost bine executată, electrocardiograma se modifică. Fibrilația atrială rămîne neschimbată, ca și unda P. Crește însă voltajul complexului QRS, iar deviația spre dreapta diminuează.

Pe scurt, diagnosticul de pericardită cronică constrictivă este sugerat de tabloul clinic al insuficienței cardiace din care lipsesc semnele de cardiopatie. Beck (citat de Teodoreanu, 1960) insistă asupra triadei caracteristice: presiune venoasă crescută, ascită, inimă liniștită.

Diagnosticul diferențial se face, la copil și adolescent, cu pericardita tuberculoasă cronică și, la adult, cu ciroza hepatică hipertrofică ascitogenă sau cu bolile cardiovasculare însoțite de insuficiență cardiacă: stenoza mitrală, stenoza tricuspidiană. Nici una din afecțiunle mai susamintite nu prezintă triada simptomatică sugerată de Beck.

Prognosticul pericarditei constrictive se poate aprecia după promptitudinea cu care se face intervenția chirurgicală, iar riscurile sînt legate de abilitatea chirurgului care operează (Theodorescu și Mihail, 1960). Reținem această importantă observație privitoare la „abilitatea chirurgului", care este puțin menționată sau chiar ignorată în tratatele de tehnici chirurgicale ce se întind pe mii de pagini. Este adevărat că nu se poate defini exact ceea ce înseamnă abilitate și talent. Și totuși, un chirurg talentat alege cea mai bună cale de atac și reușește să execute operația cu maximum de delicatețe.

Alegerea momentului operator, ca și pregătirea preoperatoare a bolnavului sînt bine fixate, puse la punct. Astfel, pregătirea preoperatoare a constat în repaus la pat timp de 2—3 săptămîni, cu administrarea concomitentă a unui regim hipoclorurat, bogat în albumine, iar ca medicamente — diuretice.

Hidrotoraxul a fost evacuat complet preoperator pentru a permite expansiunea plămînului. Lichidul de ascită a fost scos doar parțial, pentru a împiedica pierderea excesivă a albuminelor.

Anestezia folosită a fost cea în circuit închis (prin intubație), în afară de un singur caz, cel mai grav, la care am folosit anestezia locală.

Căi de abordare chirurgicală

Căile de abord folosite de noi au fost:

— calea extrapleurală cu rezecția cartilajelor 3—6 și a unui segment din marginea sternală stîngă (procedeul Brauer) despre care Courbier

Scanned with OKEN Scanner

(1972) afirmă că nu are decît un interes istoric. Reputaţia de benignitate operatoare nu mai are valabilitate ; ameliorarea foarte slabă care se obţine a făcut ca procedeul să fie părăsit de majoritatea autorilor ;

— toracotomia stîngă cu sau fără rezecţia coastei a 5-a şi cu rezecţia parţială a sternului ;

— toracotomia stîngă cu secţionarea transversală a sternului, cu ligaturarea vaselor mamare interne de ambele părţi, fără a se deschide pleura de partea dreaptă.

Cazul pe care îl vom descrie mai jos (reluat din cartea mea *Chirurgul*, 1978) contrazice părerea lui Blondeau despre procedeul Brauer. Am adus în mod special în actualitate această operaţie — pe care tratatele moderne de chirurgie au eliminat-o pe nedrept din arsenalul terapeutic chirurgical — pentru că o consider foarte eficientă.

Bolnavul P.I., 61 ani, inginer, se internează în Clinica de Chirurgie cardiovasculară a Spitalului Fundeni în mai 1962. Din istoricul bolii, reiese că, în urmă cu 25 de ani, cu ocazia unui consult, i se descoperă tulburări de ritm cardiac. Opt ani mai tîrziu, toamna, bolnavul acuză o senzaţie de răceală în laba piciorului drept, pe care medicii, consultaţi la acea epocă, o pun pe seama unei proaste circulaţii a sîngelui la extremităţi. După încă trei ani, ridicînd o greutate de la subsol la etajul I, pacientul observă imediat că vena jugulară devine turgescentă ; concomitent se instalează o stare proastă, cu ameţeli. Medicii de la policlinica din Constanţa, consultaţi pentru aceste simptome, nu s-au alarmat. Această stare proastă s-a menţinut timp de 7—8 zile, cu stare de oboseală, depresie psihică şi greutate în respiraţie. Nu i s-a prescris nici un tratament, în afară de odihnă.

Din proprie iniţiativă, bolnavul se deplasează de la Constanţa la Bucureşti, pentru un consult de specialitate. După mai multe zile de investigaţii şi electrocardiograme, pacientului i se comunică că are un ritm neregulat şi că aerul de mare nu-i face bine. I se recomandă încă un consult de cardiologie, după care i se pune diagnosticul de angină pectorală. După doi ani de la aceste evenimente, pacientul se transferă cu serviciul în Bucureşti. Starea generală neameliorată îl obligă să mai solicite o serie de consulturi de specialitate. Este diagnosticat cu „tulburări coronariene, ritm în trei timpi, cu extrasistole". I se prescrie un tratament care îi ameliorează întrucîtva starea.

După alţi doi ani, este consultat la Spitalul Colţea. Pe baza radiografiilor şi a examenului clinic i se precizează diagnosticul de pericardită calcificată. Au fost deci necesari 10 ani pentru ca diagnosticul real să fie, în final, elucidat.

Bolnavul şi-a continuat activitatea pînă la 60 de ani (adică încă 7 ani după ce aflase că are pericardită constrictivă). Timp de doi ani a urmat un tratament cu serii de cîte 10 injecţii de corfilin la fiecare 2 luni. Se simţea bine. După un an, în 1961, deşi starea generală era bună, bolnavul acuză edeme ale membrelor inferioare. Se internează în spital, de unde iese cu diagnosticul : pericardită calcificată, insuficienţă cardiacă cronică şi insuficienţă respiratorie.

În martie 1962, radioscopia, făcută cu ocazia controlului cardiologic, consemnează : cord de mărime normală sau uşor mărit, calcificări pericardice care, în OAS (poziţie oblică anterioară stîngă), înconjoară cordul ca un cerc neîntrerupt. Circulaţia pulmonară apare accentuată. Deşi indi-

Scanned with OKEN Scanner

cația operatoare exista, medicii contraindică intervenția chirurgicală din cauza vîrstei (61 ani) și a ficatului ușor mărit.

În mai 1962, se internează în Serviciul de Chirurgie cardiovasculară a Spitalului Fundeni. Bolnavul era dispneic și obosea foarte ușor : nu putea merge mai mult de 10—20 metri. Membrele inferioare erau edematiate. Pe fața dorsală a piciorului, edemul îmbrăca forma unor pernițe, cu pielea subțiată. Avea fibrilație atrială. Electrocardiograma era tipică pentru pericardită constrictivă, așa cum a fost descrisă la începutul acestui capitol.

Starea bolnavului era gravă. Anestezistul mi-a comunicat că nu rezistă la anestezie generală cu intubație. Pacientul, decis să suporte orice risc operator, a acceptat să-l operez cu anestezie locală.

La 25 mai 1962, am executat operația (fig 43 *a*, *b*). Marginea dreaptă a inciziei se afla pe linia mediosternală, iar incizițile laterale în spațiile intercostale stîngi 2 și 6. Pielea și mușchii au fost secționați creîndu-se un lambou musculocutanat care a fost înclinat spre stînga, punîndu-se în evidență planul sternocostal. Folosind infiltrația cu novocaină, am decolat cartilajele și 3 cm din coastele 3—6. Am rezecat cartilajele, după ce am legat și secționat vasele mamare în spațiile intercostale 2 și 6. Capetele coastelor au fost rezecate împreună cu periostul pentru a împiedica refacerea osului. Apoi, cu cea mai mare delicatețe, se decolează sacul pleural stîng. Se infiltrează pleura cu novocaină, folosind un ac foarte fin, și se decolează pleura milimetru cu milimetru. Deschiderea pleurei la acest bolnav grav, neintubat, ar fi constituit o complicație serioasă. Se rezecă 1—2 cm și din marginea stîngă a sternului ; și aici se decolează sacul pleural drept, care proemină mai puțin decît cel stîng. În plagă, apare pericardul calcificat, străbătut de sus în jos și spre stînga de nervul frenic, însoțit de vase mici, totul înglobat într-un manșon grăsos. Se izolează frenicul și se trage cu un șnur spre marginea stîngă a cordului. Ambele foițe pericardice (parietală și viscerală) erau sudate și aveau împreună o grosime de 1 cm. Se deschide pericardul către vîrful cordului și se descoperă în întregime ventriculul stîng și cel drept. Mușchiul inimii, scăpat de carcasa calcară, proemină în plagă și se contractă puternic. Se face hemostază perfectă și se închide lamboul musculocutanat, fără drenaj.

Evoluția postoperatoare a avut loc fără incidente. După 24 ore, edemele membrelor inferioare se reduc, jugularele nu mai pulsează, dispneea dispare. La 48 ore după operație, bolnavul coboară din pat, iar după 14 zile părăsește spitalul vindecat. Nu au fost necesare diuretice. Cordul, eliberat, s-a dovedit suficient de puternic pentru ca să ducă la dispariția completă a edemelor, în decurs de 5 zile.

Am revăzut acest bolnav după mai mulți ani. Se comporta absolut normal, putea merge fără să obosească 1—2 km, ca un om sănătos la vîrsta respectivă. La 74 ani (adică la 12 ani de la pericardectomie) a fost operat pentru stenoză pilorică. Operația a decurs fără incidente. Am mai văzut bolnavul ultima oară la 20 de ani de la operația pe inimă, cînd avea 81 ani (fig. 43, *c*). Se simțea excelent.

Probabil n-am fi reușit să rezolvăm acest caz dacă nu aveam o experiență de 10 ani în chirurgia cardiovasculară și dacă bolnavul nu ar fi avut curajul să accepte operația cu anestezie locală.

Îi sfătuiesc pe specialiștii în chirurgie toracică să deprindă temeinic, prin îndelungată exersare pe animal, tehnicile de chirurgie vasculară, căci în cursul operațiilor de pericardectomie pot fi lezate pînă la perforare

Scanned with OKEN Scanner

ventriculul drept sau stîng, atriile, vasele coronare sau venele cave. Este necesară cunoașterea perfectă a tehnicilor de reparație, dar, mai presus de toate, este necesară o delicatețe excepțională în manipularea țesuturilor atît de fragile în această zonă și a instrumentelor chirurgicale ce se folosesc. Accidentele amintite mai sus pot fi fatale.

O altă *observație clinică* de pericardită constrictivă se referă la o bolnavă de 56 ani, trimisă de la Clinica de Cardiologie ASCAR la Clinica de Chirurgie cardiovasculară a Spitalului Fundeni cu diagnosticul de hidropneumopericard și cu indicația de a fi operată. Prima internare a bolnavei data din august 1961 și avusese loc la Spitalul Brîncovenesc, unde i se pusese diagnosticul de pericardită. Deși în antecedente nu se semnala tuberculoza, este tratată cu streptomicină și hidrazidă. Bolnava pleacă ameliorată. După cîteva luni, apare o stare de slăbiciune generală, dispnee de efort, edeme ale membrelor inferioare. În martie 1962 se internează într-un serviciu de cardiologie (ASCAR), unde se reîncepe tratamentul cu hidrazidă și PAS. Tot aici i se fac și două puncții pericardice la interval de trei săptămîni, scoțîndu-se lichid hemoragic (la ultima puncție se scoseseră doi litri). Refacerea rapidă a lichidului pericardic plus fenomenele de hipertensiune venoasă sînt considerate drept indicații operatoare.

Protocol operator (4 aprilie 1962) : anestezie în circuit închis. Toracotomie în spațiul 5 intercostal stîng pînă la stern. Ligaturarea vaselor mamare interne. S-au infiltrat cu novocaină trei spații intercostale deasupra inciziei și trei sub incizie, apoi mediastinul și nervul frenic. Considerăm importante aceste infiltrații, deși s-a administrat anestezie generală.

Punga pericardică era enormă, plină cu lichid hemoragic și aer. În regiunea diafragmatică a sacului pericardic, s-au găsit doi polipi pediculați. Pericardul parietal nu era aderent la epicard, care era îngroșat, de culoare gălbuie. S-a extirpat pericardul parietal. Închidere cu drenaj pentru 24 ore.

Bolnava părăsește spitalul după 14 zile. Edemele membrelor inferioare au dispărut.

La examenul anatomopatologic se constată un pericard gros, alcătuit din țesut fibrohialin, cu zone de abundentă infiltrație inflamatoare cronică și pigment hemosiderinic conținut în macrofage sau în mase mici libere în țesut. Pe foița internă se observă un strat tisular din celule lipospongiocitare. Diagnostic : pericardită cronică nespecifică. Polipul găsit intraoperator se prezenta ca o formație chistică cu peretele alcătuit din țesut sclerohialin, acelular și conținut anhist, grăunțos, moderat acidofil, cu spații aciculare sau romboidale, probabil cristale de colesterol. Chistul provenea din hematom.

Prima pericardectomie a fost executată în țara noastră de profesorul C. Cărpinișan, în 1949.

Ca o concluzie, cazurile prezentate de noi în acest capitol aveau unele particularități clinice reprezentînd formele clinice și anatomice extreme ale pericarditei constrictive. Primul caz era cel mai grav : evolua de aproximativ 10 ani și era însoțit de o profundă alterare a stării generale, contraindicînd anestezia generală. Al doilea caz era o pericardită calcară, iar al treilea o pericardită exsudativă.

În materie de tehnică chirurgicală, noi nu am folosit sternotomia mediană, recomandată de Courbier (1972) care, deși „este simplă și creează lumină asupra ansamblului cavităților cardiace, în afară de ventriculul

Scanned with OKEN Scanner

stîng și de vîrful inimii" (o leziune la acest nivel este greu de reparat), nu permite eliberarea cît mai completă a ventriculului stîng, manevră prin care se începe pericardectomia și care constituie, de fapt, obiectivul major al intervenției.

Așa cum am amintit, cînd am avut dificultăți în eliberarea ventriculului drept, am făcut sternotomie transversală cu ligaturarea vaselor mamare interne drepte și stîngi. Prin infiltrații cu novocaină și împingere cu un tampon montat, am reușit să evităm deschiderea sacului pleural drept. Ordinea de disecție a pericardului a fost: fața anterioară a ventriculului stîng, vîrful acestuia, apoi am trecut la fața anterioară și diafragmatică a ventriculului drept. Eliberarea atriilor a fost făcută parțial. Eliberarea venelor cave nu a fost considerată necesară, cel puțin în cazurile operate de noi.

Mortalitatea operatoare în pericardita constrictivă, raportată de diferite statistici este de 15—20%. Din 10 cazuri operate de noi, nu am înregistrat nici un deces.

Scanned with OKEN Scanner

ATEROSCLEROZA

Despre nici o boală nu s-a scris şi nu se scrie mai mult decît privitor la ateroscleroză. În fiecare săptămînă apare un volum şi în fiecare zi un nou articol.

Ateroscleroza este boala civilizaţiei moderne care provoacă anual moartea a cîtorva milioane de bolnavi, îndeosebi în ţările vestice ale continentului nostru şi în S.U.A. Nu este de mirare că toate specialităţile medicale se ocupă de această boală. Ateroscleroza se întîlneşte şi la animale.

Trebuie făcută o distincţie netă între arterioscleroză şi ateroscleroză, *Arterioscleroza* poate fi considerată drept o distrofie arterială apărută la virste înaintate. Orcel şi Chomette (1978) descriu două forme: arterioscleroza comună şi arterioloscleroza.

Prima din aceste două forme morfopatologice se întîlneşte la vasele de calibru mare şi respectiv mijlociu. Este caracterizată printr-o endarterită proliferantă şi o fibroză distrofică a mediei. În arterele de tip muscular, procesul începe prin migrarea celulelor musculare din medie în endarteră, pătrunzînd prin fenestraţiile limitantei elastice interne. Intima se îmbogăţeşte în fibre elastice şi în colagen. Se produce şi o fibroză distrofică a mediei, săracă în celule şi bogată în lame de colagen, provocînd atrofia progresivă a miocitelor şi a structurilor elastice. Consecinţa este o subţiere progresivă a mediei, mai ales a vaselor mari de tip elastic, urmată de o mărire a diametrului arterei.

Arterioloscleroza interesează toate arterele mici (arteriolele), cu un calibru < 200 µm, dar predomină la arteriolele viscerale: arterele glomerulare ale rinichiului, arteriolele foliculare ale splinei, micile artere perisuprarenale, pancreatice şi intestinale. Leziunile nu sînt vizibile cu ochiul liber. Primele modificări constau în depunerea unei substanţe hialine de-a lungul intimei. Cu timpul, hialinul cuprinde media, infiltrîndu-se între fibrele musculare pe care le înglobează. Rezultă o omogenizare completă şi o îngroşare a tunicii musculare, cu strîmtorarea marcată a arteriolei.

Atît arterioscleroza vaselor mari cît şi arterioloscleroza au o evoluţie lentă şi nu dau niciodată complicaţii, dacă rămîn pure.

Răsunetul renal este moderat (a nu se confunda cu angioscleroza malignă). Arterioloscleroza renală produce o fibroză interstiţială; în cazurile avansate, cîteva infarcte diseminate, fără răsunet clinic însemnat, realizează tabloul anatomic de rinichi vascular, aspect foarte obişnuit la necropsia indivizilor în vîrstă (Orcel şi Chaumette, 1978).

Arterioscleroza arterelor de tip elastic constă în dezorganizarea progresivă a mediei: lamele elastice din apropierea intimei sînt transformate în ţesut fibros („intimizarea" mediei). La arterele de tip muscular, miocitele din medie migrează în intimă prin ferestrele limitantei interne; ntima se îngroaşe.

Scanned with OKEN Scanner

La consultaţiile noastre de boli vasculare se prezintă adesea bolnavi în vîrstă cu suferinţe ale membrelor inferioare, dar cu puls periferic prezent. Sînt bolnavi cu artere dure, uşor hipertensivi, dar *nu aterosclerotici*, motiv pentru care ei nu beneficiează de pe urma tratamentului cu vasodilatatoare. Arterioscleroza nu poate fi considerată o boală, ci o transformare biologică inevitabilă a arterelor, pe măsura înaintării în vîrstă.

Există o serie de particularităţi anatomice care favorizează apariţia plăcilor aterosclerotice, cum ar fi modificările de calibru ale coronarelor şi apariţia unei hipertrofii musculare care se constituie în adevărate sfincter la emergenţa primei diagonale şi a primei septale, ramuri ale coronarei descendente anterioare. De asemenea s-a putut stabili o corelaţie între această arhitectură de tip sfincterian la emergenţa ramurilor care irigă nodurile atrioventricular şi sinoatrial şi apariţia instabilităţii electrice a miocardului, manifestate sub forma fibrilaţiei ventriculare, urmate de moarte subită. La aceşti bolnavi, anatomopatologul neavizat, constatînd un miocard normal, este tentat să creadă că moartea s-a produs în absenţa unui substrat anatomic alterat.

Endarterita obliterantă (trombangeita obliterantă Buerger) a fost şi ea confundată fie cu arterioscleroza, fie cu ateroscleroza. Din punct de vedere anatomopatologic, etiologic, clinic şi radiologic, endarterita obliterantă prezintă caractere care o deosebesc net de aceste două fenomene de scleroză.

Boala se întîlneşte la tineri şi afectează arterele mijlocii sau mici (tibialele anterioară şi posterioară, arterele plantare şi digitale, mai rar radiala şi cubitala). În cursul acestei boli sînt afectaţi deopotrivă artera, vena şi nervul. Evoluţia este rapidă şi duce la obstrucţia vasului.

Arterita acută este o boală arterială trombozantă, manifestată prin cangrena extremităţilor, în special superioare. În cîteva zile, se instalează cangrena degetelor mîinii şi uneori a antebraţului în mijlocul unui episod febril cu stare generală alterată. Arterita acută a fost descrisă de profesorul Dan Danielopolu în anul 1917, la bolnavii cu tifos exantematic. Noi am observat-o în timpul epidemiilor de gripă. Evoluţia este atît de rapidă, încît în cîteva zile se instalează cangrena care impune amputaţia.

Arterioscleroza, ateroscleroza şi trombangeita obliterantă reprezintă trei dintre cele mai frecvente afecţiuni vasculare care trebuie diferenţiate cu atenţie între ele şi toate trei cu arterita acută. (Se înţelege că şi tratamentul lor este diferit.)

Remarcăm totuşi că şi arterioscleroza poate fi însoţită de manifestări aterosclerotice.

Deosebirea esenţială dintre ateroscleroză şi arterioscleroză rezidă în faptul că prima are ca principal substrat lezional *placa*, cu localizare electivă în intima arterelor mari şi mijlocii, pe cînd în arterioscleroză caracteristica constă din hialinizarea mediei arterelor mici şi a arteriolelor (Velican şi Velican, 1981). Placa este tot atît de caracteristică aterosclerozei umane, pe cît este foliculul cu celule Langhans pentru tuberculoză şi celulele Sternberg pentru boala Hodgkin. Prin urmare, nu depunerea de grăsimi în intimă, nici tulburările metabolismului grăsimilor sînt elementele caracteristice ale bolii aterosclerotice, ci apariţia acestor plăci.

Pînă acum două decenii, prezenţa plăcilor aterosclerotice la indivizi tineri, pînă la 21 ani, a fost detectată sporadic şi numai cu ajutorul microscopului. În timpul războaielor din Coreea de Sud şi Vietnam, s-a constatat, cu ocazia examenelor necroptice efectuate asupra soldaţilor căzuţi în

Scanned with OKEN Scanner

aceste bătălii, că, după vîrsta de 21 ani, dezvoltarea procesului de ateroscleroză se accentuează, permiţînd observarea modificărilor peretelui arterial, chiar cu ochiul liber.

Meritul autorilor români Velican şi Velican (1981) este acela de a fi semnalat prezenţa plăcilor aterosclerotice la vîrste cuprinse între 5 şi 21 ani, introducînd astfel noţiunea de „ateroscleroză pediatrică".

A diagnostica şi a trata bolnavi vasculari cu ateroscleroză nu este deloc uşor, pentru că boala este în mod excepţional localizată numai la un singur organ sau regiune a corpului. O serie de examene neinvazive ale circulaţiei cerebrale, cardiace, periferice [EEG, ECG, oscilometrie, ecografie, sonografie, radioscopie, radiografie etc., urografia şi examenul de prostată, examenul fundului de ochi, dozarea reninei (la hipertensivi) şi a catecolaminelor] sînt obligatorii. Considerăm că un aterosclerotic trebuie să fie consultat de cel puţin trei specialişti : neurologul, cardiologul, chirurgul. În ţările vestice se apelează deseori şi la psihiatru şi la psiholog, în problemele de diagnostic şi tratament al aterosclerozei.

William T. Foley, profesor emerit de medicină internă la Cornell Medical College din New York, fost şef al Clinicii de boli vasculare, a avut ideea să se adreseze unui număr de 58 de specialişti de mare renume dintr-o serie de ţări (Japonia, India, U.S.A., Australia, Africa de Sud, Elveţia, Mexic, Canada, Belgia, Columbia, Marea Britanie, Argentina, R.F. Germania şi Irlanda) a căror domeniu de cercetare era : anatomia patologică, cercetări experimentale, hematologie, epidemiologie, neurologie, genetică, boli funcţionale, balneofizioterapie, radiologie, reumatologie, cardiologie, oftalmologie şi chirurgie cardiacă. Profesorul Foley conchide că, exceptînd anumite situaţii particulare, ateroscleroza este o boală necunoscută. Într-adevăr, noi nu cunoaştem cauza bolii. Ştim probabil anumite lucruri care pot influenţa evoluţia bolii, după cum mai ştim că ateroscleroza se poate preveni, trata şi chiar se poate obţine regresarea leziunilor după producerea unui accident vascular.

După cum se ştie, în patogeneza aterosclerozei intervin două mecanisme principale : modificările peretelui arterial şi respectiv ale compoziţiei sîngelui, a căror acţiune se întrepătrunde.

Modificările peretelui arterial apar cu predilecţie în zonele de bifurcare sau de strîmtorare ale arterelor.

— La nivelul arterelor care irigă creierul (carotidele şi vertebralele), ateroscleroza stenozantă sau trombozantă se dezvoltă cu deosebire la bifurcaţia carotidei comune. Stenozările apar în egală măsură ca număr în regiunile proximale ale arterelor nenumite şi la nivelul arterelor subclaviculare stîngi. Arterele subclaviculare şi vertebrale drepte sînt mai frecvent stenozate decît cele stîngi. În ceea ce priveşte carotidele comune, cea stîngă se strîmtorează cel mai des la emergenţa din aortă, iar cea dreaptă la nivelul bifurcaţiei.

Este de remarcat că stenozele arterelor carotide, vertebrale şi subclaviculare se tratează chirurgical. Cînd stenozele şi trombozele carotidiene sau vertebrale au cuprins şi segmentele arteriale al căror traiect se află în canalele osoase, restabilirea circulaţiei nu mai este posibilă (Eastcott,1973).

În afară de stenoze şi tromboze, ateroscleroza pe vasele carotidovertebrale se manifestă şi prin anevrisme şi alungiri arteriale. Majoritatea anevrismelor carotidiene intracraniene (Arnulf, 1957) sînt aterosclerotice şi congenitale. Ele pot fi infraclinoidiene (subdurale), pe trunchiul carotidei interne ; supraclinoidiene (intradurmeriene şi subarahnoidiene). Anevris-

Scanned with OKEN Scanner

mele pot interesa arterele cerebrală anterioară, medie și respectiv posterioară.

În sfîrșit ateroscleroza se poate manifesta și sub forma alungirii carotidelor (dolicomegacarotide) care poate surveni pe teritoriul intra- sau extracranian al acestor artere.

Aplicînd pensa cu strîngere progresivă (brevet propriu) pe carotida comună, într-un caz de megadolicocarotidă internă (Ghițescu, 1968), am obținut un rezultat foarte bun care s-a menținut și după 20 de ani de la operație (Ghițescu și colab.,1984).

Pe aortă, ateroscleroza se dezvoltă cu predilecție la nivelul bifurcației, iar de aici leziunile se extind, în decursul anilor, spre arterele renale.

— La nivelul unor zone arteriale strîmtorate anatomic, se poate, de asemenea, să se dezvolte leziuni de ateroscleroză stenozantă sau obliterantă. Aceste zone interesează de obicei femurala comună, unde artera trece pe sub ligamentul ileopubian, femurala superficială, în dreptul inelului celui de-al treilea adductor (artera trece între femur și banda fibroasă a mușchiului adductor), la nivelul regiunii poplitee și al inelului solearului. Ceea ce nu pot observa anatomopatologii este felul cum pulsează aceste artere în zonele strîmtorate.

Prima modificare arterială spre ateroscleroză este mărirea calibrului arterei. Ulterior, adventicea se continuă cu țesutul conjunctiv dimprejur, care este scleros și formează o adevărată teacă inextensibilă. Nu este excepțional să observăm apariția pulsațiilor iliacelor comună și externă, după degajarea arterei din această teacă. Același fenomen l-am constatat, de zeci de ori, la nivelul arterei femurale comune. După secționarea ligamentului iliopubian, artera începe să pulseze. Adeseori nici nu mai suturăm ligamentul după ce am făcut dezobstrucția. La nivelul inelului celui de-al treilea adductor, femurala superficială este și mai puternic comprimată. Și aici, după operațiile dezobstruante sau reparatoare (petec sau autotransplant), nu refăceam tendonul adductorului niciodată.

Ceea ce se observă în mod curent, după eliberarea arterelor femurală comună și, mai ales femurală superficială, sînt șanțurile pe care le lasă micile venule în adventicea arterei. Eliberarea arterei se face cu dificultate; chirurgul trebuie să procedeze cu multă delicatețe la eliberarea acestor vene, deoarece prin ruperea lor se produc hemoragii care îngreunează mersul operației.

Observația intraoperatoare aduce foarte multe date în ajutorul anatomopatologilor care se interesează de etiopatogenia aterosclerozei și a complicațiilor pe care le determină. Voi aminti cîteva aspecte evidente de transformări arteriosclerotice și chiar aterosclerotice din care pe unele le-am observat cu ochiul liber, iar pe altele le-am studiat și microscopic.

În stenoza mitrală, îngroșarea pereților arterei pulmonare este proporțională cu gradul de hipertensiune pulmonară. Pentru canalul arterial, îngroșarea pereților este dependentă de debitul și presiunea sîngelui în interiorul său.

Fistulele arteriovenoase, atît cele experimentale, cît și cele congenitale sau traumatice, duc în timp la îngroșarea peretelui venos. Primele fistule arteriovenoase experimentale le-am creat la cîine, încă din 1950, pe vasele femurale și jugulare.

În toate cazurile de fistule arteriovenoase *traumatice* operate de noi pe vasele tiroidiene superioare, carotidojugulare, subclaviculare, axilare, umerale, aortocave, iliace externe, femurale comune, femurale superfi-

Scanned with OKEN Scanner

ciale, poplitee și radiale, am observat cum, în apropierea fistulei, artera lua un aspect aterosclerotic, iar vena avea diametrul proximal (spre fistulă) mult mărit, uneori îmbrăcînd un aspect anevrismal; peretele venos era îngroșat. Fistula arteriovenoasă traumatică este corespondentul cel mai precis, la om, al fistulei experimentale.

La nivelul fistulelor arteriovenoase *congenitale* care însoțesc angioamele, vasele sînt pulsatile, de calibru mărit și cu pereții îngroșați (Ghițescu și colab., 1967; 1975).

În coarctația de aortă, examenul histologic al zonei aortice suprastenotice evidențiază o adventice groasă, hialinizată, o tunică medie hipertrofică conținînd capilare sanguine, un lumen foarte îngust reprezentînd recanalizarea unei tromboze cu diferite stadii de organizare (tromboze succesive). Cu alte cuvinte, întreg tabloul histologic al aterosclerozei, surprins la un bolnav de 17 ani, operat de noi pentru coarctație de aortă.

În stenozele arteriale create prin compresiune de către coastele cervicale, se pot face următoarele observații: artera se dilată sub zona de compresiune; jetul sanguin, trecînd cu presiune crescută prin zona stenozată, alterează endoteliul arterial; leziunile endoteliale generează tromboze în zona dilatată; unii trombuși sînt încorporați în zona subendotelială, îngroșînd peretele vascular. Alți trombuși favorizează producerea de cheaguri care migrează în special la plica cotului, unde provoacă embolii cu consecințe grave; emboliile produc nu numai obstrucția arterei, dar și alterarea endoteliului, în cazul de față a arterei axilare și umerale; alterarea endoteliului, vizibilă cu ochiul liber (dispariția luciului) provoacă tromboze secundare foarte grave care pot duce la pierderea mîinii, dacă nu se intervine chirurgical de mare urgență; trombușii încorporați în intima sacului anevrismal poststenotic realizează cu fidelitate procesul de ateroscleroză.

Tulburările nutriției arterelor, în ateroscleroză, se traduc prin predominanța glicolizei anaerobe. Hipoxia peretelui arterial este favorizată într-o măsură covîrșitoare de oxidul de carbon din fumul de tutun. Mecanismele prin care substanțele din sînge pătrund în peretele arterial sînt cunoscute: penetrare directă prin protoplasma celulelor endoteliale; transport prin vezicule de pinocitoză; străbaterea spațiilor intercelulare; mecanisme asociate. Lipoproteinele și fibrinogenul sînt transportate prin vezicule de pinocitoză. Prin contracția miofilamentelor din celulele endoteliale, se lărgesc spațiile intercelulare, permițînd pătrunderea tuturor tipurilor de lipoproteine.

Chirurgii sînt deprinși cu prezența colesterolului cînd deschid, dezobstruează sau suturează arterele aterosclerotice, Împreună cu grăsimile care îl însoțesc și cu calciul, colesterolul formează o adevărată magmă care trebuie îndepărtată, uneori cu o mică spatulă.

Plăcile aterosclerotice conțin mari cantități de esteri de colesterol, pînă la 90% din totalul lipidelor acumulare în leziuni. Față de intima arterială normală, cea aterosclerotică conține esteri de colesterol de 50 ori mai mult.

Scanned with OKEN Scanner

HIPERTENSIUNEA ARTERIALĂ LA BOLNAVII CARDIOVASCULARI CHIRURGICALI

Specialistul în boli vasculare nu poate neglija două boli asociate aterosclerozei : hipertensiunea arterială și diabetul.

George Pickering, profesor de medicină internă la St Mary's Hospital University din Londra, sublinia că creșterea presiunii sistolice este invers proporțională cu durata vieții, pentru că hipertensiunea arterială este responsabilă de bolile coronariene și de accidentele vasculare cerebrale (Foley, 1981).

Bolnavii ne oferă cea mai elocventă ilustrare pe care natura ne-o pune la dispoziție în privința etiopatogeniei aterosclerozei.

Hipercolesterolemiile și hiperlipidemiile devin periculoase cînd tensiunea arterială este ridicată. Pătrunderea colesterolului în inimă crește odată cu ridicarea presiunii arteriale. Rata de pătrundere mai este influențată și de integritatea structurală a endoteliului, crescînd de 10—15 ori în zonele erodate (Velican și Velican, 1981). Cînd tensiunea arterială este foarte mare, aceasta distruge rezistența arteriolelor, iar plasma și chiar lobulele roșii trec prin endoteliu în peretele arterial, constituind depozite care se colorează cu hematoxilină-eozină în roșu aprins (Pickering, citat de Foley, 1981). Transformarea fibrinoidă a arteriolelor se datorește plasmei transvazate în medie. Lumenul arteriolelor se strîmtează și, ca urmare, circulația sanguină se întrerupe. Acest fenomen se petrece în toate organele, în creier, tiroidă, rinichi, retină. În hipertensiunea malignă, ceea ce se observă mai întîi este necroza arteriolelor retiniene (Velican și Velican, 1981).

Pickering expune trei cazuri de bolnavi (vîrsta între 11 și 20 ani), la care hipertensiunea malignă a fost reversibilă : la unul din pacienți prin nefrectomie pentru stenoza arterei renale, iar la două fete de 11 ani prin suprarenalectomie și simpatectomie toracică. Tensiunea arterială s-a stabilizat la valorile normale și s-a menținut astfel și la 20 de ani de la operație. Aceasta demonstrează reversibilitatea malignității presiunii arteriale.

Cardiologul Irvine Page, profesor emerit la Cornell University, N.Y., S.U.A., respinge, drept nefondată, părerea că oamenii în vîrstă de 60—70 ani trebuie să aibă o presiune sistolică maximă de 160—170 mm Hg „ca să se irige mai bine creierul", formulîndu-și opiniile personale (care coincid cu cele ale marii majorități a cercetătorilor) privind tensiunea arterială :

— Presiunea arterială maximă nu trebuie să depășească valorile normale (130—140 mm Hg). Numai astfel se reduce posibilitatea accidentelor cerebrale. Presiunea sistolică devine astfel cel mai important parametru al tensiunii arteriale.

Scanned with OKEN Scanner

— La pacienții hipertensivi, tensiunea va fi măsurată de mai multe ori pe zi, iar medicamentele se vor administra în funcție de presiunea sistolică. Nu se va neglija însă nici presiunea diastolică.

— În fiecare familie, trebuie să existe un tensiometru, iar membrii familiei vor învăța să măsoare tensiunea arterială.

Aproape 90 % din hipertensiuni sînt esențiale. Laragh (citat de Foley, 1981), deși recunoaște complexitatea genezei hipertensiunii arteriale, afirmă că 70 % din hipertensiunile esențiale sînt produse prin mecanismul : renină → angiotensină → aldosteron.

Chirurgul care consultă și operează bolnavi vasculari trebuie să aibă mereu în vedere că cea mai frecventă entitate morbidă asociată cu ateroscleroza este hipertensiunea arterială care favorizează pătrunderea lipoproteinelor în intima arterelor, accentuind astfel mărirea plăcilor aterosclerotice și pericolul de tromboză. Prin acest mecanism, hipertensiunea arterială devine principală cauză a accidentelor vasculare cerebrale (Jagger și Braunwald, 1974).

În decursul celor 30 de ani de experiență în domeniul chirurgiei cardiovasculare, n-am constatat niciodată vreo ameliorare a simptomatologiei clinice a aterosclerozei obliterante la un hipertensiv, dacă nu reușește normalizarea valorilor maxime și minime ale tensiunii arteriale.

Examinarea bolnavilor hipertensivi comportă o serie de etape :

— Palparea și ascultarea tuturor arterelor, mai ales a carotidei, sînt obligatorii.

— Măsurarea tensiunii arteriale se efectuează de mai multe ori pe zi, înainte și după administrarea medicamentelor. Se compară valorile tensionale măsurate la cele patru extremități, în orto- și clinostatism. (Cînd presiunea diastolică prezintă valori crescute în ortostatism, hipertensiunea este de obicei de origine renală.)

— Se efectuează electrocardiograma.

— Examenul oftalmologic este de cea mai mare importanță, nu numai pentru a evalua stadiul hipertensiunii, dar și pentru a aprecia eficacitatea tratamentului. Leziunile retiniene aterosclerotice se caracterizează prin proliferare endotelială și musculară care se regăsește și la nivelul altor organe, în contextul modificărilor induse de hipertensiunea arterială. În ateroscleroză, leziunile retiniene se dezvoltă încet și nu cedează la tratament.

— Examenul urinii și respectiv al sîngelui au, de asemenea, o mare valoare diagnostică. Se va doza creatinina, glucoza, ureea, acidul uric. Ionograma este obligatorie (Na^+, Cl^-, K^+, CO_3^{-2}, Ca^{+2}). Foarte importantă este evaluarea activității plasmatice a reninei care se poate realiza cu maximum de precizie din probe de sînge obținute prin cateterism venos din venele renale dreaptă și stîngă. Grație acestei probe, putem afla care din rinichi eliberează renina. Laragh consideră dozarea activității reninei drept cel mai important test de efectuat, în vederea stabilirii unei scheme corecte de tratament al hipertensiunii.

În ultimii ani, se combate hiperreninemia cu ajutorul unui medicament, Captoprilul, care are proprietatea de a inhiba enzima pulmonară ce transformă angiotensina I, inactivă, în angiotensina II, activă. Este astfel împiedicată acțiunea celui mai puternic vasoconstrictor cunoscut care contractă arteriolele și, în același timp, produce stimularea suprarenalei, cu creșterea consecutivă a secreției de aldoseron care, la rîndul

Scanned with OKEN Scanner

său, favorizează retenţia de sodiu. O acţiune asemănătoare Captoprilului o are propranololul.

Bolnavilor care prezintă valori normale ale reninemiei, li se vor administra diuretice tiazidice : Nefrix sau Ufrix. Laragh constată că 70 % din hipertensivi sînt hiperreninemici (acestora recomandîndu-li-se Captoprilul sau Brinerdinul), iar restul de 30 % sînt normoreninemici, putînd beneficia de tratamentul cu diuretice tiazidice, administrate de două ori pe săptămînă.

În ceea ce privește dieta desodată, aceasta nu se recomandă decît hipertensivilor din ultima categorie.

În tratamentul hipertensiunii arteriale, Laragh nu prescrie medicamente hipocolesterolemiante de tipul Clofibratului a căror eficienţă terapeutică o consideră neconvingătoare și oricum substanţial umbrită de potenţialul lor oncogen.

Scanned with OKEN Scanner

TULBURĂRILE CIRCULATOARE ÎN DIABETUL ZAHARAT

Acestea pot fi întîlnite la trei categorii de bolnavi :

a) Diabetici cu *tulburări nesemnificative* ale circulației periferice. Diabetul (cu sau fără glicozurie) poate fi cunoscut de bolnav de mult timp, după cum poate fi descoperit numai cu ocazia consultului actual al bolnavului, în policlinică sau în spital. Cînd este asociat cu ateroscleroza, diabetul are două consecințe agravante : trombozele arterelor mari și mijlocii apar cu 5—10 ani mai devreme decît în ateroscleroza necomplicată cu diabet și, pe de altă parte, cangrenele periferice datorate ischemiei apar mai devreme, se extind mai mult și adeseori se infectează.

b) Diabetici cu *puls prezent* la pedioasă și tibiala posterioară, dar care prezintă : cangrenă uscată a degetelor, cangrenă însoțită de infecție sau ulcerație cu osteite (așa-numita cangrenă neuropată). Eu consider că acești bolnavi prezintă arteriopatii diabetice.

c) Diabetici *vîrstnici* cu tulburări circulatoare reduse. Sînt bolnavi corect tratați de diabet, care, după 65 ani, fac arterioscleroză (nu ateroscleroză). Ei au puls periferic (la pedioasă și la tibiala posterioară) și picioarele calde, dar, din cauza strimtorării lumenului vascular, nu pot merge repede pe distanțe lungi. Această categorie de bolnavi beneficiază numai de tratament medical.

Cînd tratează un bolnav cu fenomene de ischemie periferică, cangrene digitale uscate sau infecție, chirurgul este obligat să se consulte și cu un diabetolog.

Bolnavii cu ateroscleroză și diabet nu prezintă puls periferic sau îl au numai la una din arterele periferice. Aceștia *nu au* arteriopatie diabetică, ci numai două boli asociate.

Am executat, pe masa de operație, peste 500 de arteriografii din care 10 % erau făcute la bolnavi diabetici. Leziunile arteriale de ateroscleroză găsite pe femuralele comună, profundă, superficială și pe iliace erau întotdeauna macroscopic aceleași, indiferent dacă ateroscleroza era sau nu asociată cu diabetul. Deosebirea trebuie căutată la nivelul capilarelor.

Microangiopatia diabetică descrisă de Băcanu (1973) este generalizată, dar de intensitate variabilă, în raport cu țesutul sau organul interesat : piele, țesut muscular, adipos, conjunctivă bulbară, țesut venos, gingie, stomac, duoden, colon, ficat, vezică urinară, placentă, glande exo- și endocrine, vase intramurale ale inimii, vasa vasorum și vasa nervorum.

Cînd un bolnav cu tulburări circulatoare periferice ajunge la chirurg și acesta constată că are și diabet, trebuie stabilit de la început dacă diabetul este congenital sau dacă a evoluat latent timp de mai mulți ani. Diabetul clinic manifest (hiperglicemie *à jeun*, glicozurie, poliurie, polidipsie, slăbire în greutate, neuropatii) reprezintă o fază înaintată a bolii.

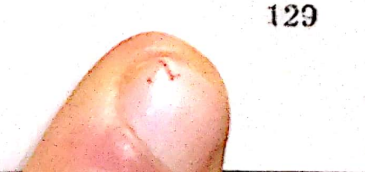

Scanned with OKEN Scanner

Microangiopatiile se manifestă încă din copilărie, grăbind îmbătrînirea arterelor prin angiopatiile de vasa vasorum și prin leziunile endoteliale ale vaselor.

După opinia mea, adevărata angiopatie diabetică este o microangiopatie. Ea grăbește un proces biologic normal, arterioscleroza, și agravează un proces patologic, ateroscleroza. În consecință, bolnavii diabetici fără puls periferic sînt cei cu ateroscleroză agravată de diabet.

Conduita terapeutică adoptată de noi, în fața unor asemenea cazuri de microangiopatie diabetică, a constat din : reducerea glicemiei la valori de sub 1 g $^0/_{00}$ (bineînțeles, cu prealabilă consultare a diabetologului) și administrarea de vasodilatatoare.

Cînd claudicația apărea la mai puțin de 200 m, executam una din următoarele operații : simpatectomie perifemurală comună cu eliberarea femuralei profunde sau dezobstrucția femuralei comune.

Dacă arteriografia releva obstrucția femuralei superficiale, executam înlocuirea acesteia cu un autotransplant venos.

Cînd bolnavul prezenta tulburări trofice, se simțea bine cu picioarele atîrnate și prezenta pulsații la femurala comună, știam că este vorba de obstrucția arterelor gambei. La acești bolnavi, executam simpatectomie lombară, după ce se testa în prealabil eficacitatea printr-o infiltrație cu xilină a simpaticului lombar.

Subliniem că, în toate cazurile menționate mai sus, pulsul periferic era absent și oscilometria zero.

Bolnavii diabetici care prezentau puls la arterele pedioasă și tibială, dar aveau în același timp cangrene, infecții sau neuropatii periferice, fiind considerați cazuri de o gravitate excepțională, sugerau chirurgilor grăbiți sau insuficient avizați indicația de amputație de coapsă.

Se scriu volume întregi despre indicațiile de tratament medical și chirurgical în diabet și se uită cel mai elementar gest pe care trebuie să-l facă medicul : să palpeze pulsul periferic la tibiala posterioară și la pedioasă. Desigur, deprinderea de a percepe pulsațiile se face palpînd mii de artere la bolnavi cu afecțiuni vasculare, venoase și arteriale. În prezența unui edem pe fața dorsală a piciorului sau la nivelul articulației tibiotarsiene, examinatorul trebuie să compreseze progresiv zona edematiată cu pulpa degetelor, pînă cînd simte planul osos, apoi să caute pulsul. Dacă totuși există îndoieli asupra prezenței pulsului periferic, se va face o arteriografie.

Examinarea diabeticilor cu puls periferic comportă în mod obligatoriu : examenul clinic complet al tuturor arterelor ; analizele obișnuite de laborator, din care nu va lipsi, bineînțeles, dozarea glicemiei și a glicozuriei ; examenul fundului de ochi ; radiografii simple ale coapsei, gambei și piciorului pe care se pot distinge calcificări vasculare longitudinale, ca în ateroscleroză, sau transversale ca niște fișicuri de monezi ; este boala Mönckeberg care, în general nu este trombozantă. La nivelul piciorului, radiografia poate arăta : deformări osteoarticulare, decalcifieri, osteite ; în sfîrșit, dacă există infecție locală, se recoltează secreție pentru antibiogramă.

Palparea pulsului periferic în prezența unei cangrene ne asigură diagnosticul de diabet. În 30 de ani de activitate, am văzut o singură bolnavă cu un tabes diagnosticat neurologic care prezenta deformații ale degetelor, amputații spontane și o ulcerație a călciiului. Bolnava se jena

Scanned with OKEN Scanner

să declare că are tabes și, de aceea, în cîteva rînduri fusese suspectată și tratată de arterită.

La diabeticii care prezentau puls periferic, noi am întîlnit următoarele leziuni locale la nivelul piciorului :

— cangrenă uscată a ultimei falange a unuia sau a mai multor degete. Se aplică pudră de nebacetină sau altă pulbere antibiotică și se pansează ;

— cangrenă infectată a ultimei falange. Se fac băi cu soluție slabă de bromocet la temperatura piciorului, timp de 20 minute, dimineața și seara, după care se aplică pudră de nebacetină și se pansează ;

— același tratament local se aplică și în cazul cangrenelor neuropatice. Încă din prima zi de internare, chirurgul se va consulta cu diabetologul sau cu medicul internist și cu anestezistul.

În primele două-trei săptămîni, nu se va recurge la cura chirurgicală decît în prezența unui abces sau a unei pungi cu puroi care nu se drenează spontan. Medicul internist, împreună cu chirurgul, vor stabili gradul de participare nervoasă în determinarea cangrenelor, dieta, dozele de insulină.

Reputatul profesor diabetolog Ionel Pavel m-a învățat să administrez întotdeauna insulină în caz de cangrenă sau infecție diabetică.

Diabetologul va stabili în ce grad neuropatia atinge sistemul nervos motor, senzitiv și autonom. Neuropatia viscerală se manifestă la nivelul ochiului, tractului gastrointestinal și urogenital. Bolnavul poate prezenta hipotensiune, anhidroză, instabilitate vasomotoare.

Neuropatia diabetică a membrului inferior, așa cum o descrie Băcanu, este de obicei bilaterală, predominant senzitivă. Tulburările subiective cele mai constante sînt parestezиile : răceală, ameţeli, înțepături, arsuri, durere, mai ales noaptea, simptome care se ameliorează prin mers. Aveam o bolnavă cu diabet, în vîrstă de 71 ani, fără cangrene periferice, trimisă pentru ateroscleroză obliterantă și diabet. În realitate avea hiperestezii la nivelul gambelor : la cea mai mică atingere, „sărea în sus" de durere. Pulsul periferic era prezent. Reflexele ahiliene și rotuliene erau abolite.

Este interesant de remarcat absența durerii la bolnavii cu neuropatie, chiar cînd prezintă cangrene și supurații. De asemenea, piciorul este cald, nu din cauza inflamației, ci pentru că, prin neuropatia sistemului vegetativ autonom, se produce o adevărată simpatectomie. În schimb, ateroscleroza obliterantă cu leziuni periferice și cangrene mici digitale se manifestă prin dureri atroce, ziua și noaptea, care nu cedează nici la morfină.

Regimul dietetic prescris bolnavilor diabetici cu leziuni periferice va conține 40 % glucide, 35 % lipide și 25 % proteine. Lipidele vor fi vegetale. Cantitatea de lipide depinde de lipidemie și colesterolemie. Glucidele vor fi luate din legume și fructe. Alimentația va fi repartizată în cinci mese pe zi, evitîndu-se astfel hiperglicemia cu glicozurie.

În tratamentul oricărui bolnav cu cangrenă diabetică, indiferent de forma acesteia, se introduce insulina pînă la rezolvarea completă a leziunilor locale.

Profesorul Pavel recomanda, încă din 1944, ca primul gest de făcut, odată pus diagnosticul de diabet, să fie măsurarea diabetului și anume : determinarea toleranței la hidrați de carbon și determinarea necesităților calorice.

Scanned with OKEN Scanner

Practic, se cîntăreşte bolnavul, se calculează cantitatea de hidraţi de carbon din alimentele ce urmează a fi ingerate, precum şi numărul de calorii al acestora (1000 g lapte = 40 g glucide = 600 calorii) + (200 g pîine = 100 g glucide = 410 calorii). Se recoltează urina din 24 ore şi se măsoară glicemia trei zile la rînd. A doua zi şi a treia zi, se mai adaugă la regim 600 g salată verde (= 30 g glucide = 125 calorii) şi 100—200 g carne (nu modifică sensibil conţinutul în hidraţi de carbon).

Să presupunem că, primind 150 g hidraţi de carbon în 24 ore, bolnavul elimină în urină 40 g zahăr: înseamnă că el nu tolerează decît 110 g.

Pentru calcularea necesarului de insulină, pornim de la considerentul că un diabetic are totuşi nevoie de 150 g hidraţi de carbon pentru nevoile sale energetice. Dacă bolnavul are corpi cetonici în urină, va primi 150 g hidraţi de carbon din fructe (cam 1 kg mere sau 0,5 kg prune). Dacă acest bolnav tolerează numai 40 g din cele 150 g hidraţi de carbon (elimină 40 g glucoză în urină), i se vor administra 20 U.I. insulină în 24 ore (o unitate pentru 2 g glucoză eliminate prin urină).

Un bolnav diabetic internat în spital are nevoie de 1800 calorii pe zi, pe care şi le va asigura prin ingestia a 150 g hidraţi de carbon (615 cal) + 80 g proteine (330 cal) + 100 g grăsime (930 cal).

Pentru diabeticii ambulatori, regimul alimentar este în funcţie de consumul de energie pe care îl au de acoperit.

Un diabetic cu cangrenă şi supuraţii ale extremităţilor necesită cantităţi mult mai mari de insulină. La unul din bolnavi se ajunsese la 200 U.I. insulină în 24 ore, pentru ca să dispară glicozuria.

Antibioticele se administrează în funcţie de antibiogramă.

Se vor administra vasodilatatoare pe cale orală sau intravenoasă. În cîteva cazuri, am obţinut rezultate bune cu Trental, în perfuzie (15 ml/200 ml ser fiziologic). Se poate administra oral papaverină, Sadamin, vitamină PP. Tratamentul cangrenelor diabetice cu puls la arterele tibială posterioară şi pedioasă este chirurgical:

— dacă este vorba de cangrena unuia sau mai multor degete, aşteptăm apariţia şanţului de delimitare şi apoi amputăm. Uneori pot trece trei sau mai multe săptămîni, pînă cînd degetele cangrenate se elimină aproape singure. Orice grabă este dăunătoare;

— intervenţia chirurgicală este justificată în primele zile, numai în prezenţa abceselor interdigitale plantare, de-a lungul tecilor tendinoase. Deschiderea largă a focarelor de infecţie face să dispară mai repede glicozuria, iar dozele de insulină pot fi reduse;

— după deschiderea focarelor de infecţie, rămîne de tratat osteita metatarsienelor.

Cel mai eficient (dealtfel singurul) tratament este amputaţia transmetatarsiană. Operaţia se execută în cîteva minute cu rahianestezie joasă cu xilină. Se secţionează drept, fără lambouri cutanate sau musculare. Cînd plaga este perfect curată, după cîteva săptămîni, tegumentele din jur tind să o acopere, iar ce rămîne neacoperit se acoperă cu o grefă.

La bolnavii cu cangrenă diabetică la care este prezent pulsul la pedioasă şi la tibiala posterioară, amputaţia de gambă sau de coapsă nu este niciodată necesară.

Ca o concluzie asupra acestui capitol, putem face următoarele sublinieri:

— Aşa-zisa *macroangiopatie diabetică* reprezintă de fapt asociaţia între două afecţiuni: ateroscleroza obliterantă şi diabetul. Diabetul grăbeşte

Scanned with OKEN Scanner

apariția leziunilor de ateroscleroză. (Diabetul, ca și fumatul, constituie cel mai important factor de risc în ateroscleroză.)

— Microangiopatia face parte integrantă din manifestările diabetului.

— În ateroscleroză + diabet, leziunile periferice sînt mai importante, în sensul apariției mai frecvente a cangrenei și a infecției.

— Ateroscleroza obliterantă însoțită de diabet impune tratamentul diabetului cu insulină pînă la dispariția glicozuriei și coborîrea glicemiei în jurul cifrei de 120 mg%.

— La tratamentul cu insulină, specific diabetului, se asociază tratamentul obișnuit al aterosclerozei cu vasodilatatoare, la care se adaugă, după caz, simpatectomia perifemurală cu eliberarea arterei femurale profunde, dezobstrucția femuroiliacă, autotransplantul venos și simpatectomia lombară. Toate aceste operații presupun arteriografie prealabilă.

La amputația de gambă se recurge cînd arterele gambei sînt obstruate, dar artera poplitee este permeabilă. Amputația de coapsă se execută cînd atît artera poplitee, cît și arterele gambei sînt obstruate. Amputația de gambă sau coapsă la un bolnav cu leziuni cangrenoase și infecțioase ale piciorului, dar cu puls periferic păstrat, este o *eroare* chirurgicală. Amputația se decide numai după arteriografie.

— Operația de curățire a focarelor de cangrenă sau infecție de la nivelul piciorului se execută precoce, atunci cînd leziunile o cer, sau odată cu operația de simpatectomie lombară sau de transplant venos.

Scanned with OKEN Scanner

ATEROSCLEROZA OBLITERANTĂ A MEMBRELOR INFERIOARE

Din cei aproximativ 30 000 de bolnavi vasculari pe care i-am văzut de-a lungul carierei mele, 20 % au prezentat afecțiuni arteriale. Precizez că acești bolnavi au fost consultați de mai multe ori. Ateroscleroza obliterantă poate fi diagnosticată înainte de apariția trombozei, cînd bolnavii se plîng de oboseală și de imposibilitatea de a merge repede. Palpînd pulsul periferic, se constată o diminuare a amplitudinilor. Acești bolnavi sînt deseori etichetați drept reumatici. Este foarte importantă palparea pulsului tuturor arterelor. Odată cu exercițiul, examinatorul capătă o sensibilitate pe care nu numai că n-o pot întrece aparatele, dar care are o valoare superioară, în multe privințe. Oscilometria este inferioară examinării pulsului, mai întîi pentru că dă cifre mult scăzute față de valorile reale sau indică chiar zero, cînd gamba și piciorul sînt edemațiate; apoi oscilometria poate fi normală, chiar cînd una din cele două artere periferice este obstruată.

Substratul anatomic al diminuării pulsațiilor arteriale este îngroșarea pereților și îngustarea lumenului. Dispariția pulsațiilor atestă tromboza (fig. 44).

Coroborarea datelor anamnestice cu palparea pulsului arterial permit, în 90 % din cazuri, stabilirea diagnosticului de tromboză aterosclerotică și, de asemenea, delimitarea întinderii trombozei, dîndu-ne indicații asupra felului tratamentului (medical sau chirurgical).

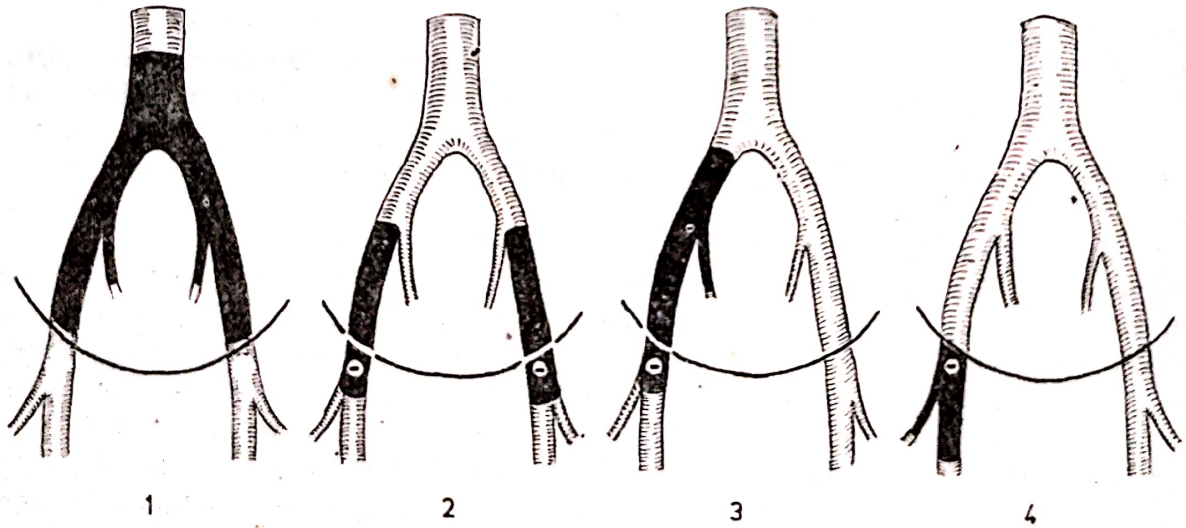

Fig. 44. — Tromboza aterosclerotică a bifurcației aortice și a iliacelor de ambele părți (comune, externe și interne); *1*, *2*, tromboza ambelor artere iliace externe și a femuralelor comune; *3*, tromboza arterelor iliace comune, interne, externe și a arterelor femurale comune de partea dreaptă; *4*, tromboza arterelor femurale comune și a femuralei profunde. Lipsa pulsului arterei femurale comune este marcată cu un cerc de culoare deschisă.

Scanned with OKEN Scanner

Sediul trombozei aterosclerotice și, bineînțeles, expresia clinică a acesteia sînt diferite, după cum pulsațiile femuralei comune sînt absente sau prezente.

În prima eventualitate (absența pulsului femuralei comune), putem fi confruntați cu următoarele patru grupe de combinații de semne:

a) Absența pulsațiilor celor două femurale comune + impotență sexuală = tromboza bifurcației aortice și a celor două artere iliace.

b) Absența pulsațiilor celor două femurale comune fără impotență sexuală = tromboza arterelor iliace externe sau a femuralelor comune.

c) Absența pulsațiilor la o singură femurală comună = tromboza iliacei externe și poate și a celei comune de aceeași parte. Nu există tulburări trofice.

d) Absența pulsațiilor unei singure femurale + dureri în decubit + tulburări trofice la membrul inferior de aceeași parte = tromboza trepiedului femural.

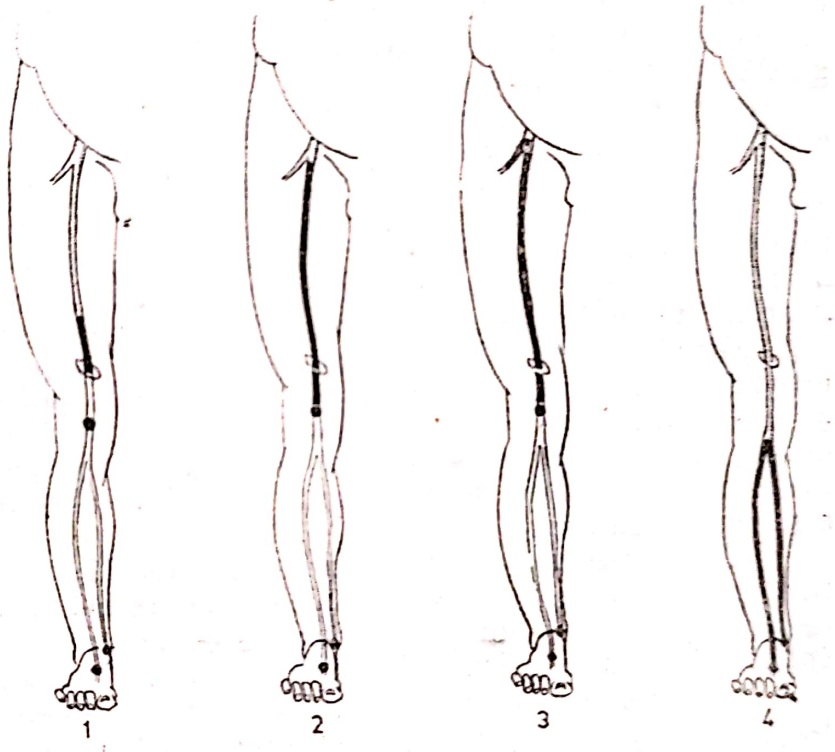

Fig. 45.—Sediul trombozei aterosclerotice la bolnavii la care pulsul la femurala comună este prezent. *1*, Tromboza arterei femurale superficiale la nivelul inelului celui de-al treilea adductor; *2*, tromboza arterei femurale superficiale și a arterei poplitee; *3*, tromboza arterei femurale comune superficiale și arterei poplitee; *4*, tromboza arterelor gambei (tibialele anterioară, posterioară și poplitee).

În a doua categorie de tromboze aterosclerotice (cea în care pulsațiile femuralei comune sînt prezente) (fig. 45), pot fi individualizate, de asemenea, patru grupe de combinații simptomatice:

a) Absența, de aceeași parte, a pulsațiilor arterelor poplitee, tibială posterioară (constatată retromaleolar) și pedioasă + claudicație la 600—700 m de mers = tromboza femuralei superficiale în canalul Hunter.

b) Absența, de aceeași parte, a pulsațiilor arterelor poplitee, tibială posterioară și pedioasă + claudicație sub 100 m de mers = tromboza femuralei superficiale și a popliteei. Trunchiul tibioperonier și arterele gambei sînt permeabile: ele primesc sînge prin arterele geniculate.

c) Absența, de aceeași parte, a pulsațiilor arterelor poplitee, tibială posterioară și pedioasă + dureri în decubit + tulburări trofice ale membrului inferior ipsilateral = tromboza trepiedului femural, a femuralei superficiale în întregime și a popliteei.

Scanned with OKEN Scanner

d) Absența, de aceeași parte, a pulsațiilor tibialei posterioare și ale pedioasei (puls prezent la poplitee) + dureri în decubit + poziție declivă (antalgică) a membrelor inferioare + tulburări trofice ale membrului inferior ipsilateral = tromboza tuturor arterelor gambei.

Această sistematizare a modalităților de combinare a simptomelor majore din tromboza aterosclerotică (prezența sau absența pulsațiilor diferitelor artere, impotența sexuală, claudicația intermitentă și tulburările trofice la nivelul membrelor inferioare) a fost posibilă abia după 15 ani de practică în domeniul bolilor vasculare și după ce examenul arteriografic, practicat în sute de cazuri, ne-a validat concluziile examenului clinic. În toți acești ani, am efectuat 475 arteriografii intraoperatoare și 276 asemenea examene tot intraoperatoare, după reconstrucție arterială, deci în total 751.

Apreciez schemele din figurile 44 și 45 drept esențiale pentru diagnosticarea și evaluarea stadiului bolii, a localizării și întinderii trombozei (în 90% din cazuri), precum și pentru stabilirea indicației operatoare. Sfătuiesc insistent pe tinerii medici să și le însușească temeinic.

Care sînt cazurile grave la care arteriografia și intervenția chirurgicală sînt absolut necesare?

În primul rînd, cazurile din grupa I, *d* (absența pulsului la femurala comună și dureri în decubit) care prezintă tromboza femuralei comune și a trepiedului femural, inclusiv a ostiului femuralei profunde. Deoarece unda sanguină se lovește de trombus — aflat la nivelul arcadei — pulsațiile iliacei externe pot fi foarte puternice, ceea ce îi derutează pe cei neavizați. La acești bolnavi s-au blocat cele două căi arteriale ale membrului inferior: femurala comună + cea superficială și femurala profundă.

Gravitate mare prezintă și cazurile din grupa II, *c*, la care pulsul este prezent la femurala comună, dar lipsește la poplitee, tibiala posterioară și pedioasă. Aceste semne trădează tromboza trepiedului femural la 1—2 cm sub arcada femurală + tromboza femuralei superficiale și a popliteei. Dacă nu se reușește dezobstrucția trepiedului femural, bolnavul ajunge sigur la amputație.

Tot foarte grave sînt cazurile din grupa II, *d* (puls prezent la femurala comună și la poplitee, dar absent la pedioasă și tibiala posterioară de aceeași parte + dureri în decubit + tulburări trofice ale membrului inferior + poziție atîrnîndă, antalgică, a picioarelor).

Simpatectomia lombară poate aduce unele ameliorări acestor bolnavi, dar, de obicei, ei vor fi supuși amputației de gambă în treimea superioară (dacă arterele geniculate sînt permeabile) sau amputației de coapsă (cînd geniculatele sînt trombozate). Ulcerele trofice sînt de obicei prezente la nivelul piciorului și al gambei.

Am comunicat aceste observații în 1974 la Reuniunea Societății de Medicină internă din București (Ghițescu și colab., 1974); și, în 1975, la Sofia, la al 13-lea Congres al Uniunii Terapeutice Internaționale (Ghițescu și colab.,1975).

Nu am găsit în literatură scheme simptomatice care să cuprindă combinația dintre variațiile pulsului arterial, tulburările trofice și impotența sexuală. Abia acum cîțiva ani, De Wolfe (citat de Foley, 1981) propune o schemă bazată pe claudicația șoldului, coapsei, moletului și respectiv piciorului, pe care o consider incompletă.

În ceea ce privește valoarea examenelor neinvazive, De Wolfe subliniază cît îi sînt acestea de necesare unui medic tînăr, observator neexpe-

Scanned with OKEN Scanner

rimentat, care are dificultăţi în palparea pulsului sau în recunoaşterea diferitelor grade de ischemie. Noile instrumente de investigaţie sînt practice, economice, iar rezultatele examenului sînt reproductibile de mai multe ori, ceea ce nu este cazul cu arteriografia. Metodele neinvazive sînt valoroase şi pentru urmărirea în timp a rezultatelor tratamentului medical sau ale curei chirurgicale.

Instrumentul de investigaţie cel mai folosit este detectorul Doppler *(Doppler Ultrasonic Velocity Detector)* care diagnostichează precis sediul obstrucţiei arteriale. Al doilea, în ordinea importanţei, este pletismograful, care apreciază schimbările de volum ale pulsului, în sistolă şi în diastolă. *(Pulse Volume Recorder)* (Foley, 1981). Există şi dopplere de buzunar care se alimentează cu baterie. Semnalul se poate asculta şi/sau înregistra. La pedioasă se aude în mod normal un sunet ascuţit, dublu sau triplu. În caz de tromboză, nu se mai aud asemenea sunete ascuţite, ci un singur suflu de înălţime joasă. Gradul de insuficienţă circulatoare arterială este măsurat prin compararea sunetului Doppler înregistrat la articulaţia piciorului (şi echivalent cu presiunea sistolică) cu sunetul presiunii sistolice brahiale. Ca tehnică, se aplică imprejurul gleznei o manşetă compresivă şi se măsoară cu dopplerul presiunea sistolică pe tibiala posterioară sau pe pedioasă. În mod normal, presiunea sistolică la nivelul gleznei este egală cu sau mai mare decît presiunea brahială. Raportul dintre presiunea sistolică măsurată la gleznă şi cea brahială indică gravitatea bolii. După De Wolfe, acest raport este în mod normal 0,9—1; cînd boala este moderată, raportul este 0,7—0,8; un indice de 0,5 indică o formă gravă.

Gravitatea bolii (întinderea obstrucţiei, îndeosebi la arterele gambei) are însă un perfect corespondent clinic: prezenţa ulceraţiilor trofice, a durerilor de decubit, poziţia de repaus antalgică cu gambele atîrnate.

De Wolfe consideră că o presiune sistolică (măsurată la gleznă) de 55 mm Hg la un nediabetic şi de 80 mm Hg la un diabetic este un indiciu prognostic că ulceraţia nu se va vindeca. De asemenea, o presiune de 25—30 mm Hg, măsurată la nivelul halucelui cu pletismograful, indică o stare gravă.

În general, un bolnav cu claudicaţie intermitentă la care raportul de presiune sistolică gleznă-braţ este de peste 0,6, iar presiunea sistolică este peste 60 mm Hg va fi tratat conservator, dar va fi controlat prin metoda Doppler la fiecare 3—6 luni. Noi nu dispunem de aparat, astfel încît foloseam ca indicator distanţa la care apărea claudicaţia. Bolnavul este sfătuit să observe şi să măsoare exact distanţa la care se instalează claudicaţia (la un ritm de mers pe care şi-l fixează singur; de obicei, mersul său normal). Dacă claudicaţia apare după 400 — 500 m, nu există indicaţie operatoare. Aceasta intră în vigoare la o claudicaţie ce apare sub 100 m de mers. Proba are o valoare excepţională şi îl antrenează pe bolnav în a învăţa să se autoobserve.

Înregistrările Doppler şi cele pletismografice (cu *Pulse Volume Recorder*-ul, PVR) pot fi perfect executate şi de asistenta medicală. Măsurătorile se fac la mai multe niveluri ale membrului inferior (coapsă, sub genunchi, gleznă, transmetatarsian şi halucе). Presiunile segmentare se compară nu numai cu presiunea brahială, ci şi între ele. O scădere de presiune sistolică de 30 mm Hg, de la coapsă la molet sau de la molet la gleznă, ne indică locul stenozei. De Wolfe conchide că, dacă presiunea sistolică măsurată la braţ este de 150 mm Hg, iar la coapsă, molet şi gleznă este de 90 mm Hg, obstrucţia este aortoiliacă. Dacă la braţ şi coapsă este de 150 mm Hg şi la molet şi gleznă este de 90, ocluzia se află la nivelul femu-

Scanned with OKEN Scanner

ralei superficiale. Dacă la braţ, coapsă şi molet, presiunea sistolică este de 150 mm Hg şi la gleznă este de 90, obstrucţia este localizată sub genunchi. Din figurile 44 şi 45, constatăm că palparea pulsului la femurală, poplitee, tibiala posterioară şi pedioasă ne dă indicaţii şi mai precise în ceea ce priveşte sediul trombozei.

Metoda Doppler şi pletismografia (PVR) ne oferă în plus date cantitative asupra obstrucţiei. Forma normală a curbei înregistrate cu PVR are un vîrf ascuţit şi o coborîre destul de abruptă, conţinînd şi o undă dicrotă. Distal de ocluzia arterială, unda este redusă în înălţime, coborîrea este lentă şi dispare unda dicrotă. Cînd boala se manifestă într-o formă uşoară, lipseşte unda dicrotă. Cu cît forma clinică este mai severă, cu atît unda se turteşte, pînă ajunge la o linie.

Pletismografia poate da indicaţii asupra sediului obstrucţiei (De Wolfe, citat de Foley, 1981). În tromboza aortoiliacă (sindromul Leriche), înregistrarea la nivelul coapsei evidenţiază o undă mică şi rotunjită, pe cînd cea făcută la nivelul moletului arată o undă mai mare şi mai puţin rotunjită. Cînd obstrucţia este pe femurala superficială, în treimea ei inferioară, forma undei pe pletismograma înregistrată la nivelul coapsei este normală, spre deosebire de formele anormale ale undelor obţinute la nivelul moletului şi gleznei.

Pletismografia este importantă pentru detectarea obstrucţiei vaselor mici. Manşeta aparatului se aplică transmetatarsian; există şi manşete digitale.

După înregistrarea presiunii sistolice segmentare cu detectorul Doppler şi după analiza curbelor pletismografice, bolnavul este trecut pe covorul rulant, care are o viteză de 2,5—4 km/oră şi o pantă de 10°. Se notează timpul scurs de la începutul probei şi pînă la apariţia claudicaţiei, precum şi timpul necesar bolnavului pentru a-şi reveni.

Imediat după încetarea exerciţiului, se examinează bolnavul cu dopplerul şi cu pletismograful. În caz de insuficienţă arterială, se înregistrează o scădere a presiunii sistolice şi o accentuare a modificărilor undelor VR.

Testarea la efort, scrie De Wolfe, este importantă pentru evidenţierea trombozei aortice incomplete, nedecelabile clinic : la efort se produce o scădere a presiunii sistolice înregistrate la gleznă şi o aplatisare a undelor pletismografice. Aceste modificări apar mai evidente cînd se compară curbele de dinainte şi de după efort.

În lipsa covorului rulant, se cere bolnavului să facă 5—10 genuflexiuni. Se măsoară pulsul la tibiala posterioară, înainte şi după efort. La bolnavii cu tromboze ateroscleroticе, chiar parţiale, pulsaţiile diminuează ca intensitate şi chiar dispar. Se remarcă importanţa examenului clinic şi corespondenţa acestuia cu cele mai delicate examene de laborator. Desigur, un examen clinic efectuat corect presupune o practică îndelungată la patul bolnavului. Pentru evaluarea bolii, examenul clinic prezintă marele avantaj că este făcut pe loc, de acelaşi medic, care cunoaşte perfect istoricul şi starea prezentă a bolnavului.

În laboratorul de explorări funcţionale neinvazive, se confirmă diagnosticul, se precizează localizarea şi, ceea ce este mai valoros, se dau indicaţii asupra mărimii obstrucţiei, adică asupra gradului de insuficienţă circulatoare.

În ceea ce priveşte arteriografia, părerea pe care o subliniez cu fermitate este că această explorare invazivă trebuie executată numai intra-

Scanned with OKEN Scanner

operator. Analizînd datele prezentate în teza de Doctorat (1968) a colaboratorului nostru, radiologul P.Popescu, se observă că, în 72 de arteriografii intraoperatoare executate pentru tromboze aterosclerotice ale membrului inferior, interesarea arterelor de calibru mediu (femuralele) este covîrșitoare față de interesarea arterei poplitee și a arterelor gambei, raportul fiind de 9/1. Acestea din urmă constituie formele de ateroscleroză terminală și pun serioase probleme de diagnostic diferențial cu trombangeita Buerger care are predilecție pentru arterele mici ale gambei. În asemenea cazuri, ne ghidăm după vîrstă (trombangeita Buerger se întîlnește la tineri) și după aspectul macroscopic al arterei, în cazul în care s-a intervenit chirurgical. Aceste cazuri-limită au constituit unul din criteriile care i-au făcut pe unii autori să admită teoria unitară a arteritelor (Popescu, 1968). Aceste importante considerații, făcute acum aproape 20 de ani, sînt valabile și astăzi.

Indicații operatoare

Rezolvarea unui caz de ateroscleroză obliterantă trebuie să se axeze pe trei coordonate esențiale : să stabilească natura tratamentului (conservator sau chirurgical), să hotărască momentul operației și, bineînțeles, procedeul ce urmează să fie aplicat (fig. 44 și 45).

a) Ca o primă regulă, nu se operează bolnavii cu tromboză, atita timp cît claudicația apare la peste 500 m de mers. Pacienții vor fi ținuți sub observație și controlați la 2—3 luni. Abia cînd claudicația se instalează la 100 m de mers, se intervine chirurgical, pentru că înseamnă că tromboza s-a extins proximal pe artera femurală superficială și distal pe poplitee.

b) Tromboza bifurcației aortice se operează cînd claudicația apare sub 100 m de mers sau sînt deja prezente tulburările trofice ale membrului inferior. Nu se operează bolnavii la care claudicația se instalează după 400 m de mers.

c) Tromboza iliacei externe și a femuralei comune se operează cînd apar dureri în decubit și tulburări trofice, ca o consecință a obstruării ostiului femuralei profunde.

d) Tromboza iliacei comune, a iliacei externe și a femuralei comune se operează cînd au apărut durerile de decubit și tulburările trofice, deci și tromboza ostiului femuralei profunde.

e) Tromboza femuralei comune și a ostiului femuralei profunde se operează întotdeauna, pentru că tulburările trofice și durerile de decubit sînt prezente de la început.

f) Tromboza asociată a femuralei superficiale și a popliteei, care se traduce clinic prin claudicație ce apare la sub 100 m de mers, se operează. Tehnica aleasă trebuie să fie perfectă pentru a permite obținerea unei bune circulații în artera poplitee dezobstruată, reparată cu petec venos sau înlocuită cu transplant venos.

g) Tromboza carfurului (trepiedului) femuralei comune + tromboza femuralei superficiale și a popliteei se operează *aproape de urgență*. Obstrucția carfurului femural provoacă simptome de ischemie periferică. Un bolnav cu tromboza femuralei superficiale poate ajunge la tromboza carfurului femural. Dacă nu se reușește repermeabilizarea carfurului, se ajunge sigur la amputație.

Scanned with OKEN Scanner

h) Tromboza arterelor gambei se operează cînd claudicaţia apare la mai puţin de 200 m de mers şi cînd apar tulburări trofice la membrele inferioare. Acestor bolnavi li se face simpatectomie lombară.

Îi sfătuiesc pe tinerii medici internişti sau chirurgi să reţină schema descrisă, valabilă în 90% din cazuri şi care, însuşită corect, va evita indicaţiile operatoare greşite ce duc la catastrofe chirurgicale : amputaţii de coapsă şi uneori moarte. Elaborarea acestor scheme se bazează pe cei 30 de ani de practică personală în chirurgia vasculară şi a fost confirmată pe deplin de rezultatele postoperatoare.

Încă acum 10 ani, atrăgeam atenţia că, din bolnavii cu ateroscleroză obliterantă care se prezintă la consultaţii, numai 30% necesită intervenţii chirurgicale (Ghiţescu şi colab., 1974 ; 1975). Consider că gradul de civilizaţie sanitară a unei ţări este invers proporţional cu numărul de bolnavi chirurgicali. Într-o ţară avansată din punct de vedere medical, bolnavii sînt depistaţi precoce, iar apoi sînt trataţi medical în mod adecvat nemaiajungînd să fie operaţi.

Comportă urgenţă chirurgicală, în ordinea gravităţii, bolnavii din grupele *g*, *e*, *d*, *c*. La aceşti bolnavi, s-a obstruat carfurul femuralei comune, ceea ce privează membrul inferior respectiv practic de ambele artere care îl irigă, femurala superficială şi respectiv cea profundă.

Celelalte categorii de bolnavi nu sînt supuşi operaţiei decît după un tratament medical corect, executat în spital timp de 1—2 luni. Este surprinzător cum unii propun operaţia cu destulă uşurinţă !

Tehnică operatoare

Nicăieri, ca în chirurgia vasculară, nerespectarea unei înalte riguroziţăţi în stabilirea indicaţiei operatoare nu poate duce la dezastre imediate. Chirurgul nu trebuie să se mulţumească cu a face o operaţie „reparatoare" arterială care să se soldeze după trei zile cu o amputaţie. Clinica nu se învaţă în bibliotecă, ci la patul bolnavului.

Tehnica operatoare a unui chirurg trebuie să se bazeze pe două însuşiri de bază : talent şi exerciţiu. În ceea ce mă priveşte, acest exerciţiu a fost dobîndit prin 30 de ani de experienţă .

Viitorii chirurgi vasculari vor trebui mai întîi să lucreze în laboratorul de chirurgie experimentală, în paralel cu încă doi ani de practică în această specialitate.

Suturile vasculare se învaţă *numai* pe animal, în laborator. Omul, sub nici un motiv, nu poate servi drept obiect de perfecţionare a unei tehnici de chirurgie vasculară, nici chiar cu ocazia operaţiilor de urgenţă. Conştiinţa trebuie să ne îndemne mereu să nu ne abatem de la legile eticii medicale. Orice abatere se soldează cu dezastre chirurgicale. În chirurgie, lipsa de talent are consecinţe uneori nefaste.

Talentul chirurgical, ca şi talentul muzical, trebuie cultivat printr-o muncă imensă şi prin acordul de a discuta sincer, deschis, cauzele eşecurilor.

Tehnicile chirurgicale folosite de noi în ateroscleroză obliterantă a membrelor inferioare sînt redate în figurile 46—53.

Din 979 de operaţii arteriale, 410 au fost intervenţii reconstructive în ateroscleroză obliterantă a membrelor inferioare, cu mortalitate operatoare 0,5%. Prin urmare, chirurgia vasculară practicată cu grijă, nu generează

Scanned with OKEN Scanner

Fig. 46. — Tromboza bifurcației aortice pînă la emergența arterelor renale + tromboza ambelor iliace *(a)*; *b*, proteză de dacron între aortă și ambele femurale comune, suturată terminoterminal.

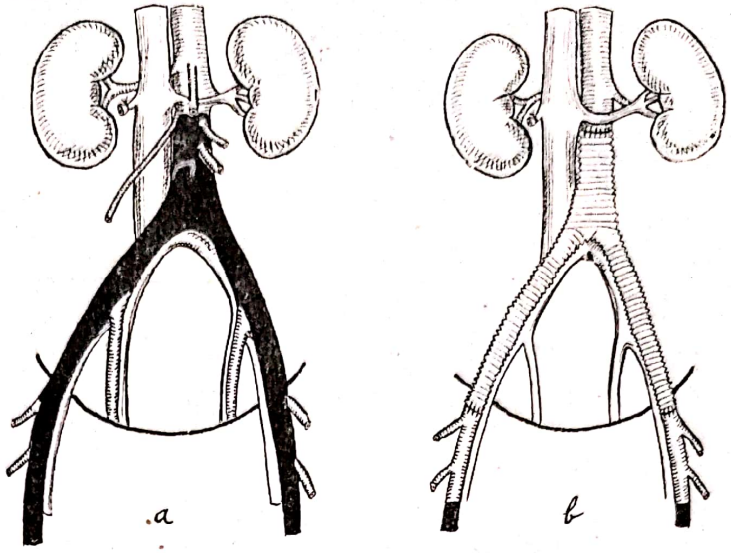

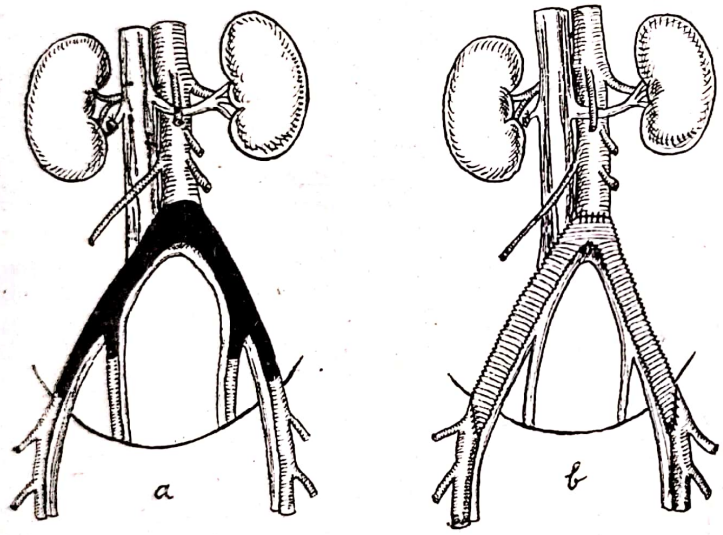

Fig. 47. — Tromboza bifurcației aortice și a arterelor iliace (comună, externă, internă) (*a*); *b*, protezare cu dacron între aortă și ambele femurale comune.

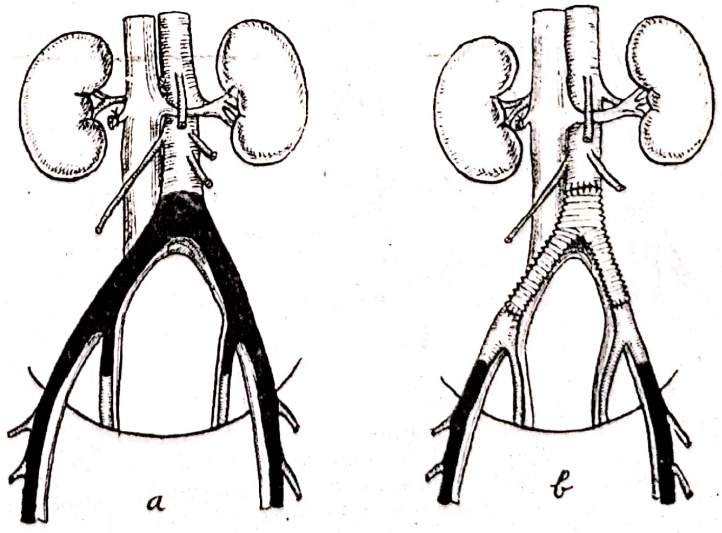

Fig. 48. — Tromboza bifurcației aortice și a arterelor iliace (comună, externă și internă) *(a)*; *b*, protezare cu dacron aortoiliacă între aortă și ambele artere iliace + dezobstrucția ambelor bifurcații a iliacelor comune.

Scanned with OKEN Scanner

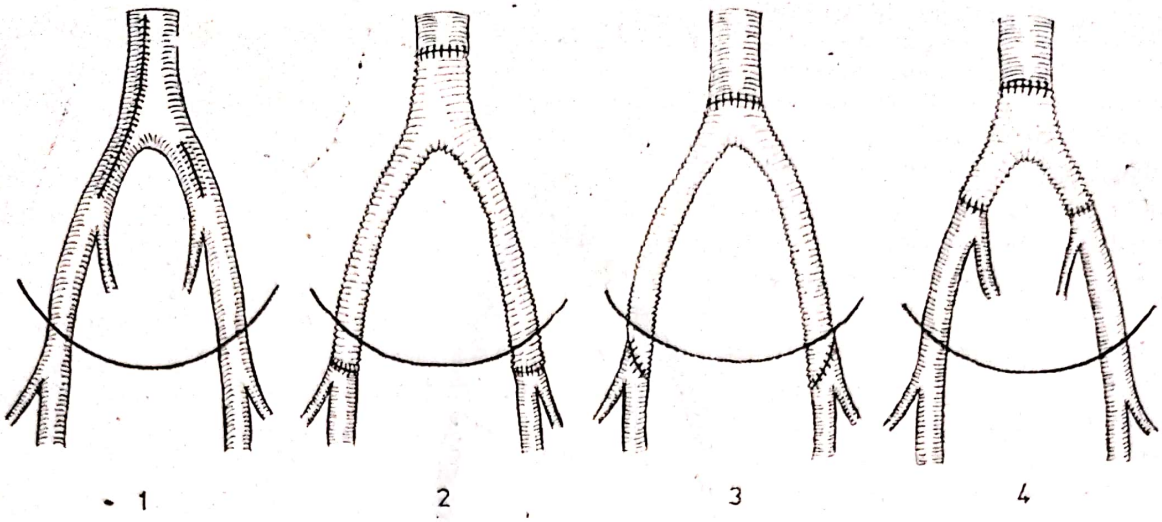

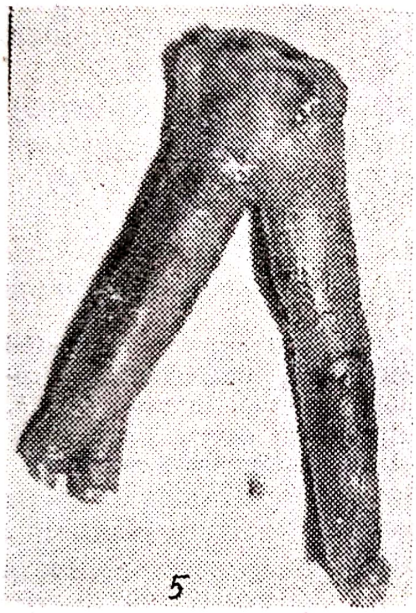

Fig. 49. — Modalităţi de rezolvare chirurgicală a trombozei de bifurcaţie aortică. *1*, Dezobstrucţia bifurcaţiei aortice şi a arterelor iliace comune ; *2*, protezare cu dacron suturat terminoterminal pe aortă şi terminoterminal pe arterele femurale comune ; *3*, protezare cu dacron suturat terminoterminal pe aortă şi terminolateral pe arterele femurale comune ; *4*, protezare cu dacron suturat terminoterminal pe aortă şi terminoterminal pe iliacele comune ; *5*, piesă operatoare de bifurcaţie aortică + artere iliace.

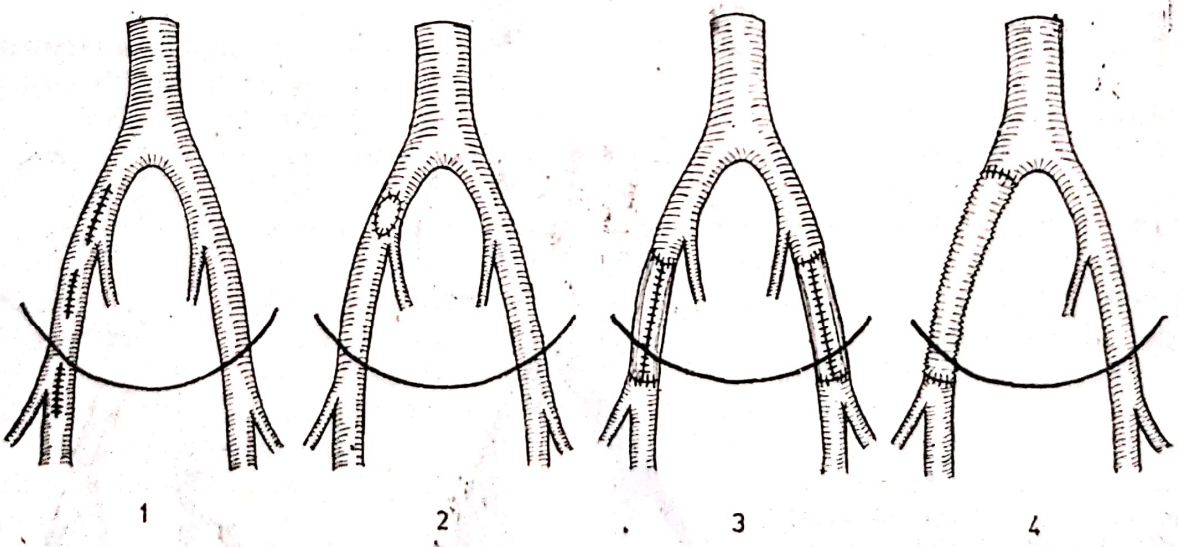

Fig. 50. — Modalităţi de rezolvare chirurgicală a trombozei arterelor iliace comună şi externă şi arterei femurale comune. *1*, Dezobstrucţia prin incizie a arterelor iliacă comună (A,*a*) externă (B,*b*) şi femurală comună (B,*c*) ; *2*, dezobstrucţia arterei iliace comune şi repararea cu petec venos ; *3*, transplant venos pe ambele artere iliace externe ; *4*, protezare cu dacron, înlocuind arterele iliacă comună şi iliacă externă.

Scanned with OKEN Scanner

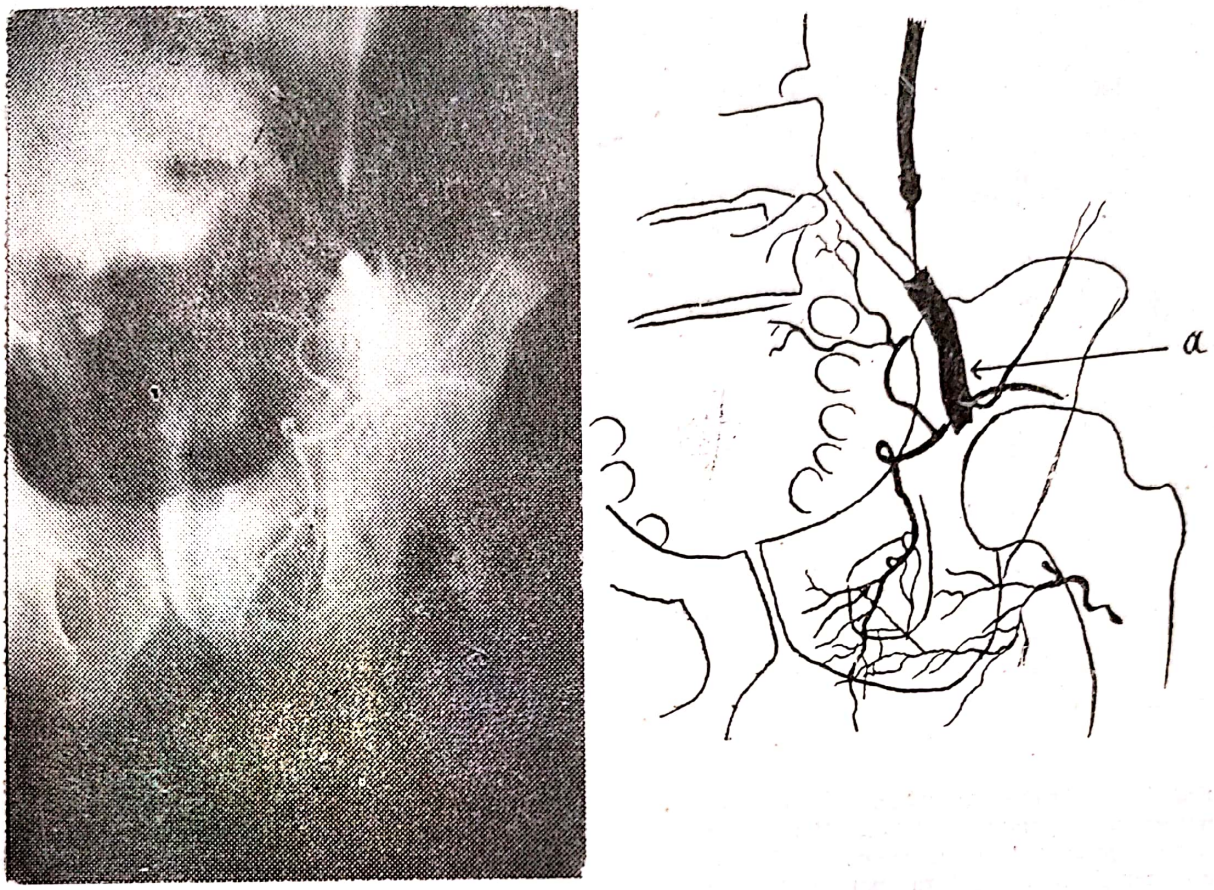

Fig. 50 A

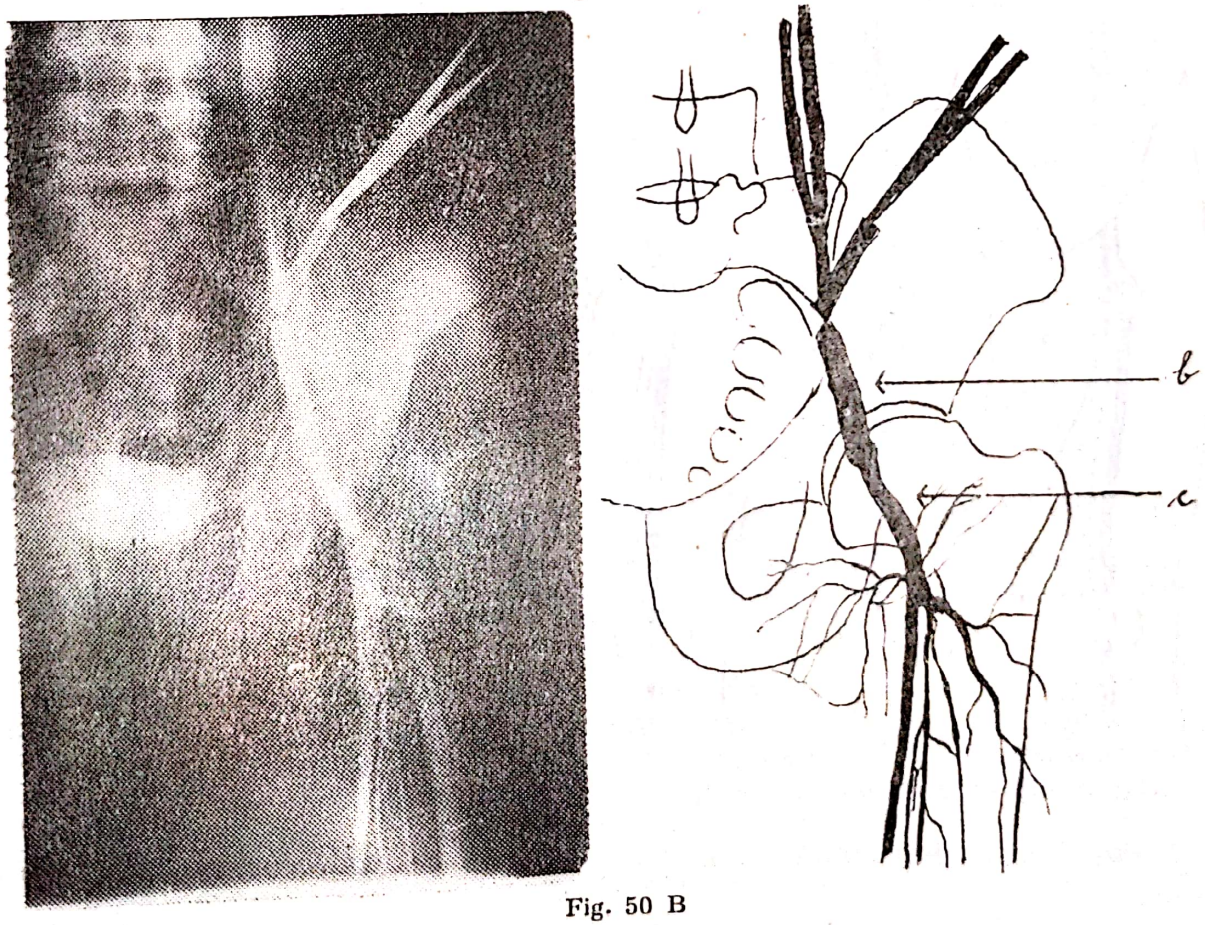

Fig. 50 B

Scanned with OKEN Scanner

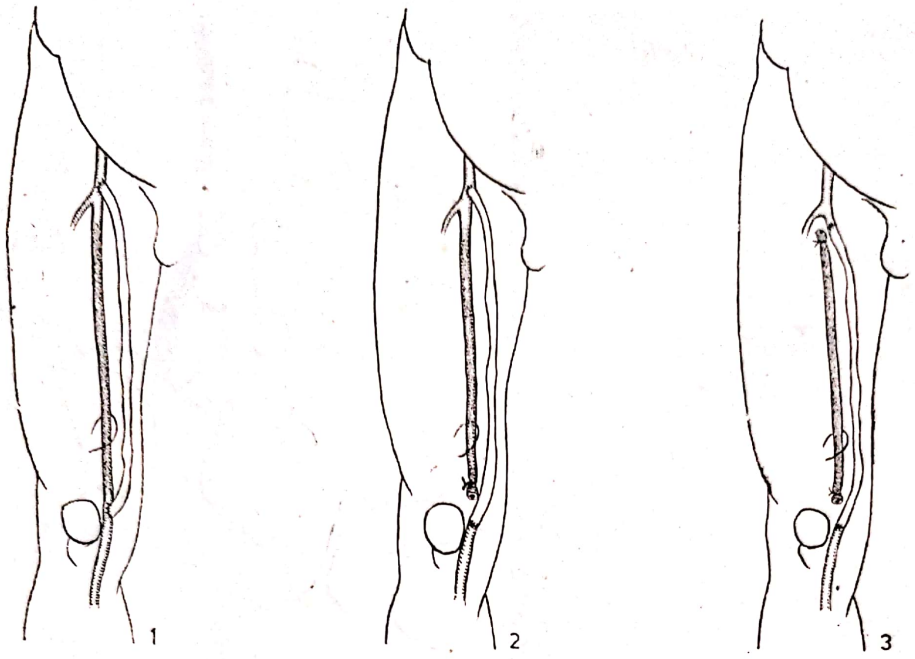

Fig. 51. — Tromboza arterelor femurală comună și femurală superficială și a poplitei și reparare cu transplant venos. *1*, Punte venoasă suturată laterolateral pe artera femurală comună și pe poplitee; *2*, punte venoasă suturată terminolateral pe artera femurală comună și terminoterminal pe artera poplitee; *3*, punte venoasă suturată terminoterminal pe artera femurală superficială și pe poplitee.

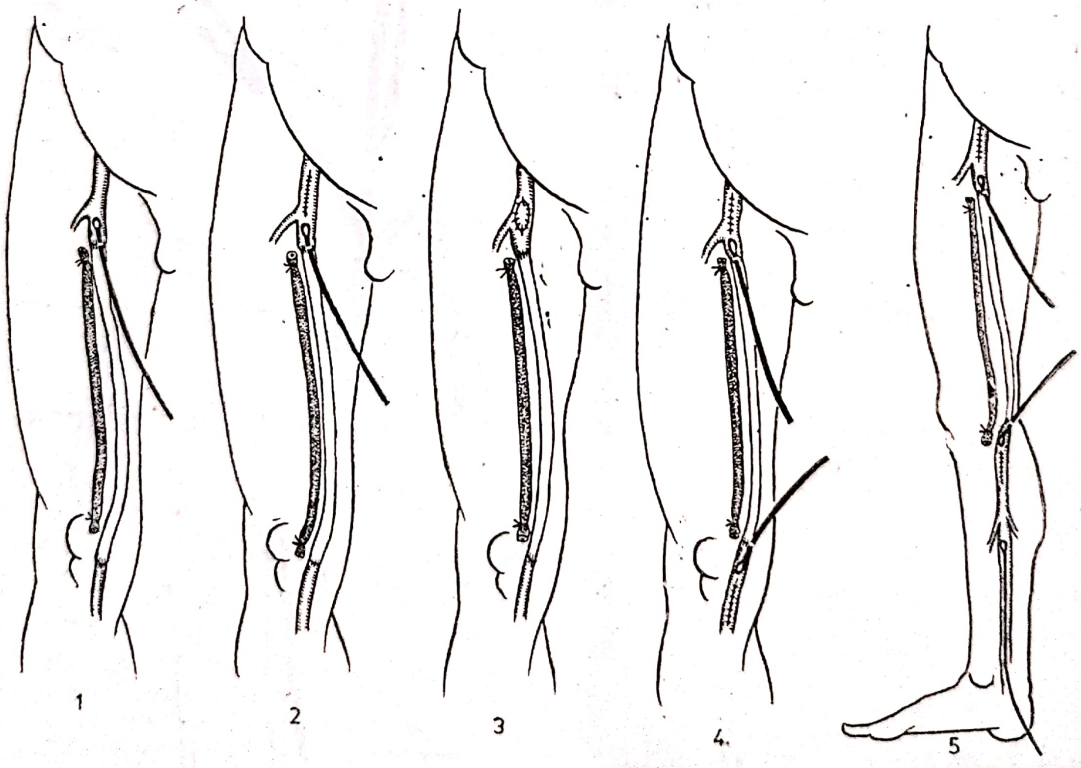

Fig. 52

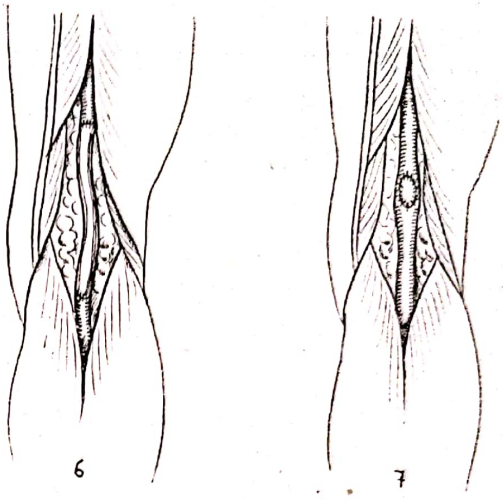

Fig. 52. — Modalități de rezolvare chirurgicală a trombozei de arteră femurală comună, femurală superficală și arteră poplitee. *1*, Dezobstrucția arterei femurale comune, cu dezobliterotomul; *2*, dezobstrucție directă și cu ajutorul dezobliterotomului; *3*, dezobstrucția arterei femurale comune și aplicarea unui petec venos; *4*, dezobstrucția arterei femurale comune și a poplitei; *5*, dezobstrucția arterei femurale comune, a poplitei și a tibialei posterioare; *6*, înlocuirea poplitei cu un autotransplant venos; *7*, dezobstrucția arterei poplitee și aplicarea unui petec venos.

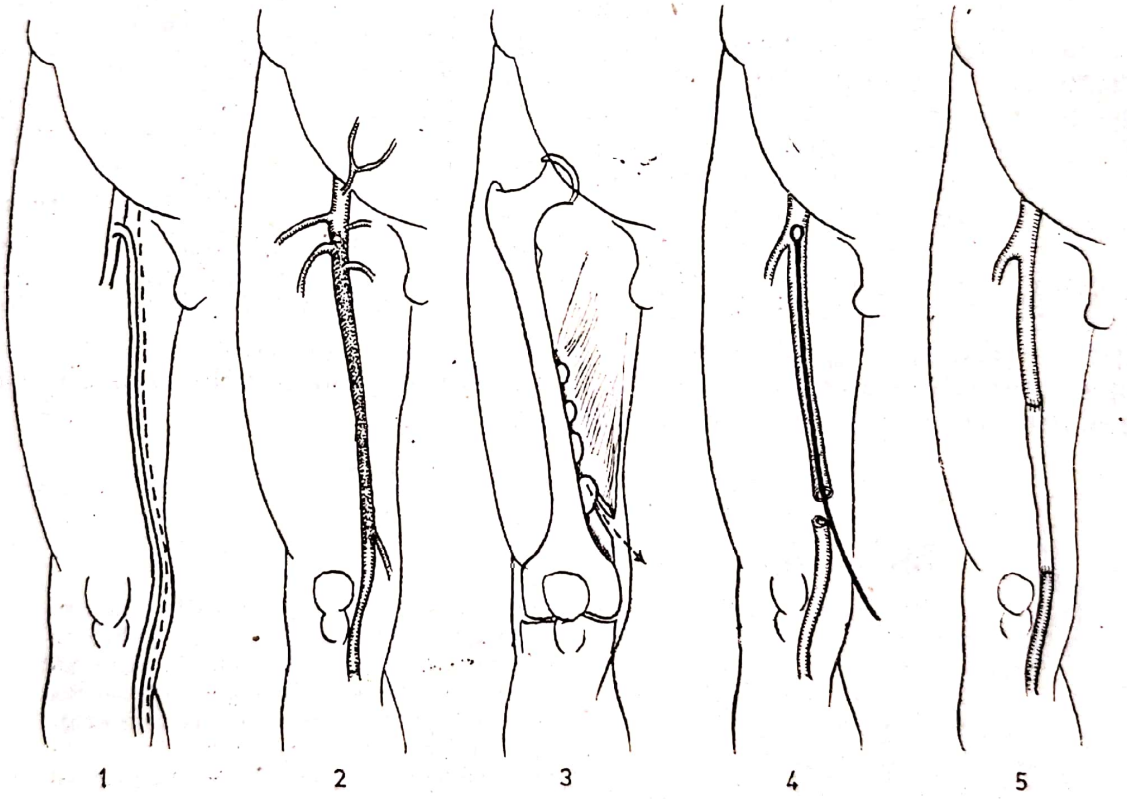

Fig. 53. — Trombarteriectomia de femurală superficială și poplitee + autotransplant venos, într-un caz de tromboză aterosclerotică a acestor artere. *1*, Incizie la nivelul coapsei; *2*, tromboza arterei femurale superficiale; *3*, inelele adductorului al treilea; *4*, dezobstrucția arterei femurale superficiale cu dezobliterotomul; *5*, autotransplant venos pentru înlocuirea unui fragment de arteră femurală superficială.

mortalitate sau, practic, înregistrează valori care se apropie de 0. Cifra mortalității ne-a fost ridicată de cele 24 cazuri de trombectomii și protezări cu dacron; pe aceste cazuri, mortalitatea a fost de 12%. Pentru restul de 386 cazuri de reconstrucții arteriale, începînd cu iliacele comune, mortalitatea a fost 0.

În intervențiile arteriale pentru arterită obliterantă, am folosit 17 procedee operatoare (fig. 46—53).

Scanned with OKEN Scanner

Tromboza de bifurcație aortică

În tromboza de bifurcație aortică (fig. 46—49), am folosit la 24 bolnavi operați patru procedee (mortalitate operatoare 12%). Toți acești bolnavi se aflau într-un stadiu avansat al bolii, aveau tulburări trofice (cangrene digitale). La toți a fost necesară o dezobstrucție aortică până sub arterele renale, iar sutura aortei la proteză s-a făcut terminoterminal. Acest gen de sutură ne-a obligat să disecăm segmentul inferior al aortei, operație extrem de dificilă, deoarece țesutul scleros periaortic înglobează vena cavă și originea venelor iliace comune. Uneori disecția a durat mai mult de două ore. Majoritatea operațiilor de protezare aortoiliacă, descrise în literatură, au folosit o pensă aplicată lateral pe aortă. Aceasta presupune însă un segment de aortă terminală neobstruat. Nici unul din cazurile noastre nu s-a pretat la acest procedeu.

Cele patru modalități de rezolvare chirurgicală a trombozelor de bifurcație aortică sînt înfățișate schematic în figura 49 :

I. *Dezobstrucția bifurcației aortice și a iliacelor comune.* Se face prima incizie în flancul drept și se prelungește până în regiunea inghinală. A doua incizie se practică în regiunea inghinofemurală stîngă. Se descoperă retroperitoneal bifurcația aortică și originea arterelor iliace comune. Pe partea dreaptă se face o incizie care, de la aortă, se prelungește pe artera iliacă comună ; prin ea se dezobstruează bifurcația. Pe incizia arterei femurale comune drepte se introduce dezobliterotomul care ajunge până la incizia aortică. Se dezobstruează iliacele drepte. Se aplică apoi o pensă pe aortă deasupra bifurcației, se incizează iliaca comună stîngă și femurala comună stîngă și, cu dezobliterotomul, se trece de jos în sus, executîndu-se endarteriectomie. Se suturează iliaca comună stîngă și femurala comună ipsilaterală, apoi se ridică pensa de pe bifurcația aortică. Se închide plaga operatoare din flancul drept și din regiunea inghinofemurală dreaptă, apoi cea din regiunea inghinofemurală stîngă.

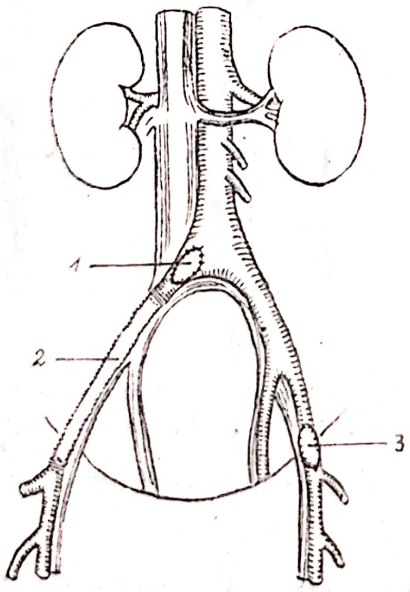

Fig. 54. — Tromboza bifurcației aortice. Rezolvare chirurgicală prin aplicarea unui petec venos pe femurala comună stîngă. *1*, Detrombozarea bifurcației aortice prin artera iliacă comună dreaptă, apoi aplicare de petec de dacron ; *2*, înlocuirea arterelor iliace drepte cu proteză de dacron ; *3*, petec venos aplicat pe artera femurală comună stîngă după detrombozare.

Dezobstrucția bifurcației aortice poate fi combinată cu protezare cu dacron și cu aplicarea unui petec venos aortoiliac drept și pe femurala comună stîngă. Noi am avut un asemenea caz, un zidar de 61 ani, care se internase la Spitalul Griviția pentru dureri în ambele membre inferioare, impotență sexuală și tulburări trofice la piciorul drept.

Scanned with OKEN Scanner

După stabilirea diagnosticului de tromboză a bifurcației aortice, intervenția chirurgicală reparatoare a constat din : dezobstrucția bifurcației aortice cu aplicarea unui petec de dacron pe bifurcație și pe piciorul iliacei comune drepte ; dezobstrucția femuralei comune drepte, parțial trombozate, și aplicarea unei proteze de dacron, care înlocuiește ambele iliace drepte (comuna și externa) ; dezobstrucția iliacei externe stîngi și lărgirea lumenului iliacei comune stîngi ; aplicarea unui petec venos pe femurala comună stîngă (fig. 54).

II. O altă modalitate de rezolvare a trombozei de bifurcație aortică constă în aplicarea unei proteze de dacron suturate terminoterminal pe aortă și terminoterminal pe femuralele comune (fig. 49, *b*).

III. O a treia soluție : proteza de dacron suturată terminoterminal pe aortă și terminolateral pe femuralele comune (fig. 49, *c*).

IV. O ultimă modalitate : protezare cu petec de dacron suturat terminoterminal pe aorta și terminoterminal pe iliacele comune (fig. 49, *d*).

Ilustrăm tehnicile redate în figurile 49,*c* și 49,*d* prin două cazuri clinice. La unul dintre acestea, care prezenta tromboza a bifurcației aortice și fistule perianale, s-a decis ca soluție irigarea iliacelor interne. Pentru aceasta, s-au dezobstruat ambele iliace comune la nivelul bifurcației, apoi acestea au fost secționate la 2 cm deasupra bifurcației. Proteza de dacron a fost suturată terminoterminal la aorta secționată și terminal la ambele iliace comune.

Unui alt bolnav, în vîrstă de 49 ani, i s-a aplicat o protează de dacron aortofemurală, după care piciorul sting al protezei a fost înlocuit cu un autotransplant venos. Acesta a fost impus de apariția unei supurații în

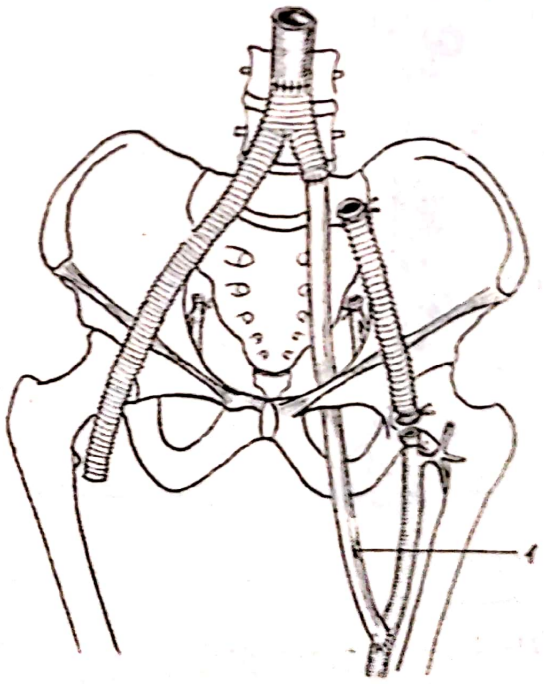

Fig. 55. — Tromboza bifurcației aortice. Autotransplant venos tras prin gaura obturatoare (*1*).

regiunea inghinală stîngă (fig. 55). Cazul prezentat este interesant din următoarele motive :

— executarea unei operații preventive, într-o supurație a piciorului sting al protezei de dacron, fără a mai aștepta desfacerea suturilor care ar fi reprezentat o adevărată catastrofă chirurgicală ;

Scanned with OKEN Scanner

—folosirea unui autotransplant venos trecut prin gaura obturatoare în locul protezei de dacron sensibile la infecții ;

—vindecarea plăgii supurate în 12 zile după scoaterea protezei ;

Tromboza arterelor iliace

Pentru *tromboza arterelor iliace*, am intervenit chirurgical în 35 de cazuri într-o perioadă de 12 ani. Mortalitatea operatoare : 0 (fig. 50).

Soluțiile adoptate au constat din : —dezobstrucția arterei iliace externe și a femuralei comune drepte (fig. 50) ; — protezarea iliacei externe cu transplant prelevat din safena internă. Aceasta are un calibru redus, astfel încît din două fragmente de safenă tăiate pe muchie se confecționează pe aparatul Ghițescu (fig. 56) un autotransplant cu diametrul dublu. Se detrombozează iliaca primitivă și bifurcația aortică, iar iliaca externă este înlocuită cu transplantul venos confecționat de noi. Înregistrarea pulsului la femurală arată cubre ample de ambele părți (fig. 57 și 58).

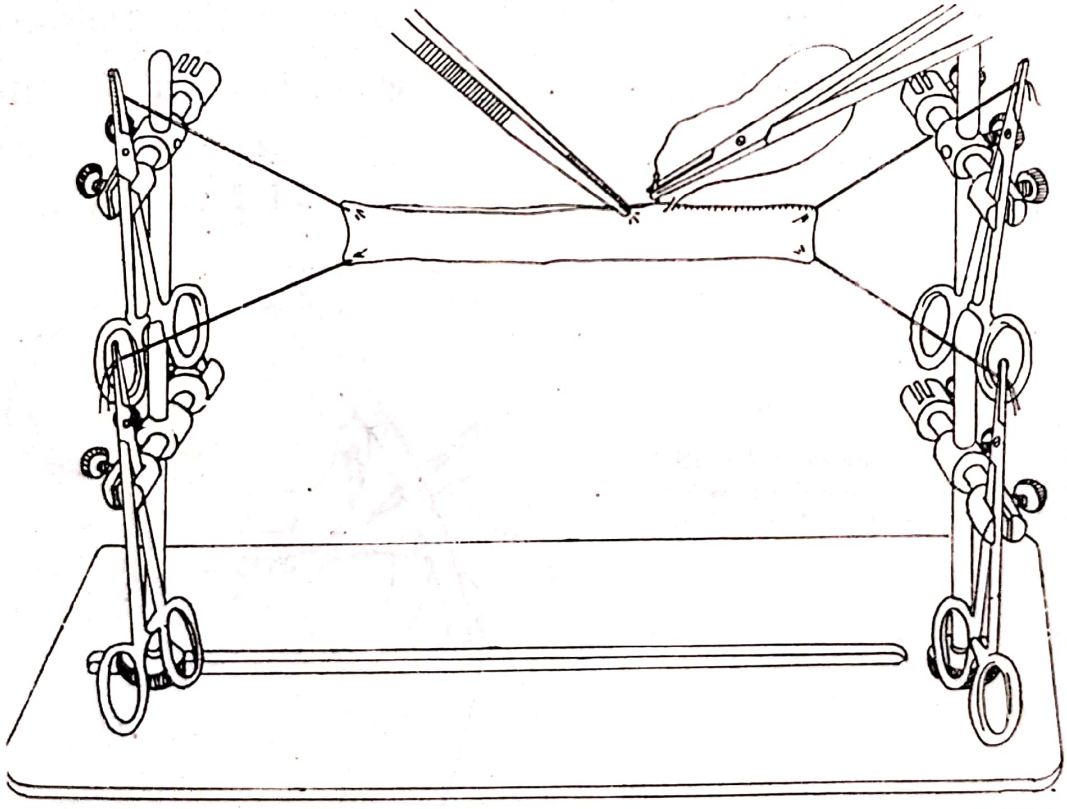

Fig. 56. — Safenă cusută cu aparatul Ghițescu (certificat de inventator nr. 63109/1972).

În sfîrșit, o a treia soluție pe care am adoptat-o în tratamentul chirurgical al trombozei iliacelor a fost protezarea cu dacron a ambelor iliace (comuna și externa) de partea dreaptă și a segmentului superior al femuralei comune (fig. 50, *d*).

Scanned with OKEN Scanner

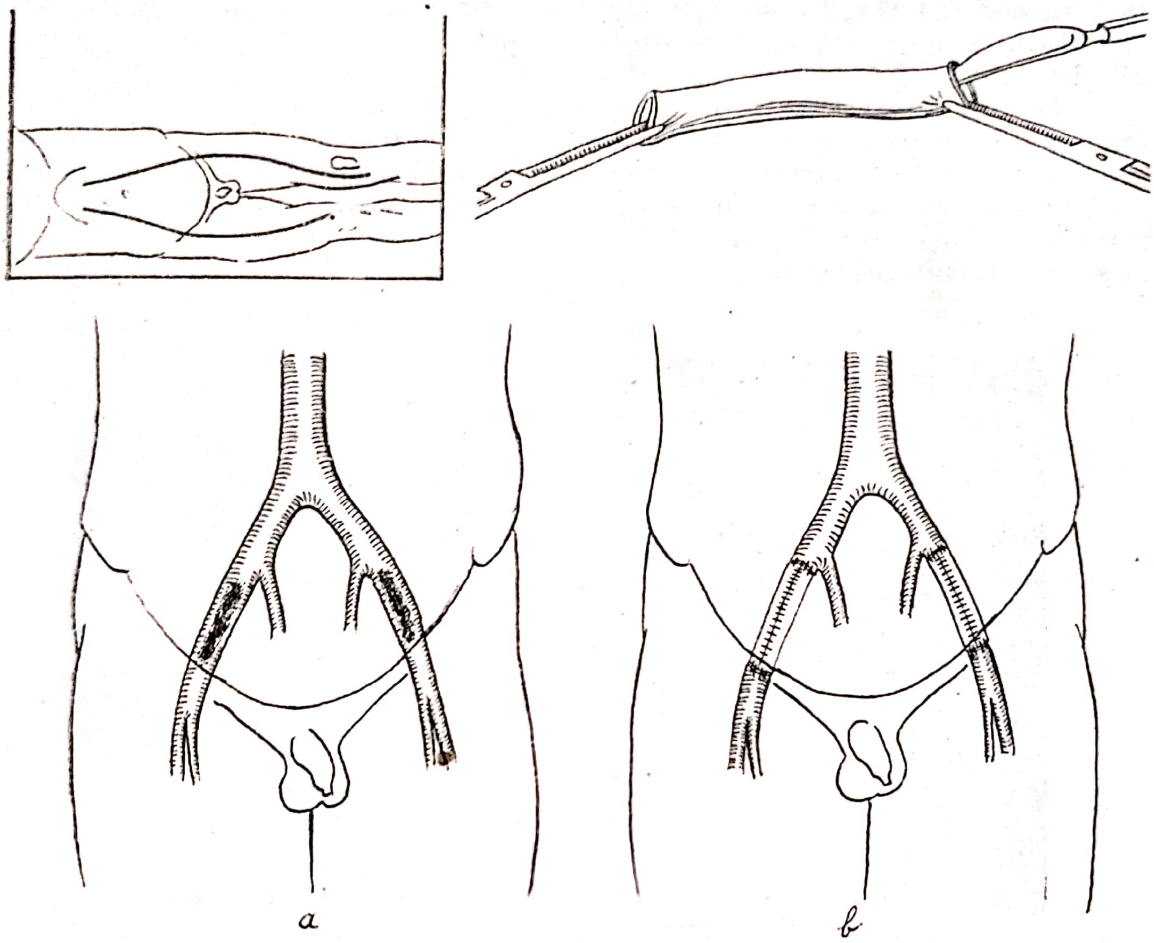

Fig. 57. — Autotransplant venos dublu inlocuind arterele iliace externe (*b*), intr-un caz de tromboză a ambelor acestor artere (*a*). În cartuș : liniile de incizie.

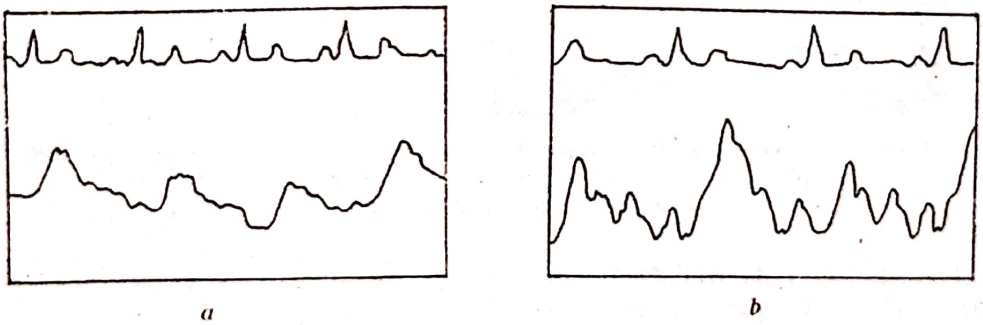

Fig. 58. — Înregistrarea pulsului femural pe dreapta la doi ani (*a*) și pe stînga la un an (*b*), la bolnavul din figura 57 (autotransplant de arteră iliacă externă).

Tromboza arterelor femurală superficială și poplitee

Într-o perioadă de 12 ani (fig. 51) am operat un număr de 191 cazuri. Mortalitatea operatoare a fost zero.

Tromboza de femurale comună și superficială înregistrează cea mai ridicată pondere în rîndul trombozelor ateroscleroticе raportate statistic

în ţara noastră, după cum centrele de chirurgie vasculară din vestul continentului raportează ca predominante trombozele bifurcaţiei aortice şi ale iliacelor.

Operaţiile executate de noi în acest tip de tromboză au fost : autotransplant venos inserat terminolateral pe femurala comună şi terminolateral pe artera poplitee şi autotransplant venosinserat terminolateral pe femurala comună şi terminoterminal pe artera poplitee. Arteriografia intraoperatoare (fig. 59) înfăţişează segmentul inferior al transplantului şi sutura terminoterminală.

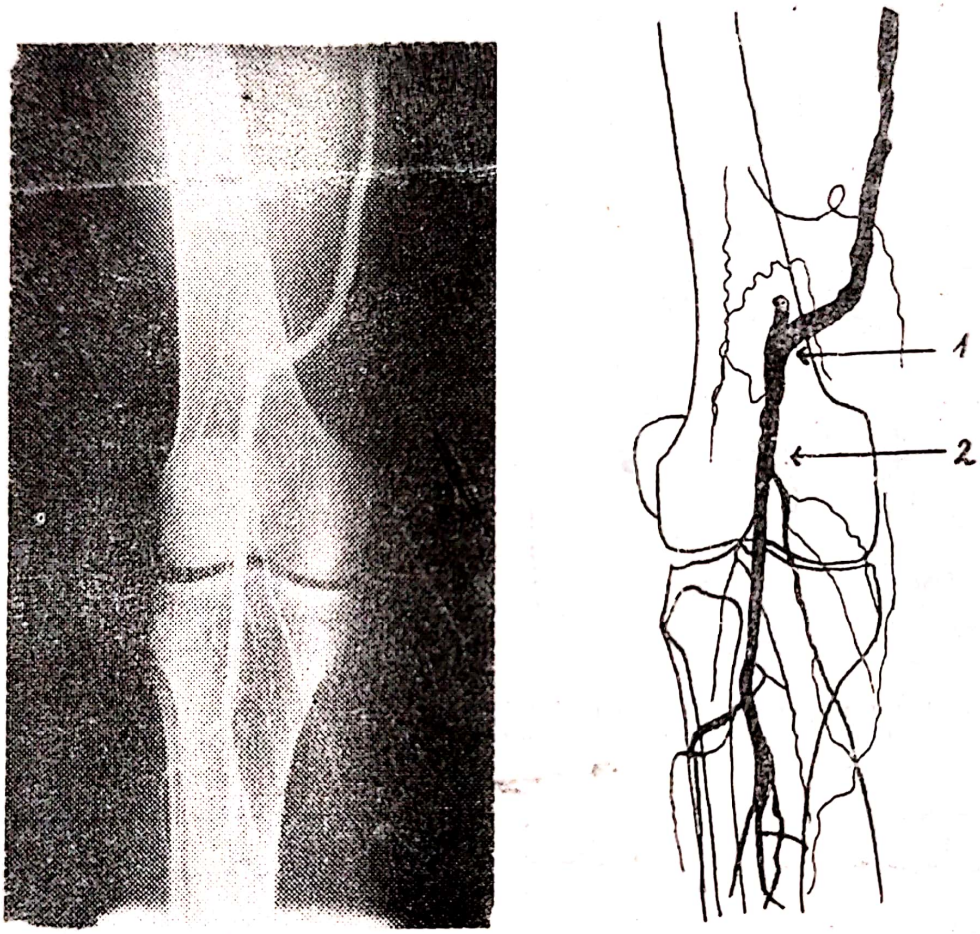

Fig. 59. — Arteriografie intraoperatoare : autotransplant venos (segment inferior) aplicat într-un caz de tromboză de arteră femurală superficială ; *1*, autotransplant, *2*, artera poplitee.

În trecut, toţi aceşti bolnavi erau amputaţi la nivelul coapsei. La 11 iunie 1962, în ţara noastră s-a efectuat în premieră o punte venoasă în tromboza aterosclerotică. Primul transplant venos pentru repararea femuralei superficiale fusese executat de mine în ianuarie 1953. (Pînă în 1962, executasem autotransplante, dar nu în ateroscleroză.)

Am optat definitiv pentru tehnica autotransplantului venos suturat terminoterminal la artera trombozată, pentru că o consider superioară punţilor cu suturi laterale (fig. 61 şi 62).

Într-o comunicare susţinută la Congresul Internaţional de Chirurgie Vasculară, Sofia, 1975 (Ghiţescu şi colab., 1975), semnalam inconvenientele punţii venoase femuropoplitee suturate laterolateral : sutura laterală a transplantului provoacă strîmtorarea lumenului arterelor femu-

Scanned with OKEN Scanner

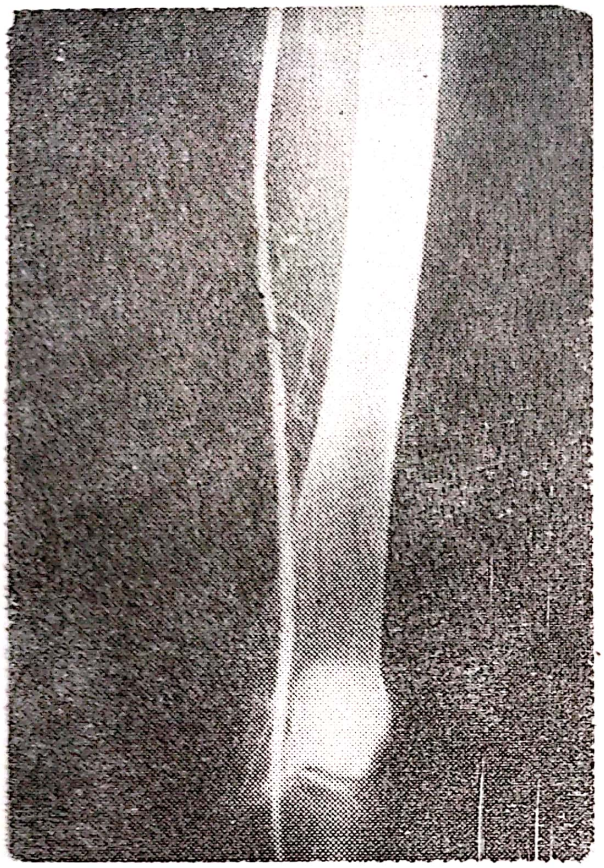

a

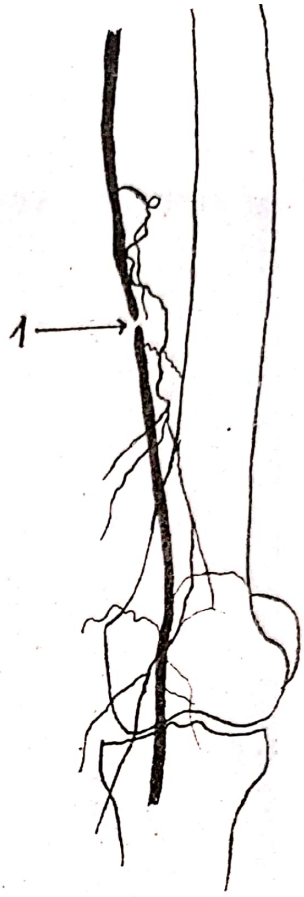

a

b

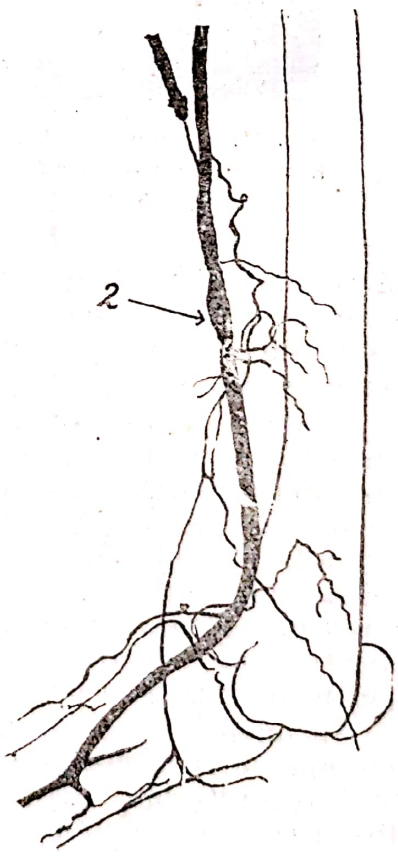

b

Fig. 60. — Obliterarea arterei femurale superficiale în treimea medie (*a*, *1*). Arteriografie intraoperatoare (*b*), după aplicarea unui petec venos (*2*) la nivelul obliterării.

Scanned with OKEN Scanner

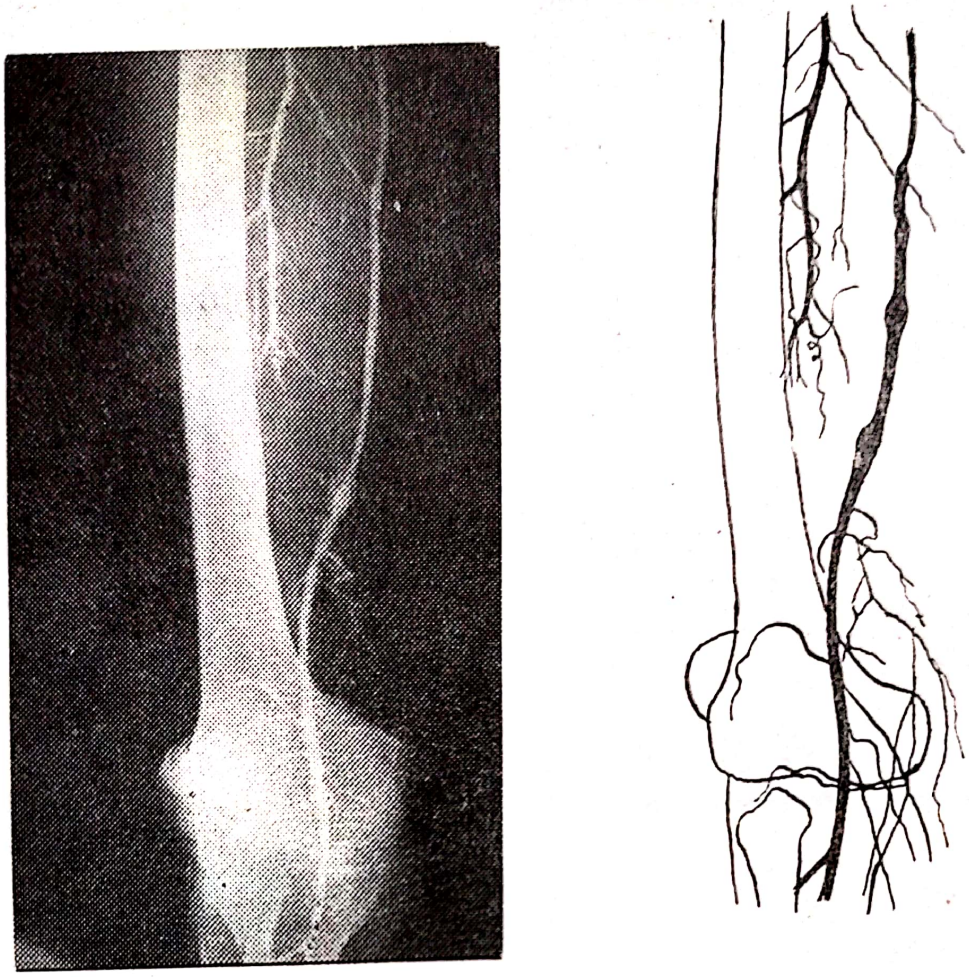

Fig. 61. — Tromboză de arteră femurală superficială și de poplitee. Arteriografie intraoperatoare: se aplică autotransplant venos suturat terminoterminal, proximal la femurala comună și distal la poplitee.

rală comună și poplitee; unghiul transplantului față de arteră poate fi prea mare sau prea mic, producînd, în ambele cazuri, micșorarea debitului sanguin; în fine, sutura proximală se află, în acest caz, în vecinătatea ganglionilor inghinali, deci într-o zonă foarte ușor supusă infecției.

Avantajele dezobstrucției femuralei superficiale și a celei comune și eventual și a popliteei, combinate cu autotransplantul venos suturat terminoterminal sînt următoarele: dezobstrucția arterelor femurale și poplitee se face ușor după secționarea completă a arterei; sutura proximală nu se află în regiunea inghinală; într-un transplant suturat terminoterminal, curentul sanguin urmează o cale directă; suturile terminoterminale minuțios executate nu strîmtează lumenul arterial; safena transplantată poate fi și mai scurtă, căci rămîne pe loc un segment de arteră femurală superficială dezobstruat (fig. 53).

În unele cazuri, tromboza femuralei superficiale afectează un segment mic. Figura 60 înfățișează o arteriografie (bolnav de 71 ani, cu claudicație intermitentă sub 200 m de mers) pe care se poate observa obliterarea arterei femulare superficiale în treimea medie, pe o lungime de aproximativ 3 mm. Pe arteriografia intraoperatoare, efectuată după executarea intervenției, se vede, în locul zonei strîmtorate, o dilatație care corespunde aplicării petecului venos (fig. 60).

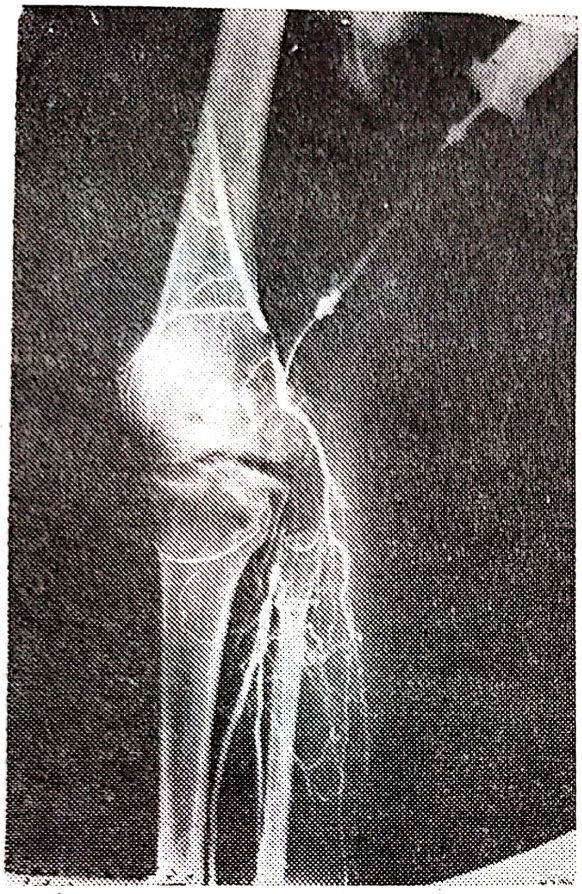

a

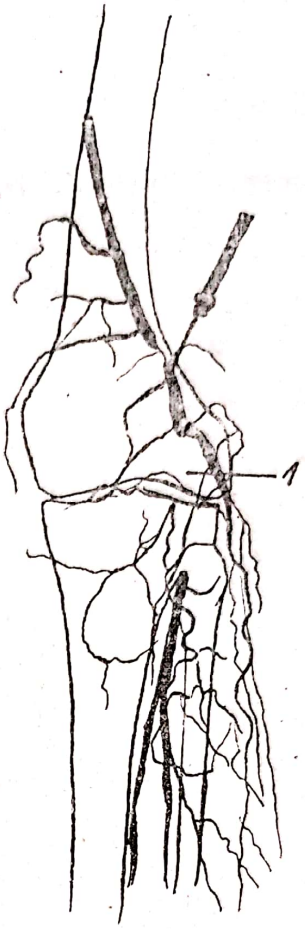

a

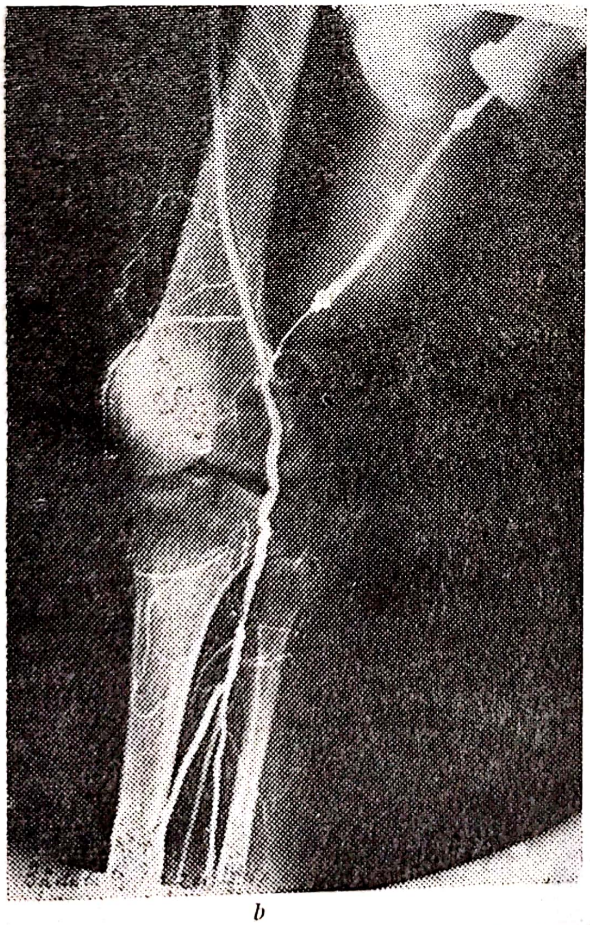

b

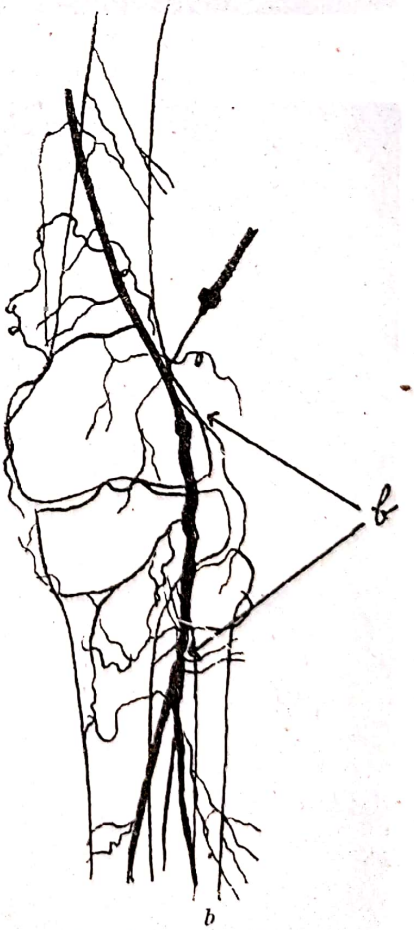

b

Fig. 62. — Tromboza arterei poplitee (*1*). Arteriografie înainte (*a*) și după e xecutarea transplantului venos pe artera poplitee (*b*).

Scanned with OKEN Scanner

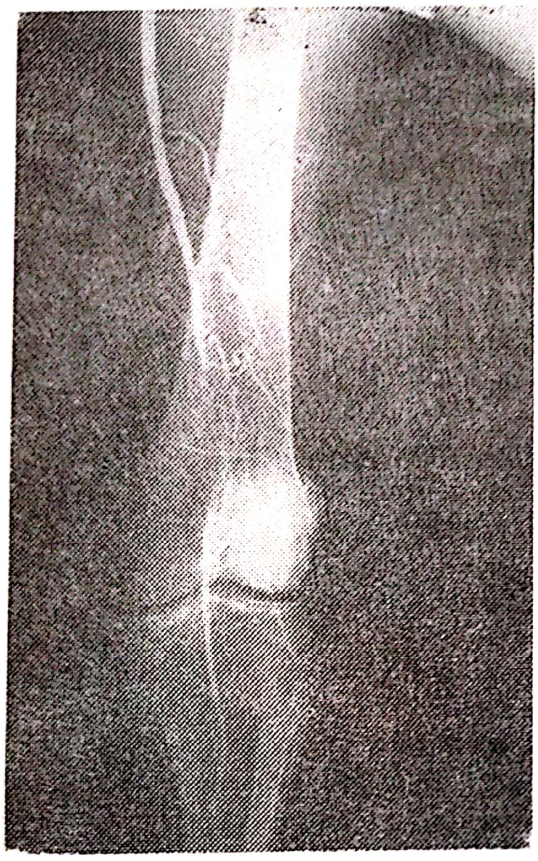

a

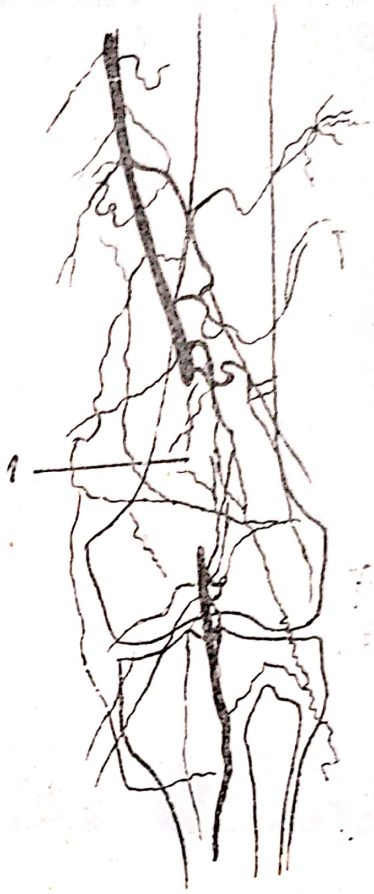

a

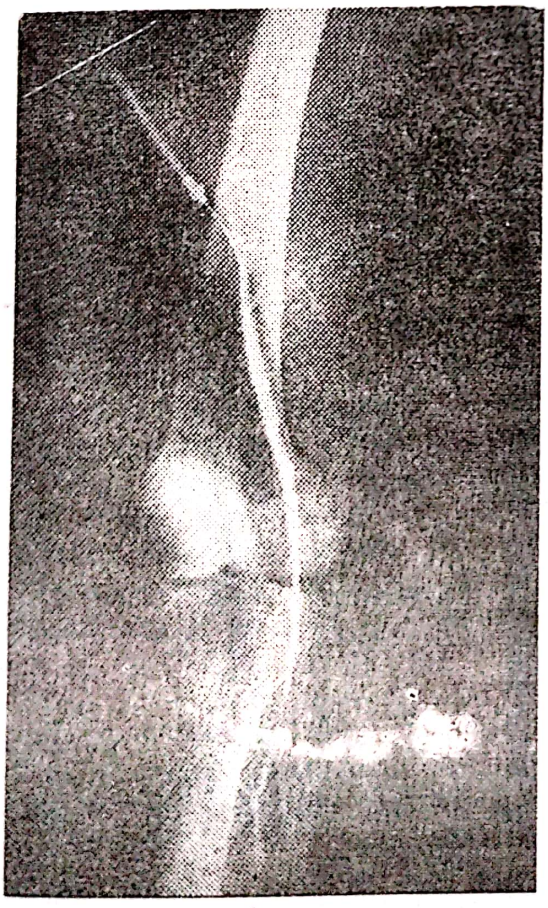

b

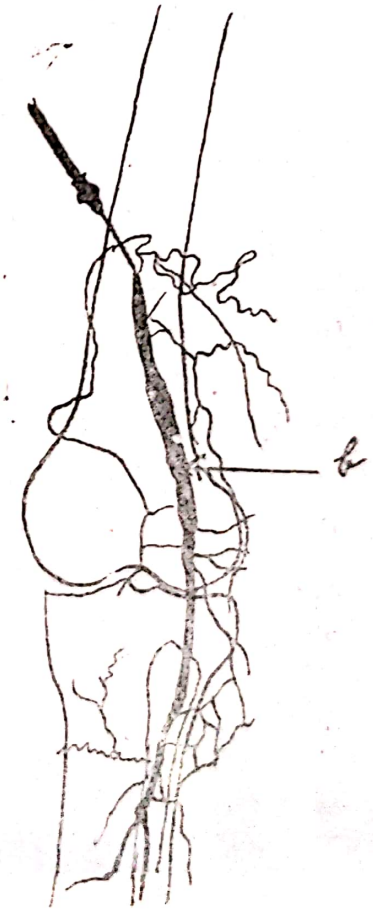

b

Fig. 63. — Tromboza arterei poplitee (*1*). Arteriografii efectuate înainte (*a*) și după detrombozarea arterei poplitee distal și suturarea unui autotransplant venos lung de 8 cm (*b*).

Scanned with OKEN Scanner

La cele cinci procedee operatoare, prezentate în figura 51 și 52, noi l-am adăugat pe al șaselea : dezobstrucția și aplicarea unui petec venos pe femurala superficială. În toate operațiile efectuate de noi în aceste cazuri, dezobstrucția femuralei comune nu a fost niciodată necesară.

Tromboza arterelor femurale comună și superficială și poplitee

În cursul celor 12 ani analizați statistic, am operat 160 de asemenea bolnavi, la care am practicat trombendarteriectomia femuralei comune obstruate și am aplicat autotransplant venos. Mortalitatea a fost zero.

În notele mele clinice din noiembrie 1973, arătăm că toți bolnavii cu tromboza arterei femulare comune la bifurcație, asociată cu tromboza femuralei superficiale, prezintă simptomatologia unei tromboze aterosclerotice periferice, și anume : dureri în decubit, răceala extremităților, uneori cu tulburări trofice, poziția declivă antalgică a gambelor, imposibilitatea de a merge din cauza durerilor. Din cauza acestor simptome, tromboza asociată a bifurcației femuralei comune + a femuralei superficiale poate fi confundată cu tromboza arterelor gambei, care provoacă, de asemenea, simptomele amintite.

În tromboza carfurului femuralei comune, însă, se palpează întotdeauna, sub arcada femurală, pulsațiile femuralei comune, adeseori puternice, semn întîlnit în embolia femuralei comune, în care se obstruează ostiul femuralei superficiale și cel al femuralei profunde. Și în acest tip de embolie, ca și în tromboza femuralei comune, instalate cam la 5—10 mm mai jos de arcada femurală, simptomele sînt de ischemie a întregului membru inferior, ca urmare a suprimării circulației în cele două artere femurale : profundă și superficială.

Examenul clinic rămîne însă suveran : să nu ne înșele pulsațiile pe care le simțim imediat sub arcada femurală, sugerîndu-ne că femurala comună ar fi liberă. Am întîlnit această confuzie la tineri medici, nefamiliarizați cu bolile vasculare. Deci, prezența pulsațiilor femuralei comune sub arcada femurală, însoțite de fenomene ischemice grave, traduc tromboza celor două artere femurale : superficiala și profunda. În tromboza arterelor gambei, deși simptomele sînt aceleași, femurala comună se palpează pe o mai mare întindere și, în plus, se palpează și popliteea.

În rezolvarea chirurgicală a trombozelor de femurale (profundă + superficială) + tromboza de poplitee, dezobstrucția femuralei comune este primul timp obligatoriu (fig. 52). Chirurgul nu va uita niciodată să fixeze endartera segmentului caudal al arterei dezobliterate, deoarece unda sanguină nu numai că întoarce înăuntru marginile libere ale endarterei rămase, dar poate să o și disece, ca în anevrismul disecant. Rezultatul nefixării endarterei duce la ocluzia arterială completă, chiar înainte de a se termina operația. La capătul proximal al arterei (femurala comună sau cea superficială), fixarea endarterei nu este necesară : marginea secționată se află în direcția curentului sanguin, deci nu are cum să disece endartera. Situația se schimbă cînd dezobstruăm orificiul femuralei profunde : aici endartera trebuie fixată. Accentuăm : endartera detașată sau detașabilă nu trebuie să rămînă în contra sensului curentului sanguin.

Scanned with OKEN Scanner

Vom descrie unul din cazurile clinice mai complicate din această categorie de tromboze. Este vorba de un bolnav de 55 ani (fig. 52) care acuza dureri în decubit și imposibilitatea de a merge, din cauza durerilor. Puls prezent la femurală, sub arcadă. Lipsa pulsului la poplitee, tibiala posterioară și pedioasă. Arteriografia făcută pe masa de operație evidențiază o umplere a segmentului inferior al tibialei posterioare și a tibialei anterioare. Se face dezobstrucția femuralei comune „la vedere", prin incizie, apoi dezobstrucția poplitei, cu incizia respectivă. Se sutureză autotransplantul venos, dar, după citeva minute, acesta se trombozează. Cauza era imposibilitatea de descărcare a sîngelui circulant (nu exista *run-off*). În această situație, se impunea amputația de coapsă. Am făcut o ultimă încercare : am descoperit artera tibială posterioară retromaleolar și am introdus pe ea un dezobliterotom foarte fin, cu diametrul cercului de 3 mm. Cu ajutorul lui am dezobstruat segmentul superior al arterei tibiale și trunchiul tibioperonier. Rezultatul a fost bun : pulsul periferic a revenit.

Cazul descris dovedește ce importanță are nu numai dezobstrucția proximală, ci și existența unei căi distale permeabile. La dezobstrucția femuralei comune (prim timp operator), s-a adăugat autotransplantul venos.

La toți bolnavii din această a patra grupă de tromboze ateroscleroticе, operația s-a executat cu o urgență intirziată. Istoricul acestor bolnavi este extrem de interesant. Pînă la o anumită dată, evoluția bolii fusese mulțumitoare : claudicația intermitentă apărea la 500—600 m. Apoi, brusc, s-au instalat durerile atroce și simptomele amintite (dureri în decubit, poziție antalgică, cu gambele atirnate, imposibilitatea de a merge, din cauza durerilor). Această agravare bruscă, spectaculară, se datorește obstruării ostiului femuralei profunde. Artera femurală superficială era obstruată de mult, provocind numai claudicația.

Dezobstrucția femuralei comune nu ridică nici o problemă și rezultatele operației sînt excepționale, cînd popliteea și arterele gambei sînt permeabile. Dezobstrucția femuralelor comună și profundă, care poate fi executată în mai puțin de o oră, poate salva mulți bolnavi de la amputația coapsei.

Eliberarea trepiedului femural fără dezobstrucție

Există bolnavi care nu suportă o operație de lungă durată, cum este o dezobstrucție sau o autotransplantare, fie că sînt prea în vîrstă, fie că au avut un infarct în antecedentele apropiate, fie că suferă de hipertensiune arterială sau de o boală renală.

În 1965, cînd executam arteriografii prin descoperirea femuralei comune, cu intenția de a face o operație arterială reparatoare, la unii bolnavi n-am putut-o executa și m-am mulțumit cu eliberarea arterei femurale comune (care pulsa) și mai ales a femuralei profunde pe primii 2 cm. Uneori am secționat parțial și arcada femurală, pentru ca artera femurală să pulseze în voie. Este știut că, în ateroscleroză, artera își mărește diametrul prin îngroșarea pereților. Am insistat să disec artera femurală cel puțin pînă la prima colaterală. Este de asemenea cunoscut că o arteră, cînd pătrunde în mușchi, nu mai are pereții îngroșați, devine suplă. Eliberarea a doi centimetri de femurală profundă este de obicei

Scanned with OKEN Scanner

suficientă. Secționăm țesuturile înconjurătoare, pînă cînd putem să ridicăm artera pe șnur. La 90% din bolnavii, femurala superficială era trombozată la nivelul trepiedului femural, astfel încît eliberarea ei nu mai era necesară.

Am executat operația de eliberare a trepiedului femural la mai bine de 100 de bolnavi și, în toate cazurile, am obținut ameliorări mai mici sau mai mari. Pentru un chirurg vascular, această intervenție este de mică chirurgie și niciodată n-am avut accidente sau incidente, nici măcar o suprație. Rezultatele bune se datoresc simpatectomiei periarteriale, dar în deosebi măririi debitului femuralei profunde. Recomandarea mea expresă este de a *nu* se deschide o femurală comună care pulsează bine. Orice încercare de dezobstrucție (deși bine-intenționată) este întotdeauna grevată de un procent de risc de trombozare. Apoi, mărirea debitului poate duce la tromboză într-o femurală comună care nu se poate descărca total în arterele femurale superficială și profundă. Femurala comună nu trebuie dezobstruată (operație descrisă în capitolul precedent) cînd cel puțin femurala profundă este liberă și de calibru mare.

Am putea da nenumărate exemple cînd simpla eliberare a trepiedului a dus la ameliorări de-a dreptul spectaculoase. Am constatat de asemenea că simpatectomia perifemurală cu eliberarea arterei femurale profunde dă rezultate mai bune decît simpatectomia lombară.

Protezele de dacron în ateroscleroza obliterantă a femuralei superficiale

La bolnavii noștri am folosit patru proteze de dacron pentru rezolvarea chirurgicală a trombozei femuropoplitee. Una dintre aceste proteze a fost scoasă după 40 zile, din cauza supurației. Din fericire, sutura proximală era efectuată pe femurala superficială, încît proteza a putut fi scoasă fără să compromită membrul inferior respectiv. Dacă proteza ar fi fost suturată pe femurala comună, tromboza acestei artere ducea sigur la amputație. Avantajul suturării proximale, atît a autotransplantului, cît și, mai ales, a protezei, pe femurala superficială este evident și eu am aplicat în mod constant această tehnică în ultimii 20 de ani.

Astăzi, aproape toți chirurgii sînt de acord să contraindice folosirea protezei de dacron pentru rezolvarea chirurgicală a trombozelor femuralei superficiale, deoarece ele se obstruează repede din cauza calibrului redus (diametrul maxim : 8 mm). Este permisă folosirea dacronului cînd safenele bolnavului, fie că au fost extirpate, în urma unor operații de varice, fie că au un diametru redus (sub 3 mm).

Dezavantajul asocierii dacronului (care cu timpul devine rigid) cu autotransplantul venos (a cărui consistență rămîne moale) este aceea să poate genera un anevrism, prin desfacerea parțială a suturilor. Un caz ilustrativ în acest sens este cel al bolnavului C.O., 32 ani, la care segmentul superior al femuralei superficiale s-a înlocuit cu dacron, iar cel inferior cu safenă (fig. 66, *a*, *b*), pentru repararea trombozei acestei artere în treimea medie. Operația a durat 8 ore. Postoperator, apare un puls amplu la tibiala posterioară și la pedioasă. După 14 zile, bolnavul părăsește spitalul vindecat. La 10 ani de la acest episod, face un anevrism la nivelul unirii protezei de dacron cu transplantul venos. Operația de extirpare a anevrismului

Scanned with OKEN Scanner

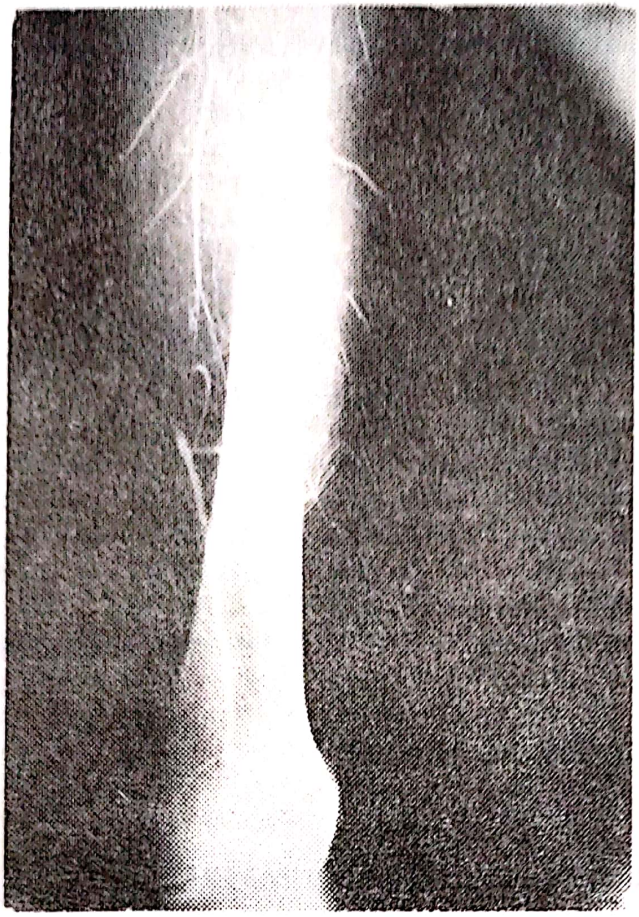

a



a

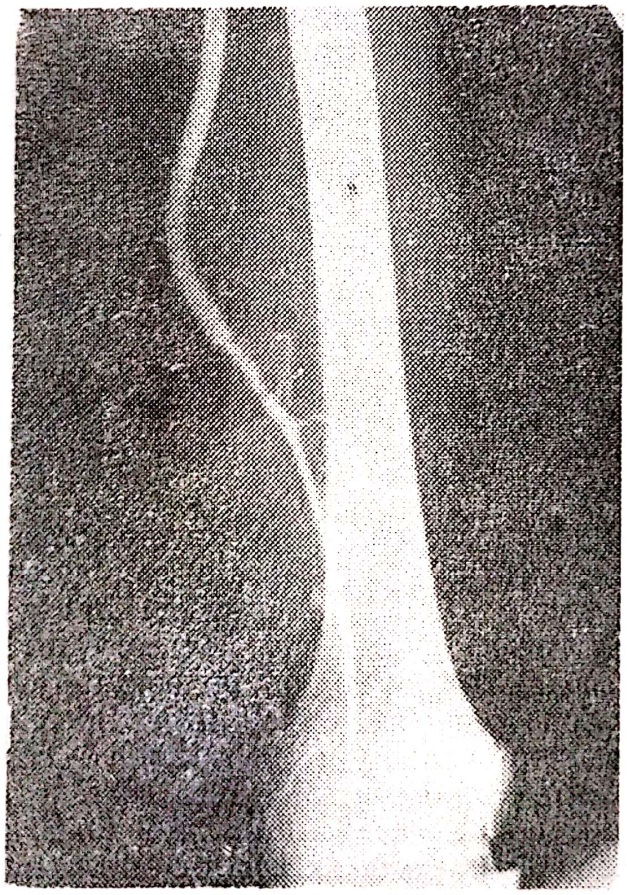

b

b

Fig. 64. — Tromboza arterei femurale superficiale (bolnavul B.N., 38 ani). Arteriografei intraoperatoare, înainte (*a*) și după aplicarea protezei de dacron și efectuarea suturii termino-terminale (*b*) ; *1*, femurala profundă ; *2*, femurala superficială ; *3*, proteză de dacron.

Scanned with OKEN Scanner

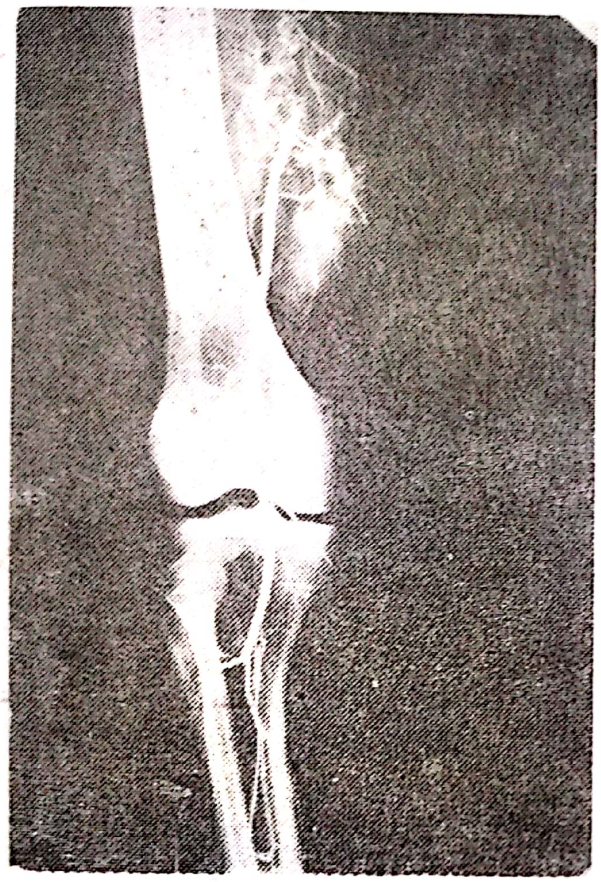

a

a

b

b

Fig. 65. — Obliterarea segmentară a arterei femurale superficiale în jumătatea superioară (*1*). Arteriografii efectuate înainte (*a*) și după aplicarea protezei de dacron suturate terminoterminal (*b*).

Scanned with OKEN Scanner

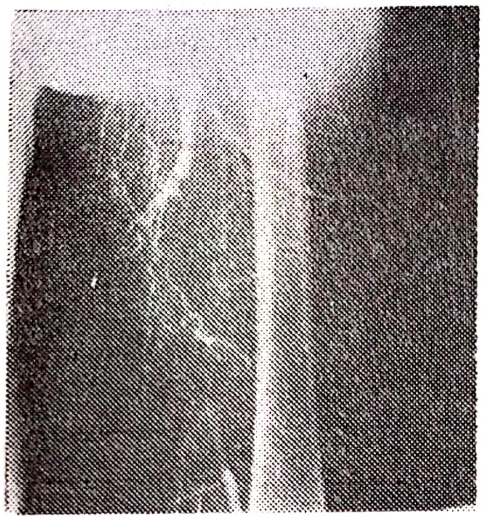

a

a

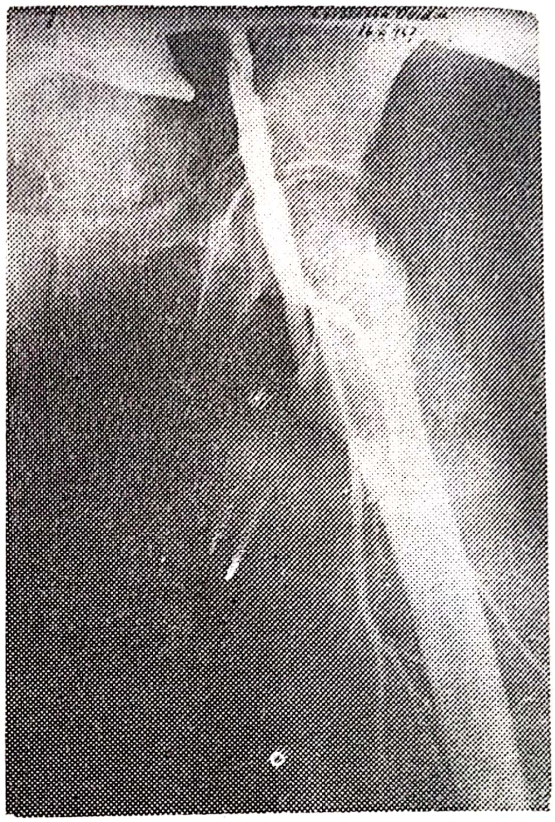

c

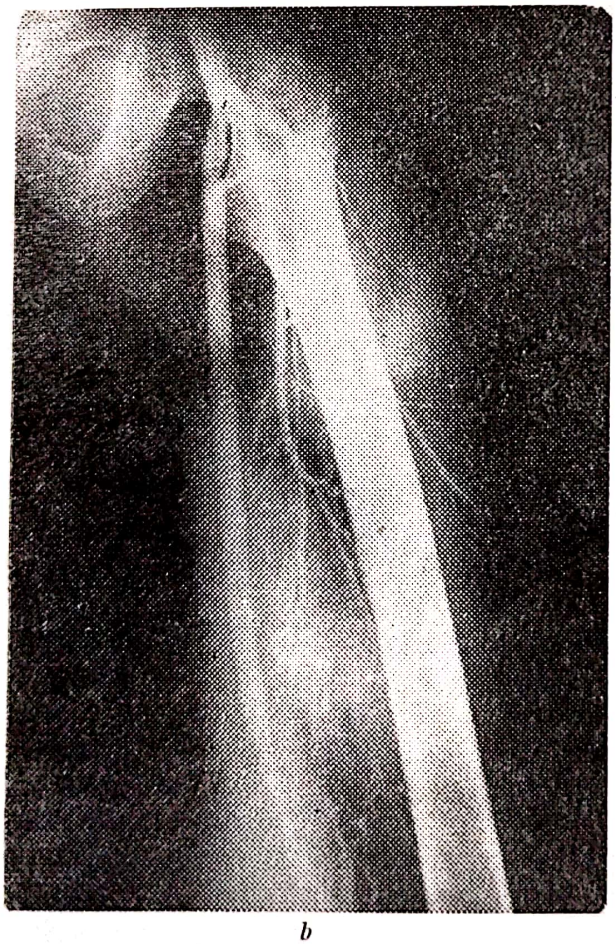

b

b

Fig. 66. — Tromboza arterei femurale superficiale în treimea medie. Arteriografii ale bolnavului C.O., înainte (*a*) și după (*b*) protezare cu dacron (b_1) și venă safenă (b_2); detrombozarea arterei iliace comune (*c*).

Scanned with OKEN Scanner

a reușit perfect. Dacă încercăm să calculăm cîte mișcări face un transplant venos (a cărui consistență este diferită față de cea a arterei) într-o perioadă, să zicem, de 10 ani (ca în cazul clinic descris mai sus), vom constata că, la un ritm de 70 pulsații/minut, a pulsat de 368 milioane ori!

Evoluția transplantelor venoase

La noi în țară, primul autotransplant venos a fost executat la 26 ianuarie 1953, la 5 ani după ce chirurgul francez Kunlin realizase o asemenea operație în premieră mondială (Kunlin și colab., 1978). În cazul nostru, scopul reparației arteriale era înlocuirea lipsei de substanță ce se crease după rezecția unui anevrism arteriovenos pe vasele femurale superficiale stîngi. Beneficiarul grefei venoase era un bărbat de 48 ani. După operație, l-am urmărit timp de 22 de ani : pulsul periferic s-a menținut normal, cu oscilometrii peste 3. Autotransplantul rămăsese permeabil.

În 1954 am operat un bolnav cu anevrism de arteră subclaviculară dreaptă și am înlocuit pierderea de substanță cu un autotransplant venos prelevat din safena internă. După 5 ani, operînd același bolnav pentru un ulcer duodenal, i-am făcut și o arteriografie prin sondă și am constatat că autotransplantul este perfect reintegrat, neputîndu-se distinge zonele suturate. Pulsul radial era egal la ambele membre superioare.

Din 1953 pînă în 1982, am executat transplante venoase pentru afecțiuni arteriale traumatice pe arterele : subclaviculară, carotidă, axilară, umerală, radială, iliace, femurală, poplitee, tibială anterioară. Grefa acesteia din urmă rămăsese permeabilă și după 19 ani de la operație. Transplantele aplicate de mine pentru repararea umeralei erau permeabile și după 10—12 ani de la operație. Într-un singur caz, în urma unui mare efort făcut de unul din acești bolnavi (ridicarea unei greutăți de 50 kg), un transplant de umerală aplicat la nivelul plicii cotului s-a trombozat. Accidentul se petrecuse la 12 ani de la prima operație. S-a intervenit pentru a doua oară și s-a grefat un alt autotransplant care funcționează perfect și în prezent (puls amplu la radială).

În exemplele de pînă acum, am prezentat autotransplante venoase aplicate pentru leziuni traumatice. Un mare număr de asemenea autotransplante (351) am aplicat pentru corectarea leziunilor aterosclerotice, și anume pentru rezolvarea trombozelor femuropoplitee. În decurs de 5 ani, 50 % din transplante se trombozează, de regulă. Marele avantaj pentru circulația membrului respectiv este că această tromboză se instalează progresiv, timp în care se dezvoltă circulația colaterală.

Am avut ocazia să examinăm zeci de bolnavi după 15—20 ani de la efectuarea transplantării venoase. Deși nu mai aveau puls la pedioasă și la tibiala posterioară, acești pacienți făceau claudicație la peste 500 m de mers și puteau duce o viață normală.

Sînt și cazuri cînd tromboza transplantului venos produce fenomene ischemice grave, impunînd reintervenția. Observațiile noastre ne-au arătat că evoluția transplantului o urmează pe cea a arterei aterosclerotice. Bolnavul care continuă să ducă același mod de viață, fumînd, consumînd alcooluri tari, ducînd o viață stresantă, are toate șansele ca transplantul să i se obstrueze repede. Mai sînt și alți factori care favorizează tromboza, în primul rînd deficiențele tehnice, dar în aceste cazuri obstrucția este precoce. Lungimea transplantului, vîrsta bolnavului joacă și ele un rol impor-

tant. Un factor favorizant al trombozării este și evoluția spre arterioscleroză a arterelor după vîrsta de 30 de ani.

Există însă și excepții cînd un transplant venos care repară o arteră aterosclerotică rămîne permeabil peste 20 de ani. Este vorba de cazul comunicat de Kunlin și colab., în 1953. Prima grefă venoasă femuropoplimе fusese efectuată de acesta pentru o arteriopatie, la un bolnav de 47 ani, care, după operație, a fost urmărit timp de 28 de ani, pînă la 75 ani, cînd a murit, fără ca permeabilitatea autotransplantului venos să fi fost compromisă în vreun fel în toată această perioadă.

Kunlin a efectuat primul autotransplant venos (1951) pentru rezolvarea unei tromboze de femurală stîngă. După 11 ani, bolnavul face o tromboză de iliace (comună și externă) pe partea stîngă, pentru care i se aplică o proteză de dacron aortofemurală. Piciorul drept al protezei este suturat terminoterminal direct la autotransplantul venos. După alți 10 ani, la locul anastomozei dacron-venă se dezvoltă un mic anevrism care este extirpat. Grefa venoasă din dreapta a funcționat aproape 28 de ani (pînă la moartea pacientului, la vîrsta de 75 ani), iar cea din stînga 25 ani și 6 luni.

Kunlin constată că grefele nu s-au dilatat, deși aveau unele ectazii varicoase. Anatomopatologic, la nivelul grefei, el găsise o fibroză interstițială și cîteva plăci calcare. După 20 de ani, peretele venos se îngroșase. Plăci de ateroscleroză apăruseră pe grefă abia după 20 de ani. Bolnavul luase timp de 20 de ani anticoagulante.

Documente anatomopatologice privitoare la autotransplantele venoase există foarte puține în literatura mondială de specialitate, iar la noi în țară numai unul, deoarece transplantele nu fuseseră scoase pentru a fi examinate, nici chiar atunci cînd nu mai pulsau.

Observație clinică. Bolnavul C.M., 62 ani, șamotor, se internează în Spitalul Griviţa pentru claudicație intermitentă și plagă la ultima falangă a halucelui drept. Este mare fumător (30—40 ţigări pe zi) și consumator de alcool. L-am operat, dezobstruind 4 cm din femurala superficială dreaptă (segmentul ei proximal), după care am aplicat un autotransplant venos începînd de la femurala superficială, dezobstruată, și pînă la segmentul proximal al poplitеei secționate. Se închide plaga fără drenaj. Bolnavul pleacă acasă după 20 zile, cu puls la tibiala posterioară și la pedioasă. Plaga halucelui se vindecase.

După 4 ani și 3 luni, timp în care a continuat să fumeze și să bea alcool, bolnavul se reinternează la Spitalul MPTT. La a doua intervenție, se dezobstruează transplantul venos femuropopliteu. Se constată că vena transplantată are pereții îngroșați, fibrozați, iar pe intimă se observă plăci aterosclerotice. La nivelul suturii distale, se rezecă un guleraș din autotransplant. Se reface sutura terminoterminală. Se închide fără drenaj. Postoperator, durerile în membrele inferioare dispar, bolnavul poate dormi în pat, plăgile de la degete, care durau de 3 luni, se vindecă în 3 săptămîni. Piciorul este cald, are puls la pedioasă. Bolnavul cîștigă în greutate 2 kg. Pleacă acasă după 22 zile de la operație. Continuă să fumeze.

După alte șapte luni, se reinternează cu picior și gambă rece, fără puls periferic, cu cangrena halucelui. Se intervine chirurgical pentru a treia oară. Autotransplantul apare trombozat. Se înlocuiește cu venă safenă prelevată de la celălalt membru. Sutura proximală se face terminoterminal la femurala superficială, iar cea caudală la trunchiul tibioperonier.

Scanned with OKEN Scanner

Se amputează ultima falangă a halucelui, plaga se vindecă repede. Postoperator, durerile dispar, edemul piciorului se retrage. Piciorul și gamba sînt calde, apare pulsul la tibiala posterioară și la pedioasă.

Concluziile noastre, bazate pe o îndelungată experiență în aplicarea autotransplantelor (peste 30 de ani), atît experimental, cît și clinic, ne arată că trebuie făcută o distincție netă între autotransplantele aplicate pentru traumatismele arteriale la indivizi normali (aparent sănătoși) și același tip de transplante aplicate la aterosclerotici. Cu o tehnică precisă, un autotransplant venos care repară o pierdere de substanță arterială după un traumatism, urmat sau nu de anevrism, rămîne permeabil toată viața, pe cînd un autotransplant venos aplicat unui bolnav cu ateroscleroză va urma evoluția acesteia: își va îngroșa pereții, va dezvolta plăci de ateroscleroză și, mai devreme sau mai tîrziu, se va tromboza. Progresiunea leziunilor în autotransplant este în raport direct cu aceea a bolii aterosclerotice. De aceea, acești bolnavi operați trebuie să-și schimbe neapărat felul de viață. Transplantul, însă, scapă mulți bolnavi de la amputație. Tromboza autotransplantului la aterosclerotici survine rareori în mod brusc; de obicei, ocluzia este progresivă, dînd posibilitatea stabilirii circulației colaterale. Cazul prezentat de Kunlin, în 1953, cu autotransplant permeabil după 28 de ani, la un aterosclerotic, reprezintă excepția, nu regula. Autotransplantul venos mai are marele avantaj de a rezista în mediu infectat.

Observație clinică. Bolnavul G.G., 16 ani, este adus la Spitalul Griviția cu o plagă imensă în regiunea poplitee. Are cîteva fire de apropiere a tegumentelor. A fost călcat de șenila unui tractor. Plaga este spălată pe brancardă, apoi bolnavul este dus în sala de operație. Se desfac firele tegumentare și se constată o fractură de platou tibial și de condili, ruptură parțială a mușchilor gemeni și a tendoanelor labei de gîscă. Sciaticul este intact, vena contuzionată, dar nu ruptă, artera poplitee secționată, cu capetele legate și retractate. Artera a fost reparată cu un autotransplant venos lung de 8 cm, suturat terminoterminal, care a început să pulseze imediat. Gamba și piciorul, reci, palide, cadaverice pînă atunci, au început să se încălzească și să capete culoarea normală. S-a pus aparat gipsat bivalv. Plaga operatoare a fost închisă parțial (fusese îmbibată cu pămînt). După 3 luni, bolnavul pleacă acasă vindecat, cu membrul inferior lezat mai scurt și cu anchiloză de genunchi.

Acest caz demonstrează rezistența la supurație a autotransplantului venos, ca dealtfel a tuturor vaselor. În timpul războiului, se individualiza adeseori pachetul vasculonervos în mijlocul unei plăgi supurate. Dacronul se elimină în supurație ca o meșă de tifon, iar consecința este hemoragia cataclismică. Velican și Velican (1981) remarcau foarte bine că proliferările cu caracter obstructiv apar în *bypass*-urile renale de 15—20 ori mai rar decît în cele coronariene, iar în cele femurale de 7—8 ori mai rar decît în cele coronariene. Iată deci un nou element în transformarea aterosclerotică a transplantului.

Într-un caz, în care autotransplantul a trebuit scos pentru că se trombozase, după 4 ani și 3 luni, s-au constatat plăci intimale ulcerate și acoperite de trombusuri. Examenele histopatologice au arătat o hiperplazie subendotelială de tip fibropar. Este important de reținut că leziunile în autotransplant apar mai tardiv cînd descărcarea *run-off*-ului se face într-un pat arterial liber.

Scanned with OKEN Scanner

Din cele relatate mai sus, putem trage următoarele concluzii privitoare la evoluţia autotransplantului venos. Menţinerea permeabilităţii acestuia depinde de: precizia tehnică cu care se execută suturile, calibrul transplantului, vîrsta bolnavului, descărcarea sanguină prin transplant (*run-off*-ul), dezvoltarea infecţiei, motivul transplantării (leziuni traumatice sau aterosclerotice), modificarea modului de viaţă al bolnavului (în special renunţarea la fumat), locul de amplasare al autotransplantului (vasele coronare, renale, iliace, subclaviculare sau femurala superficială). La bolnavii la care autotransplantul a fost aplicat pentru repararea unui traumatism arterial, autotransplantul rămîne permeabil toată viaţa, dacă tehnica operatoare a fost perfectă. La bolnavii aterosclerotici, autotransplantul urmează evoluţia bolii.

Deficienţele tehnice care provoacă trombozarea transplantelor venoase

În literatura mondială de specialitate se face foarte rar menţiune de talentul şi îndemînarea tehnică a chirurgului, care decid soarta operaţiei în aceeaşi măsură cu numărul anilor de practică în profesie. Consider că nici o repetare nu este de prisos cînd afirm că, în chirurgia cardiovasculară, trebuie chemaţi să lucreze numai chirurgi talentaţi, care au lucrat în laboratorul de chirurgie experimentală cel puţin un an.

Terpstra şi Thomeer, din Leyden (Olanda), atrăgeau atenţia în 1975 asupra deficienţelor tehnice care produc retrombozări după reconstrucţiile arteriale executate sub nivelul arterelor renale. Experienţa lor trebuie luată în considerare, căci, timp de 16 ani, au executat 1700 reconstrucţii arteriale şi, ceea ce este foarte important, 90% din bolnavi au fost urmăriţi postoperator între 6 luni şi 16 ani (1958—1975).

La 1700 bolnavi cărora le-a efectuat reconstrucţii arteriale, Terpstra a înregistrat 154 retrombozări (9%); reoperaţi au fost 109, deci 6%, şi trataţi conservator 45 (3%).

Cele mai multe retrombozări se întîlnesc la protezele femuropoplitee (fig. 67). Consider că o mare importanţă în producerea retrombozării o prezintă insuficienta descărcare sanguină a protezei. Chiar dacă suturile au fost bine executate, dar proteza antrenează un debit mare de sînge, într-un pat arterial insuficient calibrat, riscul de trombozare persistă.

Vom exemplifica cele spuse mai sus printr-o *observaţie clinică*. Bolnavul S.I., 45 ani, maistru constructor, se internează pentru dureri în ambele membre inferioare, claudicaţie intermitentă la 10 m de mers, impotenţă sexuală. I se pune o proteză de dacron aortobifemurală (fig. 69).

Chirurgul trebuie să se intereseze în egală măsură de refacerea arterei trombozate şi de zona în care aceasta se descarcă. Mai mult, crearea unei căi largi proximale, cu un debit circulator mărit, dar cu neasigurarea unui *run-off* suficient, antrenează, în mod sigur, coagularea intravasculară. În asemenea cazuri, operaţia de reconstrucţie, în loc să aducă o îmbunătăţire, agravează situaţia existentă.

În clinicile bine dotate, s-a introdus seriograful, cu ajutorul căruia se pot efectua în timpul operaţiei de reconstrucţie sau înaintea acesteia, seriografii de faţă şi de profil ale tuturor vaselor membrului respectiv, inclusiv a vaselor gambei. Seriografiile de faţă pot evidenţia artere cu

Scanned with OKEN Scanner

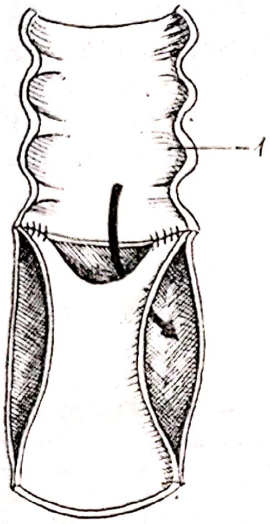

Fig. 67. — Retrombozarea transplantului venos prin lipsa de fixare a intimei. Pătrunderea sîngelui sub intima arterei neprinse în sutură (săgeată) (după Terpstra și Thomeer, 1975); *1* proteză de dacron.

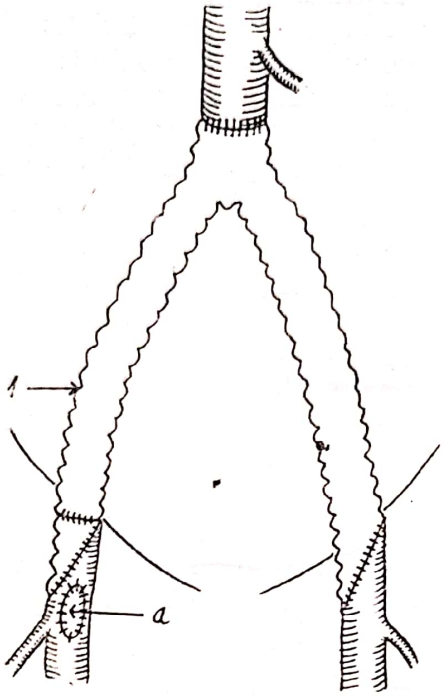



a *b*

Fig. 68. — Proteză de dacron aortofemurală (*1*) și petec venos (*a*) aplicat pe artera femurală comună (schematic); *b*, diferite tipuri de proteze din dacron.

diametrul destul de mare, care, pe seriografiile de profil, apar ca o linie, ceea ce denotă că lumenul vascular nu mai este circular, ci turtit. În practica noastră am întîlnit destul de frecvent plăci aterosclerotice care ocupă mai mult de jumătate din peretele posterior al arterei, cel anterior rămînînd liber. În aceste artere, circulația este reprezentată numai de o lamă sanguină care, pe o arteriografie de față, dă impresia falsă că este cilindrică și că circulă printr-un vas de calibru normal.

Circulația periferică (acel *run-off*) reprezintă o capcană pentru chirurgul care execută o operație de reconstrucție în cele mai perfecte condiții. Clinic, circulația periferică deficitară poate fi depistată prin aceea că bolnavul acuză dureri mari cînd ține picioarele în pat, fiind obligat la o poziție declivă, antalgică, a acestora. Coroborarea datelor clinice cu cele arteriografice ne va face să renunțăm la operația reconstructivă. La asemenea bolnavi, se va face un tratament medical (perfuzii cu Trental), simpatectomie lombară sau eliberarea carfurului femural care ne-au dat adesea rezultate surprinzător de bune. Dacă nu se reușește cu una din aceste trei metode, se amputează membrul inferior respectiv.

Continuăm cu semnalarea altor deficiențe tehnice care pot compromite starea autotransplantului venos în operațiile de reconstrucție arterială;

— După endarteriectomie, pot rămîne fragmente de endarteră care pot migra dînd embolii periferice sau pot constitui locul de depunere al plăcuțelor sanguine și de constituire a unui trombus.

— La extremitatea inferioară a unei dezobstrucții, endartera rămîne ușor detașată. Cînd se restabilește circulația, sîngele pătrunde sub ea, creînd un adevărat anevrism disecant care obstruează lumenul (fig. 69).

— De asemenea, suturi terminolaterale prea oblice sau prea verticale sau o sutură terminoterminală în care există diferență de calibru între proteză și arteră (fig. 69, *b*, *c*) constituie defecte de tehnică operatoare care provoacă turbulență circulatoare și formarea trombusului.

— O greșeală tehnică este răsucirea autotransplantului venos. De aceea, noi introducem în el ser fiziologic, înainte de executarea suturii inferioare.

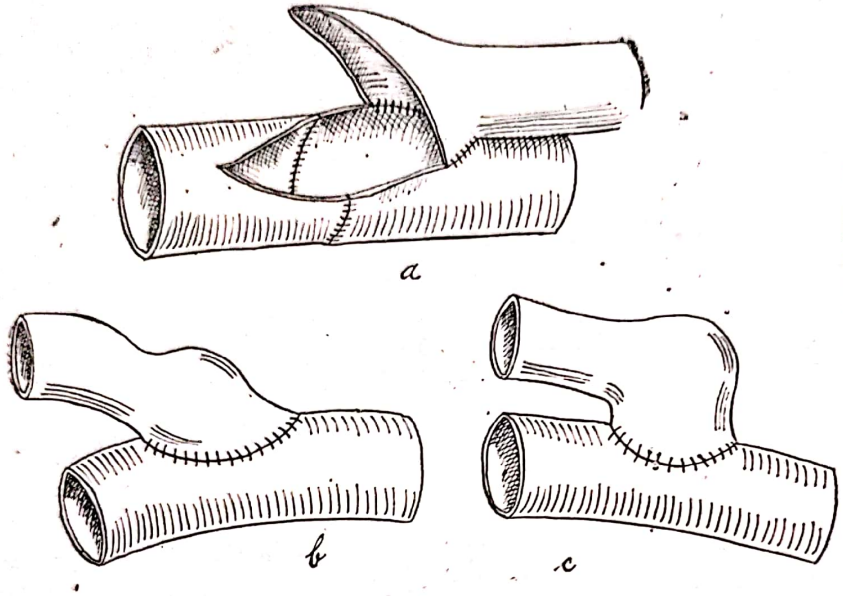

Fig. 69. — Diferite tipuri de suturare a autotransplantului venos. *a*, Fixarea corectă a intimei cu fire foarte subțiri 8/0 și apoi suturarea transplantului venos; *b* și *c*, suturi terminolaterale defectuoase (după Terpstra și Thomeer, 1975).

— Autotransplantele prea lungi, care fac coturi, se trombozează sigur; de aceea, ele trebuie tăiate exact și sutura trebuie refăcută.

— Cînd se aplică petec venos pe o întindere prea mare a arterei, se produce tromboză. Este recomandabil să se aplice un autotransplant venos (safenă), decît să lăsăm o zonă întinsă din artera bolnavă fără endoteliu. Chiar executată la vedere, o endarteriectomie întinsă lasă neregularități.

— Imediat după aplicare, proteza de dacron trebuie spălată de cheaguri cu ser heparinat, altminteri generează embolii periferice sau formează trombusuri la nivelul suturilor.

— Arcada femurală poate constitui o zonă de compresiune pentru o arteră aterosclerotică, dezobstruată sau nu. Arcada va fi secționată parțial.

— Inelul celui de-al treilea adductor va fi întotdeauna secționat cînd se face autotransplant femuropopliteu și absolut niciodată nu va fi resuturat, căci strangulează autotransplantul.

— Suturile imperfecte sînt cea mai frecventă cauză de tromboză. Pentru suturarea unei femurale superficiale, acul atraumatic trebuie să fie 6/0 pentru poplitee și 4/0 pentru aortă. Cele mai bune fire sînt cele din prolen: alunecă ușor și nu se întind. Privită cu lupa, linia de sutură din interiorul vasului trebuie să fie perfectă: nici un fir să nu iasă în afară. În caz contrar, aceste neregularități vor fi locul unde se vor depune plăcuțele sanguine și se va forma trombusul.

— Nu se vor folosi pentru hemostază temporară pense dure care, strînse, fac să plesnească intima. După părerea mea, nici faimoasele pense De Bakey, cu dințișori, nu sînt bune pentru că creează mici orificii în peretele arterei. Pensele De Bakey vor fi folosite numai pentru suturarea aortei.

Scanned with OKEN Scanner

Noi preferăm șnururile cu diametrul de 1—2 mm sau catgutul gros, care este pus în prealabil într-un vas cu ser fiziologic : după 30 minute, se îmbibă, devine moale.

Îi sfătuiesc pe toți chirurgii să se deprindă cu folosirea lupei binoculare, chiar dacă au o vedere perfectă. O mărire de 4—6 ori reprezintă o condiție indispensabilă pentru executarea unei suturi precise.

Recomand efectuarea constantă a exercițiilor de suturare vasculară pe animal și, chiar acasă, pe vene varicoase prelevate cu ocazia varicectomiilor și ținute în ser fiziologic, cu cîteva picături de formol.

Trebuie să existe convingerea că defectele de tehnică nu se remediază prin administrare de anticoagulante. Unii autori pretind că ateroscleroza periferică progresează mai lent și că mortalitatea este mai mică la bolnavii cărora li s-au administrat cumarinice, uitînd că tratamentul cu anticoagulante trebuie făcut sub control medical continuu. Pericolul acestei terapii aplicate greșit este mai mare decît beneficiul ce s-ar putea obține (Terpstra și Thomeer, 1975).

În practica mea de peste 30 de ani în chirurgia vasculară, am întîlnit accidente hemoragice grave la cei care au luat trombostop în mod îndelungat. Apoi, n-am întîlnit nici un caz care să fi fost urmărit sistematic pentru multă vreme. Personal, consider că schimbarea modului de viață și, în special, renunțarea la fumat sînt mijloacele cele mai importante și mai sigure în prevenirea progresiunii aterosclerozei și inclusiv a retrombozării arterelor sau transplantelor bolnavilor operați.

Remarcăm și importanța modului cum reușește bolnavul să se odihnească, ca semn de ameliorare foarte semnificativă pentru orice ateroscleroză obliterantă. Într-adevăr, dispariția durerilor care îl împiedică pe bolnav să doarmă sînt un semn favorabil de evoluție.

Psihicul bolnavului trebuie întotdeauna avut în vedere. Am asistat la aberații terapeutice, la bolnavi cu ateroscleroză, la care medicul preconizase înlocuirea voinței bolnavului cu cea a medicului curant, nespecialist. Rezultatul a fost catastrofal: agravarea stării bolnavului, reluarea fumatului și în final deces printr-un al treilea infarct. Părerea mea este că acești bolnavi trebuie scoși din mediul lor obișnuit. Întreruperea activității este una din condiții. După o lună-două de concediu într-o stațiune cu un climat de cruțare, bolnavul se întoarce acasă, ameliorat fizic și psihic. Familia trebuie să aibă înțelegere și să-l cruțe de eforturi.

Ateroscleroza periferică nediabetică

În literatura de specialitate s-a scris puțin despre ateroscleroza periferică (cea a arterelor gambei și piciorului). Unii autori chiar neagă această formă, considerînd-o de natură diabetică, iar alții o confundă cu tromboangeita Buerger care, într-adevăr, se manifestă prin tromboza arterelor gambei.

Reamintesc că, în literatura de specialitate din alte țări, datele statistice evidențiază că ateroscleroza obliterantă se localizează, în ordinea frecvenței, după cum urmează : bifurcația aortică, arterele iliace, femurale superficiale, poplitee. Statistici elaborate în țara noastră precizează o ordine de frecvență inversă : arterele femuropoplitee, iliace și bifurcația aortică.

Scanned with OKEN Scanner

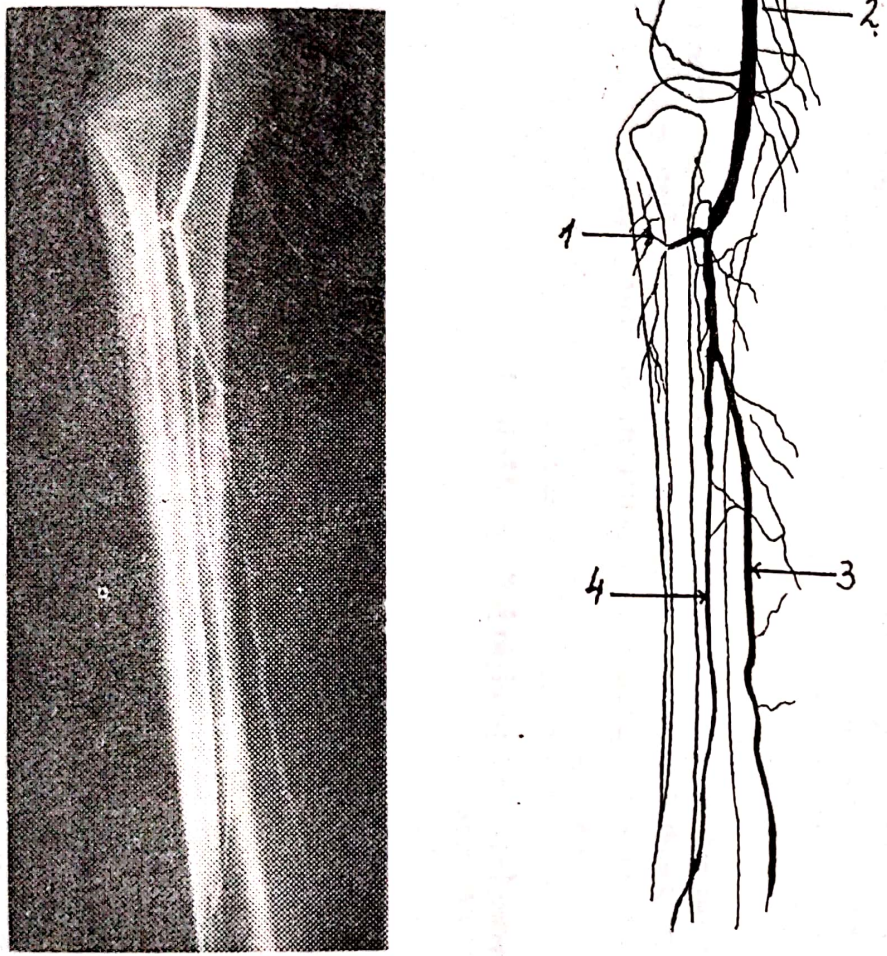

Fig. 70. — Obliterarea arterei tibiale anterioare *(1)*. Arteriografie intraoperatoare. Arterele poplitee *(2)*, tibială posterioară *(3)* și peronieră *(4)* au pereții neregulați (ateroscleroticî). (Bolnav V.P., 58 ani).

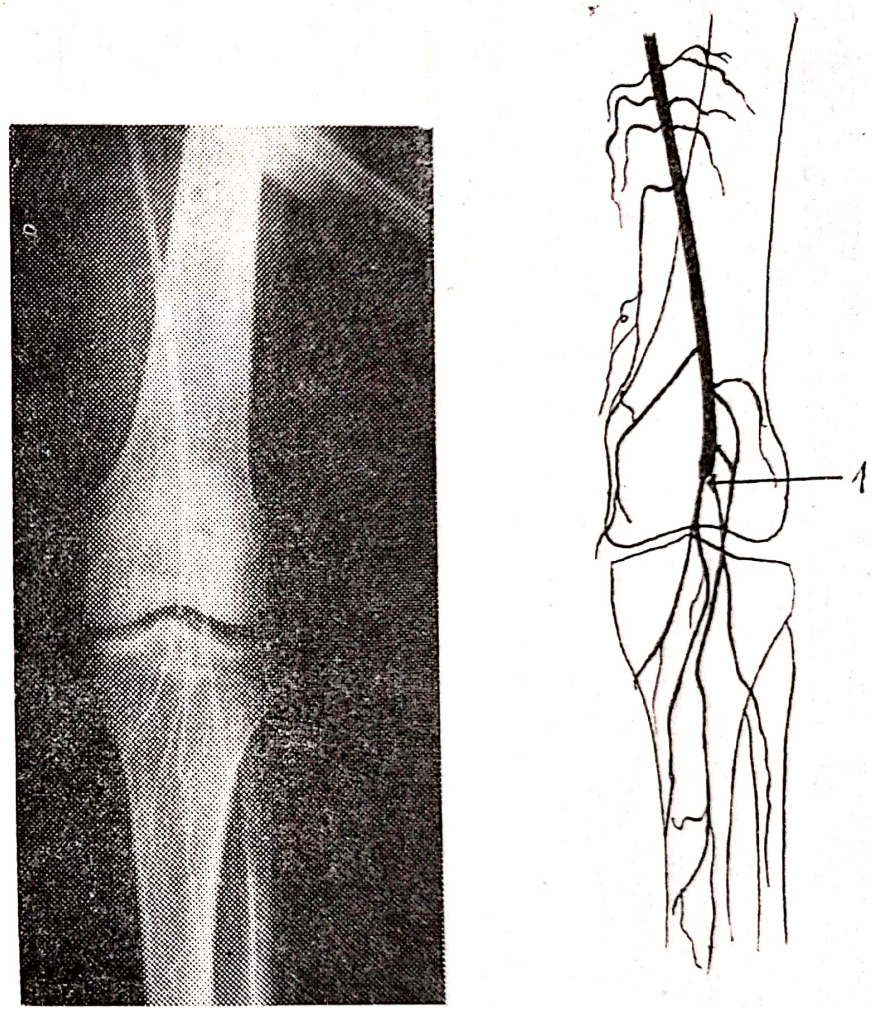

Fig. 71. — Obliterarea arterei poplitee (în jumătatea inferioară și a arterelor gambei *(1)*. Arteriografie intraoperatoare (bolnav N.C., 53 ani).

Scanned with OKEN Scanner

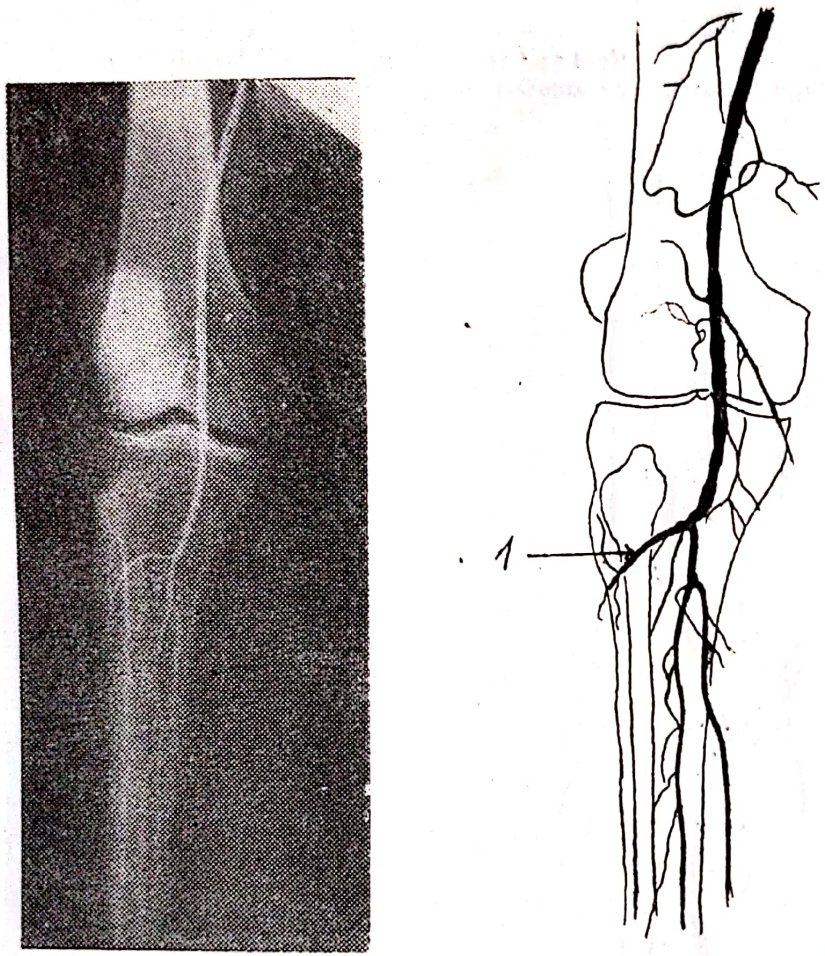

Fig. 72. — Obliterarea arterei tibiale anterioare (permeabilă pe o distanță de numai 5 cm *(1)* și a jumătății inferioare a peronierei. Arteriografie intraoperatoare (bolnav M.V., 53 ani).

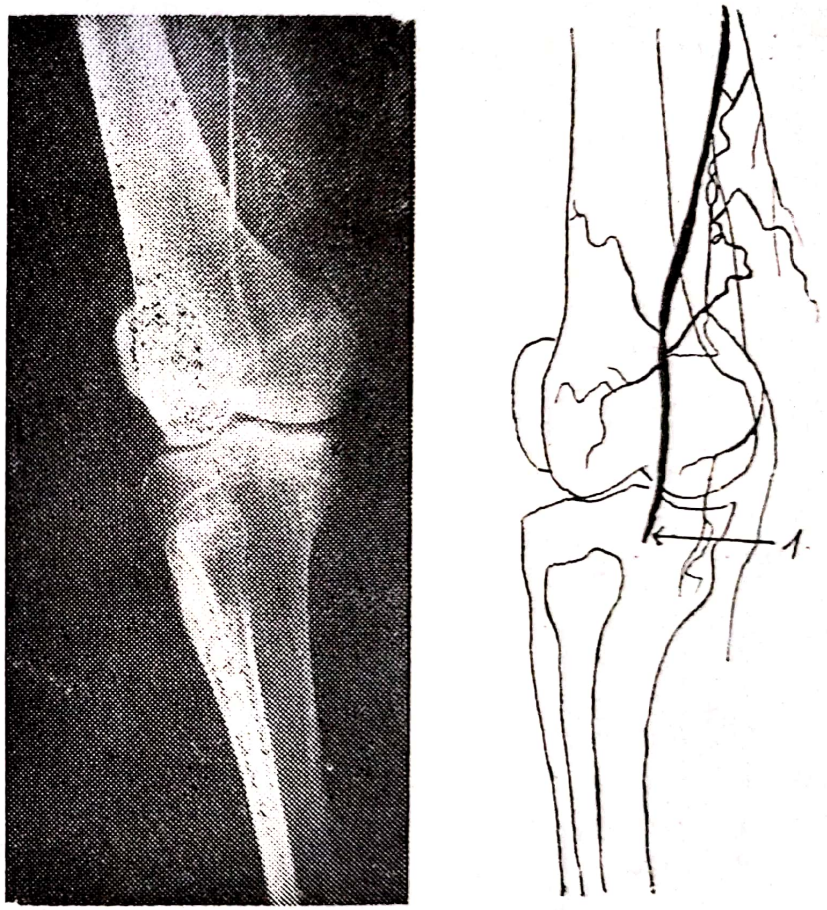

Fig. 73. — Obliterarea jumătății inferioare a arterei poplitee *(1)* și a arterelor gambei. Arteriografie intraoperatoare (bolnav D.E.,56 ani).

Scanned with OKEN Scanner

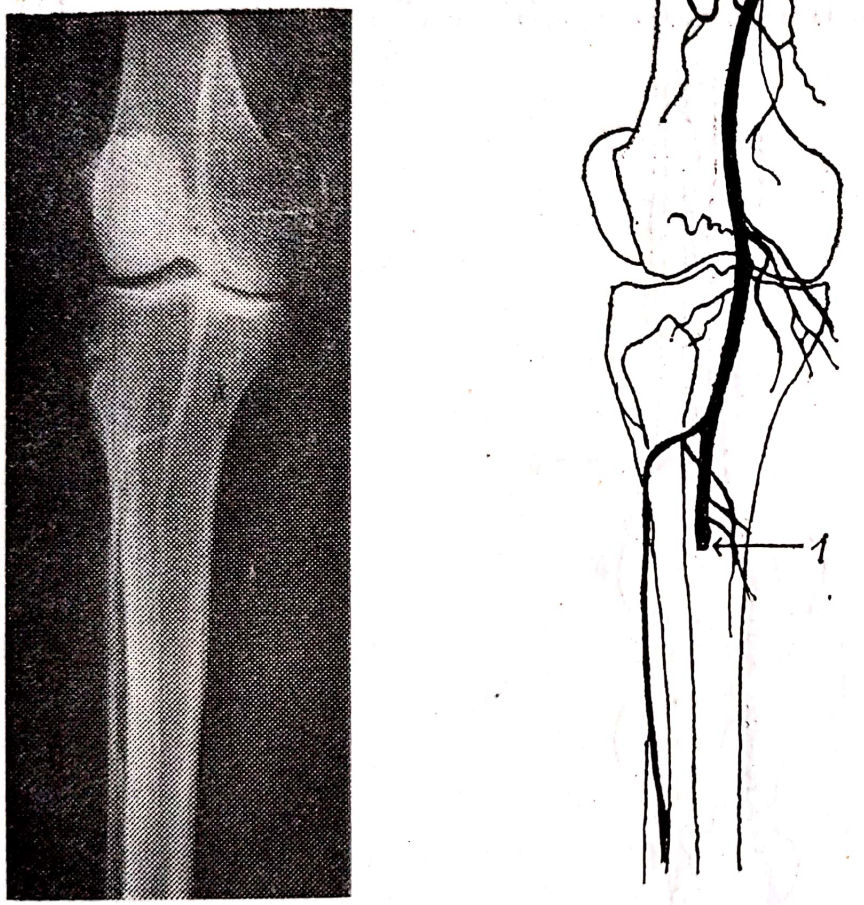

Fig. 74. — Obliterarea arterei tibiale posterioare *(1)*. Arteriografie intraoperatoare (bolnav T.R., 46 ani).

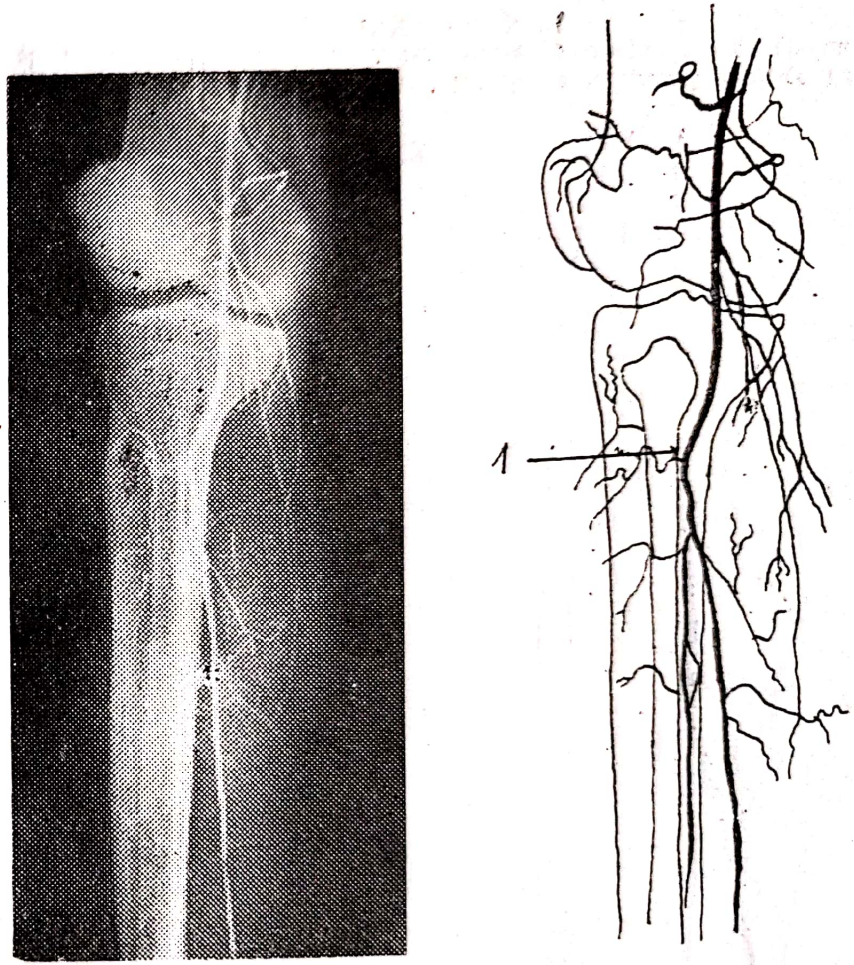

Fig. 75. — Tromboza arterei tibiale anterioare *(1)*.

Scanned with OKEN Scanner

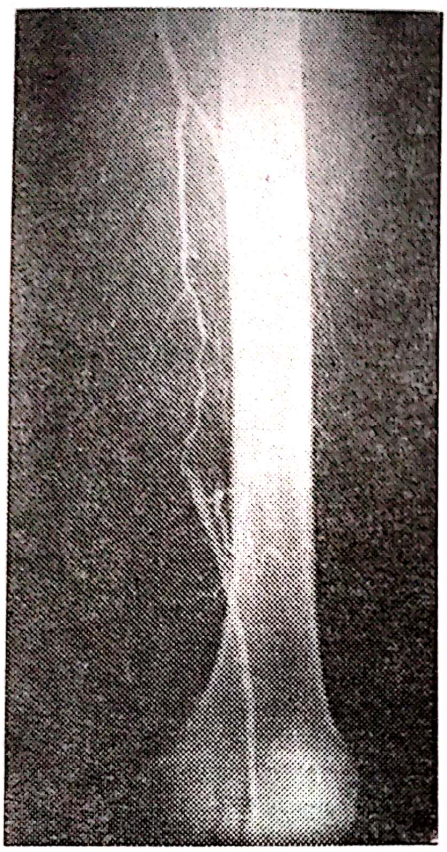

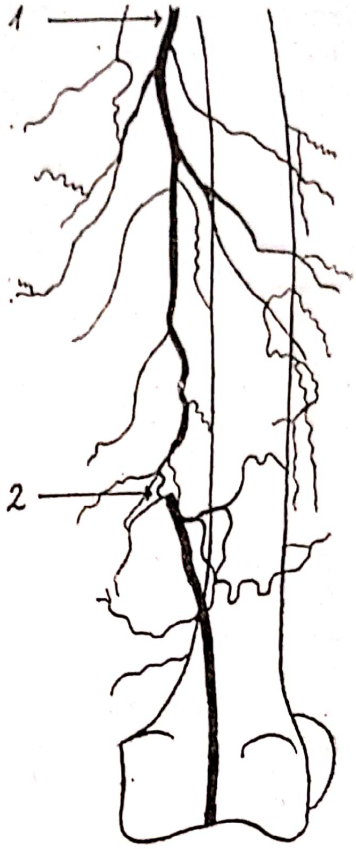

Fig. 76. — Tromboza arterei femurale superficiale stingi. Arteriografie intraoperatoare. Același bolnav ca în figura 75; *1*, artera femurală profundă; *2*, artera femurală superficială.

Majoritatea intervenţiilor executate de noi pentru tromboză aterosclerotică au interesat femuralele superficială şi comună. Totuşi, într-o proporţie de 7% întîlnim şi bolnavi trecuţi de 55 ani, care n-au prezentat niciodată suferinţe ale membrelor inferioare şi la care apar leziuni ischemice periferice şi imposibilitatea de a merge, cu puls prezent la femurală, poplitee şi uneori chiar la tibială.

Voi da un exemplu clinic verificat arteriografic :

Bolnavul A.G., 58 ani, lucrător la un garaj, n-a acuzat niciodată dureri în membrele inferioare. Fumează 20 ţigări pe zi şi consumă aproximativ 200 g ţuică zilnic. În luna martie 1966 apare un panariţiul la halucele drept şi dureri la nivelul picioarelor, ziua şi noaptea. Se pansează la policlinică. În mai se internează la Spitalul Griviţa, fără puls la tibiala posterioară şi la pedioasă, cu puls prezent la femurala comună şi la poplitee şi cu o plagă cangrenată la ultima falangă a halucelui. Nu poate merge, are dureri zi şi noapte. Glicemia 1 g‰.

Intervenţia chirurgicală : se descoperă trepiedul femural şi se execută arteriografia pe masă. Aceasta arată tromboza arterelor gambei, femurala şi popliteea avînd un calibru normal. Se face simpatectomie perifemurală, cu eliberarea arterei femurale profunde şi curăţirea plăgii halucelui. Postoperator, piciorul se încălzeşte, durerile dispar, bolnavul doarme liniştit, poate să meargă încet, fără claudicaţie. Părăseşte spitalul după 14 zile cu plaga halucelui pe cale de vindecare.

Exact aceleași simptome și aspecte arteriografice le-am întîlnit la bolnavii D.N., 64 ani, și C. Gh., 73 ani. Și la aceștia, s-a făcut simpatectomie perifemurală cu eliberarea femuralei profunde. Rezultatele au fost foarte bune.

Ateroscleroza obliterantă însoțită de ischemie acută la vîrstnici

Fenomenele ischemice acute sînt mai puțin obișnuite la persoanele în vîrstă. Bolnavul și familia sînt surprinși de apariția unor simptome alarmante care impun internarea de urgență. Aceste cazuri trebuie bine cunoscute de chirurg, pentru că operația, executată în prima sau a doua zi după debut, schimbă imediat evoluția bolii. Desigur, aceste cazuri sînt rare și nu reprezintă mai mult decît 1% din totalul bolnavilor internați cu ateroscleroză obliterantă. Alteori, este suficient numai tratamentul medical.

Observație clinică. Bolnavul P.G., 65 ani, pensionar, se internează cu cangrena halucelui și a degetului 2 de la piciorul drept. Are dureri atroce, pentru care ia calmante și somnifere în cantitate enormă. L-am operat a doua zi de la internare. După dezobstrucția femuralei comune și a orificiului femuralei profunde, am amputat în aceeași ședință halucele și degetul 2. Postoperator durerile dispar, doarme liniștit. După 14 zile părăsește spitalul cu plăgile digitale pe cale de vindecare. Poate urca trei etaje.

Acest bolnav avea o ateroscleroză obliterantă care data de mai mulți ani, fără prea mari suferințe, pentru că femurala profundă era permeabilă. La un moment dat s-a produs tromboza femuralei comune și, concomitent, tromboza femuralei profunde, provocînd acele fenomene ischemice acute, ca într-o embolie.

Am mai întîlnit cîteva cazuri asemănătoare, cărora le-am aplicat același tratament, cu rezultate la fel de favorabile.

Boala Mönckeberg (mediocalcoza)

Este adeseori confundată cu ateroscleroza, în care, însă, depunerea de calciu la nivelul plăcilor este o manifestare obișnuită. La cel puțin o treime din cele peste 500 de cazuri de ateroscleroză obliterantă operate de mine, am găsit plăci calcare; ele se văd perfect pe radiografiile simple. Aproape în toate cazurile de ateroscleroză aortică sînt prezente plăcile calcare, iar în anevrismele ateroscleroticе ale aortei, plăcile calcare sînt regula; ele servesc la confirmarea diagnosticului de anevrism aterosclerotic, atunci cînd se execută o simplă radiografie abdominală de profil.

În boala Mönckeberg se semnalează depuneri de calciu, dar sub altă formă (fig. 77—80). Deosebirea dintre mediocalcoză și ateroscleroza obliterantă este bine conturată din punct de vedere clinic, radiologic, anatomopatologic, evolutiv și terapeutic.

Clinic, mediocalcoza arterială nu duce la tromboze decît foarte rar și la 20—30 ani de evoluție. Oscilometria este bună, atît la coapse, cît și

Scanned with OKEN Scanner

Fig. 77. — Boala Mönckeberg. Radiografie simplă : calcifierea inelară a arterei femurale superficiale *(1)*

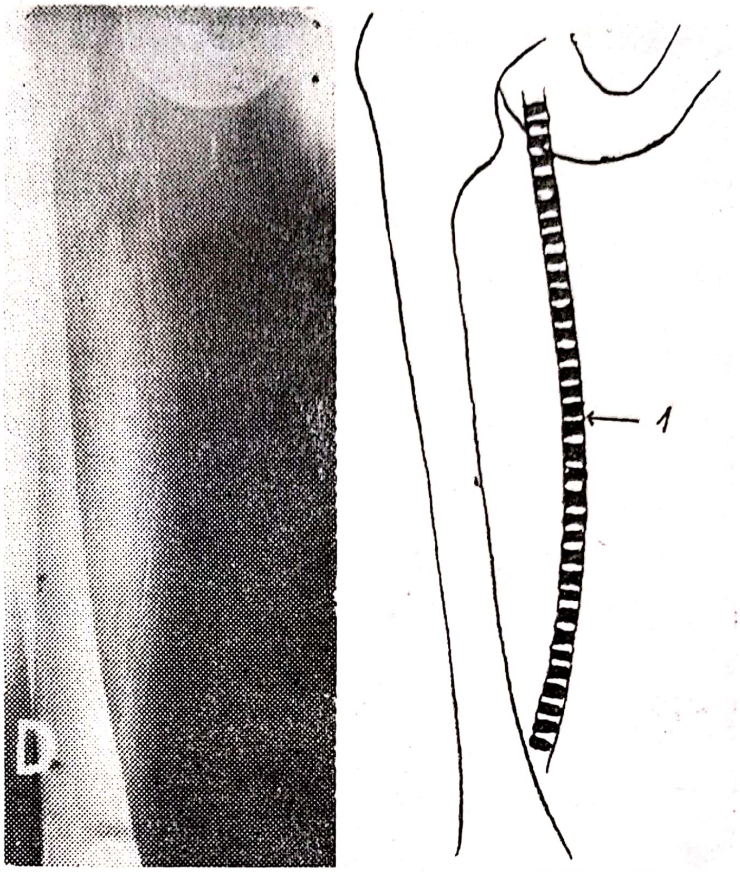

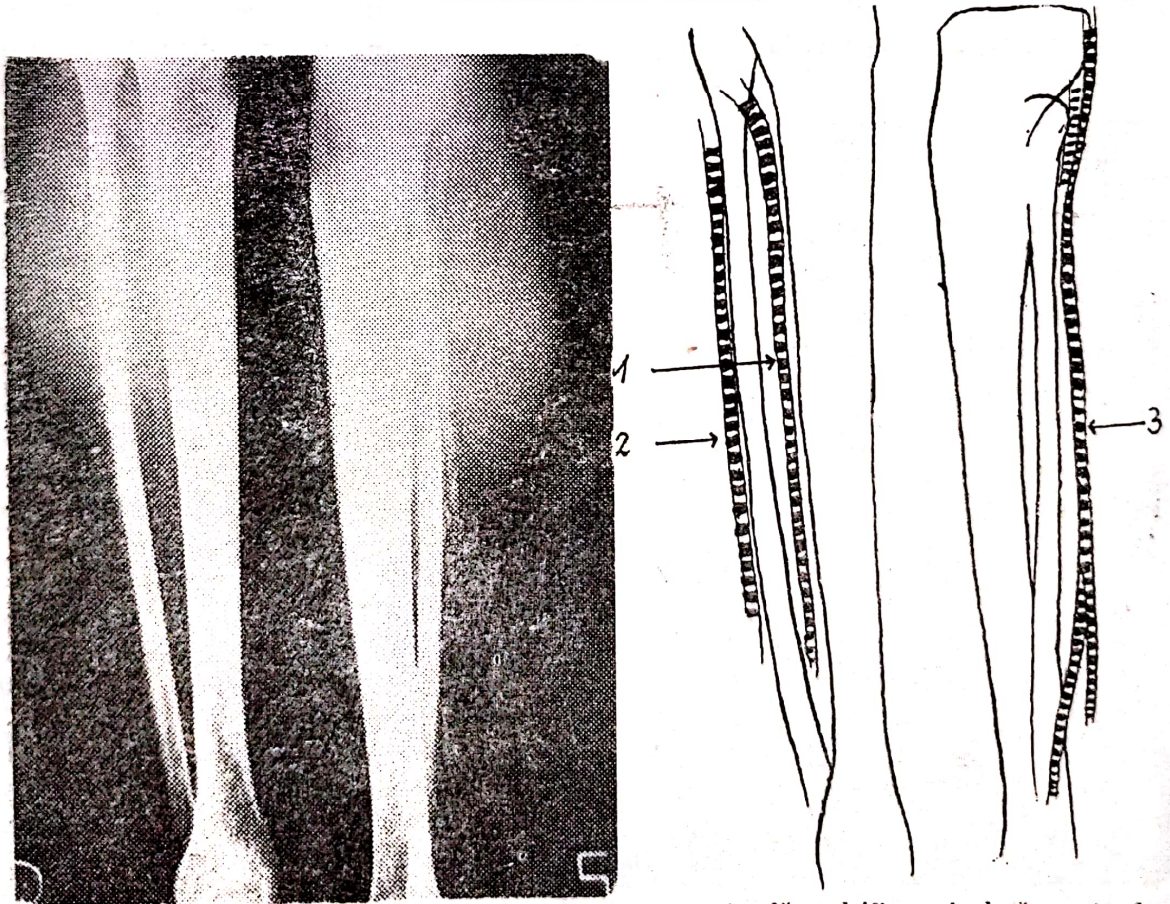

Fig. 78. — Boala Mönckeberg (mediocalcoza). Radiografie simplă : calcifierea inelară a arterelor tibiale. *1*, tibiala anterioară ; *2*, peroniera ; *3*, tibiala posterioară.

Scanned with OKEN Scanner

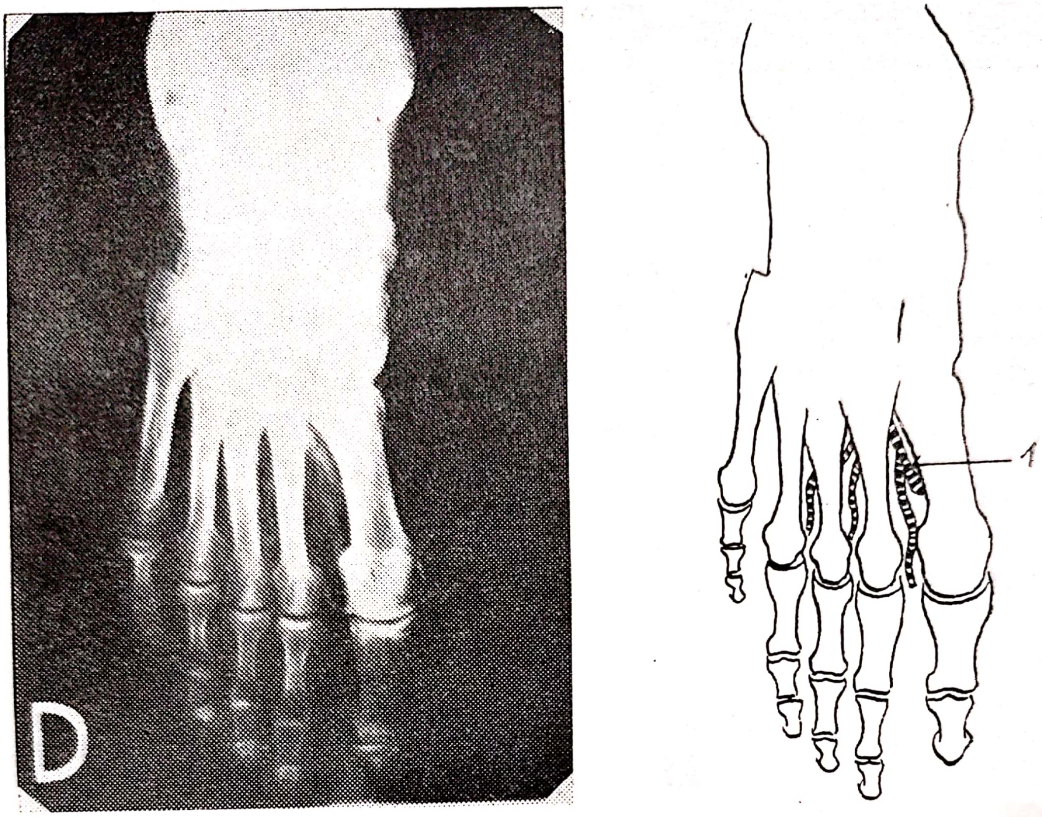

Fig. 79. — Boala Mönckeberg (mediocalcoza). Radiografie simplă : calcifierea inelară a arterelor metacarpiene *(1)*.

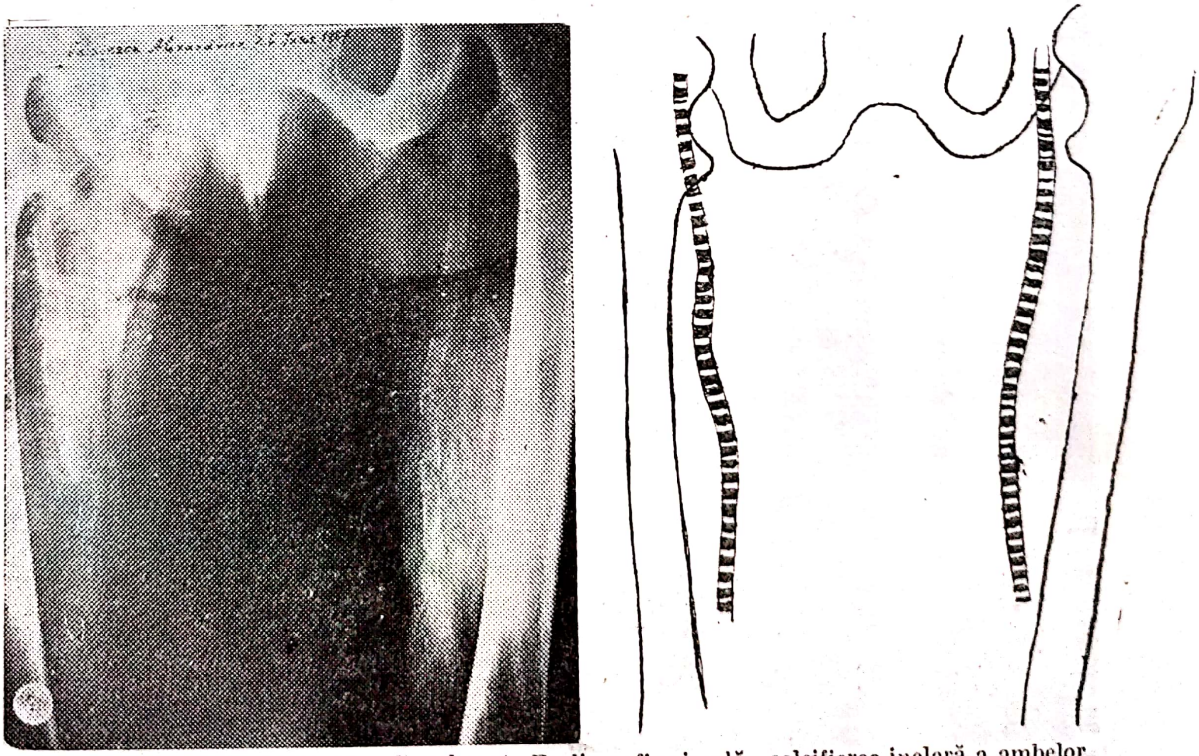

Fig. 80. — Boala Mönckeberg (mediocalcoza). Radiografie simplă : calcifierea inelară a ambelor artere femurale.

Scanned with OKEN Scanner

la gambe. Claudicaţia intermitentă nu apare decît la distanţe mari şi cu ocazia unui mers rapid.

Radiologic, radiografiile simple arată în mediocalcoză calcificări întinse la toate arterele membrelor inferioare (axele principale). Această calcificare îmbracă un caracter cu totul special : este inelară. Unii o aseamănă cu fişicuri de bani, situate în axul longitudinal al arterei.

Mediocalcoza nu evoluează spre tromboză, ca ateroscleroza.

Ca tratament, am administrat bolnavilor de mediocalcoză vasodilatatoare, în mod intermitent. În toată cariera mea, am întîlnit numai cinci cazuri de boală Mönckeberg. Ea trebuie însă cunoscută pentru ca, în ipoteza că ne înşelăm asupra diagnosticului şi o confundăm cu ateroscleroza obliterantă, să nu fim tentaţi să intervenim chirurgical asupra simpaticului sau a arterelor, conduită total contraindicată în mediocalcoză.

Simpatectomia lombară în ateroscleroza obliterantă

Statistica noastră de la Spitalul Griviţa ce cuprinde 12 ani din activitatea mea operatoare în bolile vasculare, consemnează 44 simpatectomii lombare executate în ateroscleroza obliterantă, 298 simpatectomii perifemurale, cu eliberarea arterei femurale profunde, şi 300 operaţii reconstructive. Deci, un total de 642 operaţii pe arterele membrelor inferioare, faţă de 44 simpatectomii lombare (0,7%). Mult timp, ateroscleroza obliterantă a membrelor inferioare se rezolva chirurgical pe două căi : simpatectomia lombară şi amputaţia.

Pentru rezolvarea chirurgicală a trombozelor arteriale ale membrelor inferioare, eu am folosit 20 de procedee tehnice. A şti să alegi procedeul potrivit fiecărui caz în parte reprezintă o adevărată ştiinţă care se dobîndeşte numai după o practică îndelungată. Tactica operatoare din chirurgia vasculară se aseamănă întru totul cu tactica practicată în chirurgia abdominală şi care a fost magistral descrisă de Dan Gerota — chirurg de excepţie, dublat de un om de înaltă cultură — în valorosul său volum : *Explorarea chirurgicală a abdomenului* (1982). Explorarea leziunilor vasculare la vedere, după un examen clinic minuţios, şi executarea arteriografiei vor indica procedeul operator ce trebuie aplicat, căci „fiecare bolnav, fiecare operaţie este un caz pe care nu l-am mai văzut şi nu-l vom mai vedea niciodată", cum spunea Clavel (citat de Gerota, 1982).

Pentru că în chirurgia vasculară, ca şi în chirurgia abdominală, domnesc aceleaşi legi, îl voi cita tot pe doctorul Dan Gerota, căci nimeni ca el n-a spus mai adevărat şi mai frumos : „Calitatea explorării chirurgicale depinde de numeroşi factori. În primul rînd de modul în care este orientată, printr-un examen clinic desăvîrşit. În al doilea rînd, de cunoştinţele de patologie, anatomie, morfopatologie, care se dobîndesc prin lectură. În ultimă instanţă, dar departe de a fi de ultimă importanţă, intervine experienţa, nu atît în sensul numeric, cît mai ales în modul cum fiecare chirurg a fost preocupat de confruntarea permanentă între ce a identificat şi ce a omis, de măsura în care caracterele leziunii puteau explica semnele clinice, de recunoaşterea anumitor deficienţe, la nivelul diferitelor etape de diagnostic. Pentru a dobîndi această calitate, tînărul chirurg trebuie să fie convins de importanţa ce trebuie acordată explorării chirur-

Scanned with OKEN Scanner

gicale corecte, *în timpul oricărei intervenţii*, chiar şi a celei mai banale în aparenţă".

Talentul şi practica îndelungată, bazate pe observaţia atentă a fiecărui caz în parte, face ca un chirurg să fie mare.

În baza unei îndelungate experienţe în chirurgia vasculară, observînd atent fiecare caz şi urmărindu-l postoperator, ne-am dat seama că simpatectomia lombară în ateroscleroza obliterantă a membrelor inferioare trebuie considerată ca o operaţie de excepţie. Ea nu face decît să aducă o vasodilataţie periferică şi aceasta nu în toate cazurile. În ceea ce priveşte modificarea leziunilor de tromboză, ea nu are absolut nici un efect. Chiar şi vasodilataţia periferică este adeseori dăunătoare, căci se dilată arteriolele şi capilarele tegumentare, „furînd" sîngele destinat irigării muşchilor şi îndreptîndu-l spre piele. Aceasta se înclăzeşte, într-adevăr, dar, în unele cazuri, durerile din picioare şi gambă se accentuează, bolnavul cerînd singur amputaţia.

Iată deci cum, în unele cazuri, o simpatectomie lombară grăbeşte ischemia musculară şi pierderea membrului, deşi tegumentele sînt calde. De aceea, noi am înlocuit simpatectomia lombară cu simpatectomia perifemurală şi eliberarea arterei femurale profunde; cînd a fost necesar, s-a făcut şi dezobstrucţia carfurului femural, lărgit sau nu cu un petec venos. S-a făcut dezobstrucţia cînd orificiul femuralei profunde era obstruat, adică atunci cînd femurala profundă nu pulsa. Această mică operaţie, cu mortalitate zero la 298 operaţii, lipsită de incidente intra- şi postoperatoare, a adus, în toate cazurile, ameliorări mai mici sau mai mari şi *niciodată* agravări ale fenomenelor ischemice.

În cele 44 cazuri pe care le-am operat, simpatectomia lombară a fost executată la bolnavii cu tromboza arterelor gambei la care nu se putea pune problema reparaţiilor arteriale directe. Cormier şi Chamlou (1971) au realizat revascularizaţia arterelor gambei, reuşind însă să satisfacă aprioric o condiţie esenţială: permeabilitatea axului aortoiliac, a trepiedului femural şi a cel puţin uneia din arterele gambei. Pe una din aceste artere permeabile se branşează o punte (un transplant) de la femurala comună sau superficială. Cînd însă toate arterele gambei sînt trombozate, transplantul nu poate fi realizat. O dezobstrucţie a arterelor gambei nu s-a reuşit pînă în prezent decît pentru un timp limitat. Cormier a reuşit să execute 31 de revascularizări cu transplant, pornind de 39 ori de la femurala comună şi de două ori de la femurala superficială. Transplantul a fost inserat caudal de şapte ori pe trunchiul tibioperonier, de 12 ori pe tibiala posterioară, de nouă ori pe tibiala anterioară şi de trei ori pe peronieră. Consecinţele au constat din trei tromboze imediate şi nouă în primul an. Cormier nu raportează nimic despre evoluţia transplantelor în anii următori. În schimb, precizează că şase trombendarterectomii (trei pe trunchiul tibioperonier, două pe tibiala posterioară şi una pe peronieră) s-au obstruat, toate după 3 ani.

Şi noi am făcut o dezobstrucţie, urmată de aplicare de petec venos pe trunchiul tibioperonier, care însă s-a obstruat după 24 ore, necesitînd amputaţia gambei. O altă dezobstrucţie de tibială posterioară, în contextul unei dezobstrucţii de arteră poplitee şi de autotransplant femuropopliteu, a rămas permeabilă timp de 10 ani.

Cormier conchide, şi noi sîntem de aceeaşi părere cu el, că dezobstrucţia trebuie făcută la bolnavii care prezintă cangrenă a degetelor, oblite-

Scanned with OKEN Scanner

rare femuropoplitee, dar care au, în schimb, arterele gambei permeabile, bine opacifiate la arteriografie.

Noi indicăm simpatectomia lombară și, de preferat, simpatectomia perifemurală cu eliberarea arterei femurale profunde și eventual dezobstrucția carfurului femuralei comune, în cazurile în care arterele gambei nu sînt permeabile și nu se opacifiază la arteriografie.

Simpatectomia lombară reprezintă o contradicție absolută la bolnavii cu ateroscleroză care au puls periferic. La acești bolnavi, îmbunătățirea circulației prin simpatectomie este o iluzie și tratamentul trebuie să fie numai medical. Chirurgul trebuie să știe că, adeseori, durerile din membrele inferioare și chiar modificările pulsului se datoresc unei discopatii lombare L_4—L_5.

Angioplastia transluminală Dotter și metoda Gründzig

Dotter, profesor de radiologie la Universitatea Oregon, S.U.A. (citat de Foley, 1981), a introdus printre metodele terapeutice din ateroscleroza obliterantă angioplastia transluminală, care constă din dilatarea lumenului arterial, bineînțeles în prezența stenozei, sau din recanalizare, în caz de tromboză. Metoda a început să fie aplicată din 1964 pe arterele iliace, apoi pe femurale. În ultimul timp, a fost aplicată pentru dilatarea arterelor renale, coronare sau pentru dilatarea transplantelor venoase. Dotter afirmă că siguranța, simplitatea și eficiența angioplastiei transluminale recomandă metoda drept o soluție superioară chirurgiei vasculare reconstructive tradiționale, în numeroase situații clinice cunoscute. Rezultatul tratamentului depinde de întinderea leziunilor.

Practic, metoda constă în introducerea în lumenul vascular a unui conductor elastic sub control radioscopic. Pe acest conductor-ghid se introduc sonde din ce în ce mai mari care se așează una peste alta, astfel încît ele lărgesc lumenul, împingînd la periferie materialul aterosclerotic; acesta nu se detașează, deci nu provoacă embolii. Dotter prezintă arteriografii de iliace, femurale și poplitee pe care le-a dilatat, efect care s-a menținut 3—5—10 ani. A efectuat 550 angioplastii transluminale, reușind să mențină lumenul dilatat 2—3 ani, în 80—90% din cazuri. Procedeul fiind neinvaziv, este preferat de numeroși bolnavi.

La cîțiva ani după Dotter, Andrea Gründzig, docent în medicină internă la Universitatea din Zürich (Elveția) (citat de Foley, 1981), descrie dilatarea arterelor folosind o sondă cu balonaș. Radiologul german Zeitler (citat de Foley, 1981) aplică metoda Dotter în 1968 pe 100 cazuri. Gründzig o preia de la Zeitler și o aplică în Serviciul de Radiologie al profesorului Wellaner din Zürich. Pentru primele 12 cazuri rezolvate, în 1971, el folosește metoda Dotter. Apoi continuă prin construirea unor sonde subțiri cu lumen dublu. Pe unul din lumene se umflă balonașe care se dilată în interiorul arterei, ca niște cîrnați. Experimentează pe animal, apoi trece la om. Cateterele erau atît de mici, încît se introduceau cu ușurință în arterele renale și coronare. Din 1971 pînă în 1980, Gründzig execută dilatații transluminale la 47 bolnavi cu stenoză coronariană, 10 cu stenoze ale arterelor renale și 410 cu stenoze de artere iliace, femurale sau poplitee. Gründzig afirmă că prin împingerea și comprimarea plăcilor aterosclerotice pe peretele arterial, plăcile sînt transformate într-un ma-

terial pe care organismul îl respinge. (Gründzig înțelegea, probabil, prin aceasta resorbția materialului ateroscleros.)

În sprijinul acestei teorii, autorul aduce arteriografii, înainte și la 5 ani după dilatare, pe care se vede dispariția plăcii aterosclerotice. Metoda a fost aplicată și în țara noastră de doctorul Bradu Fotiade.

Ateroscleroza arterelor renale

La acest nivel, procesul de ateroscleroză produce strîmtorarea lumenului arterial, mergînd pînă la tromboză. Din punct de vedere anatomopatologic, leziunile nu se deosebesc cu nimic de cele observate la arterele periferice.

Consecința strîmtorării lumenului arterial este hipertensiunea. Kaufmann (citat de Barker, 1975) arată că, din cei 20 milioane de hipertensivi cîți sînt înregistrați în S.U.A., 5% prezintă leziuni ale arterelor renale. Același autor relatează că, la început, s-a crezut că numai ostiul arterei renale este strîmtat, apoi s-au găsit plăci aterosclerotice pe toată artera.

În vederea diagnosticării leziunilor arterei renale, se combină două investigații: urografia intravenoasă cu arteriografia. Pentru a se obține date mai precise prin urografie, după injectarea substanței de contrast se fac 5—6 radiografii, cîte una la fiecare minut. De partea de care artera este stenozată, rinichiul este mai mic, opacifierea pielocaliceală se face mai tîrziu, iar eliminarea substanței de contrast se face mai greu.

Arteriografia arterelor renale a fost descrisă la capitolul de Explorări arteriale. Unii radiologi încep cu o aortografie de orientare și apoi fac arteriografia selectivă, alții o fac pe aceasta din urmă mai întîi.

Arătam la capitolul destinat explorărilor funcționale că, după obținerea arteriografiei, se măsoară și gradientul de presiune. Cu o a doua sondă mai fină, introdusă pe prima, se înregistrează presiunea din zonele pre- și respectiv poststenotică. O diferență de presiune de 25 mm Hg între aceste două zone reprezintă o indicație pentru nefrectomie. În serviciile de specialitate, se introduce și un cateter de 4—5 mm diametru, la capătul căruia se află un debitmetru magnetic. Debitmetria este importantă și pentru a controla eficacitatea operațiilor de dezobstrucție sau de reparare a arterei renale.

O probă importantă în hipertensiunile datorate stenozelor arterelor renale este dozarea substanțelor presoare. În acest scop se introduce o sondă pe vena femurală și se recoltează sînge din venele renale dreaptă și stîngă. În fiecare probă de sînge se măsoară substanțele presoare prin analiză biologică sau imunologică. Aceste analize au ca scop dozarea reninei în sîngele care pleacă din rinichi. Valorile reninei, dozate în circulația generală, nu au vreo semnificație specială. În schimb, analiza reninei din sîngele venelor renale concordă cu ceea ce se găsește prin explorarea operatoare în 90% din cazuri. Această probă determină cu destulă acuratețe sediul și mărimea stenozei renale (Barker, 1975).

Distincția dintre displaziile arterei renale (fibroplazii cu stenoze și mici anevrisme) și leziunile aterosclerotice nu este greu de făcut. Plăcile aterosclerotice se găsesc în treimea proximală a arterei. Asemenea plăci se găsesc și pe aortă, pe arterele iliace etc., la bolnavi care au, de obicei, peste 50 ani. Fibroplaziile se semnalează însă și la copii sau la adulți.

Scanned with OKEN Scanner

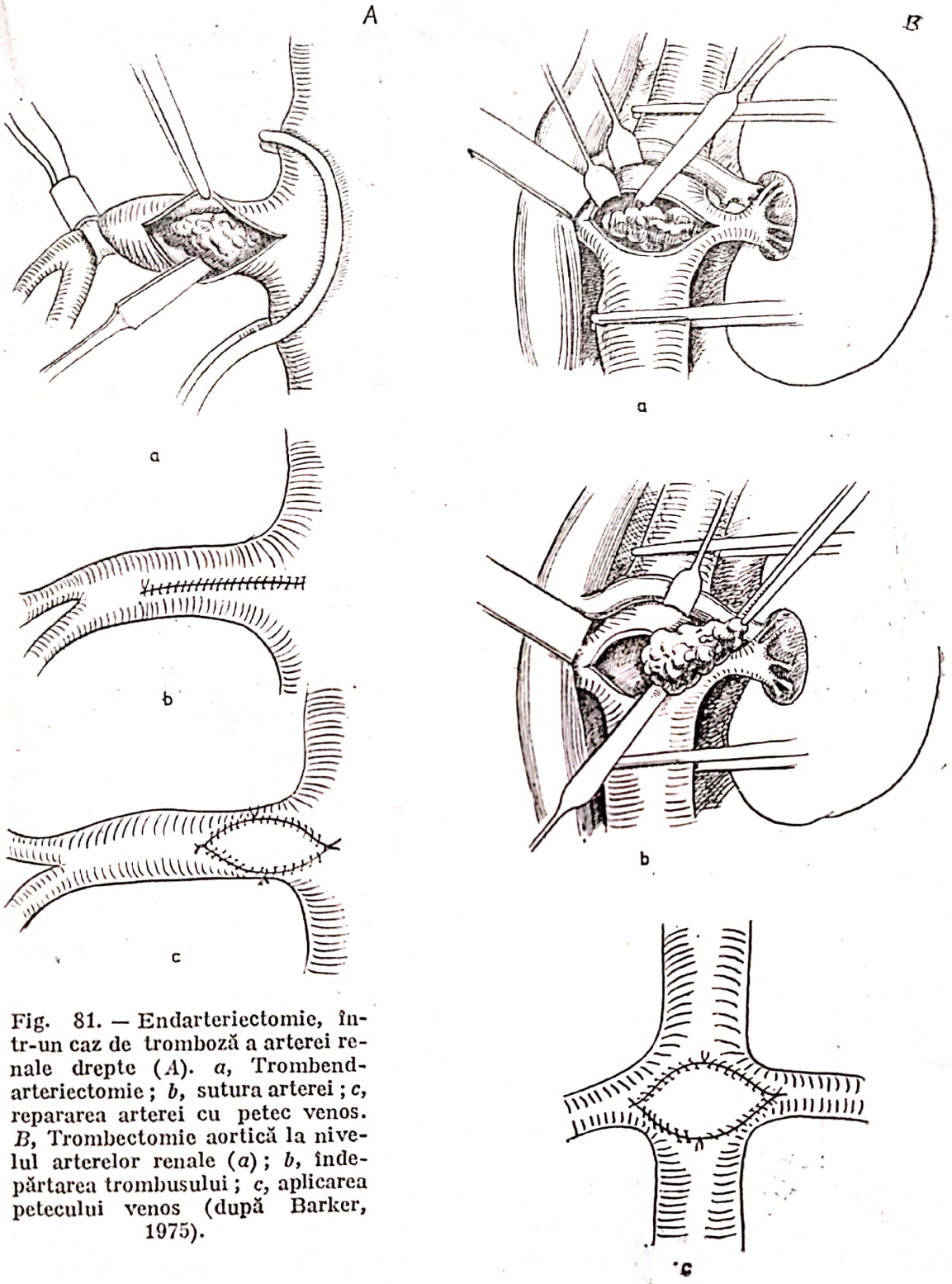

Fig. 81. — Endarteriectomie, într-un caz de tromboză a arterei renale drepte (*A*). *a*, Trombendarteriectomie; *b*, sutura arterei; *c*, repararea arterei cu petec venos. *B*, Trombectomie aortică la nivelul arterelor renale (*a*); *b*, îndepărtarea trombusului; *c*, aplicarea petecului venos (după Barker, 1975).

Leziunile aterosclerotice arteriale afectează o treime din hipertensivi, producînd strîmtorarea lumenului vascular în mod progresiv, în cîţiva ani.

Tratament. Pînă în 1962, în stenozele arterei renale se făcea numai nefrectomie. În zilele noastre, rezolvarea acestor stenoze se face prin trombectomii, lărgirea lumenului arterial cu petec venos, punţi venoase sau din dacron, reimplantări de arteră renală (fig. 82 şi 83).

Scanned with OKEN Scanner

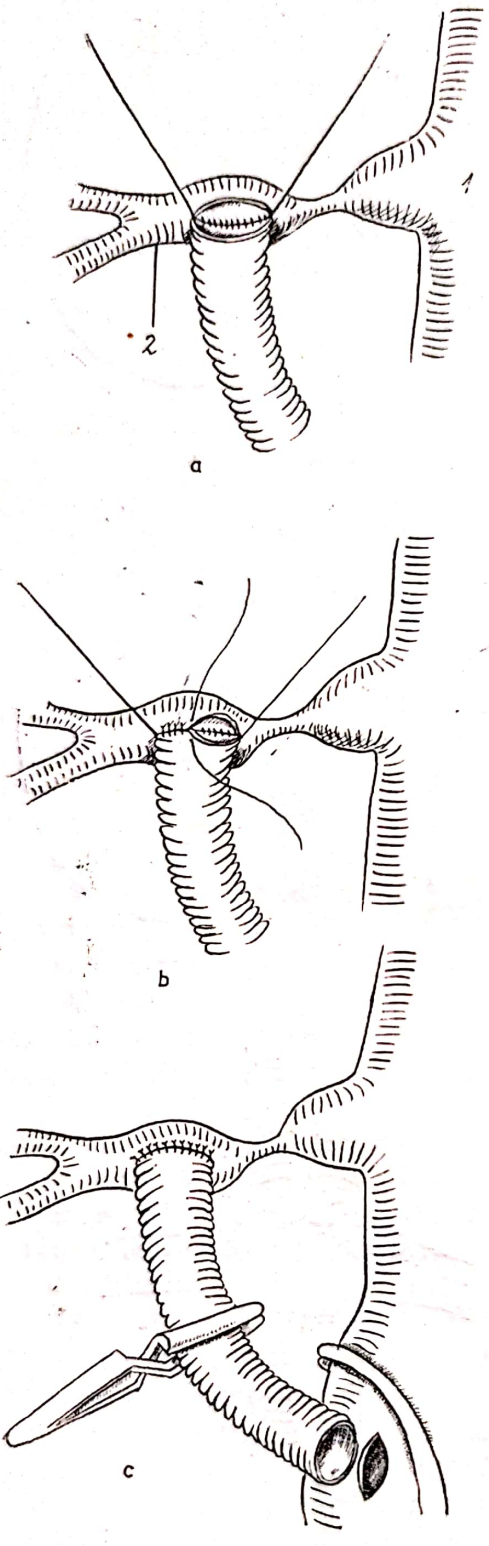

Fig. 82. — Anastomoză aortorenală cu ajutorul unei proteze de dacron aplicate distal față de stenoza arterei renale. *a—c*, Etapele operației (după Barker, 1975); *1*, aorta; *2*, artera renală.

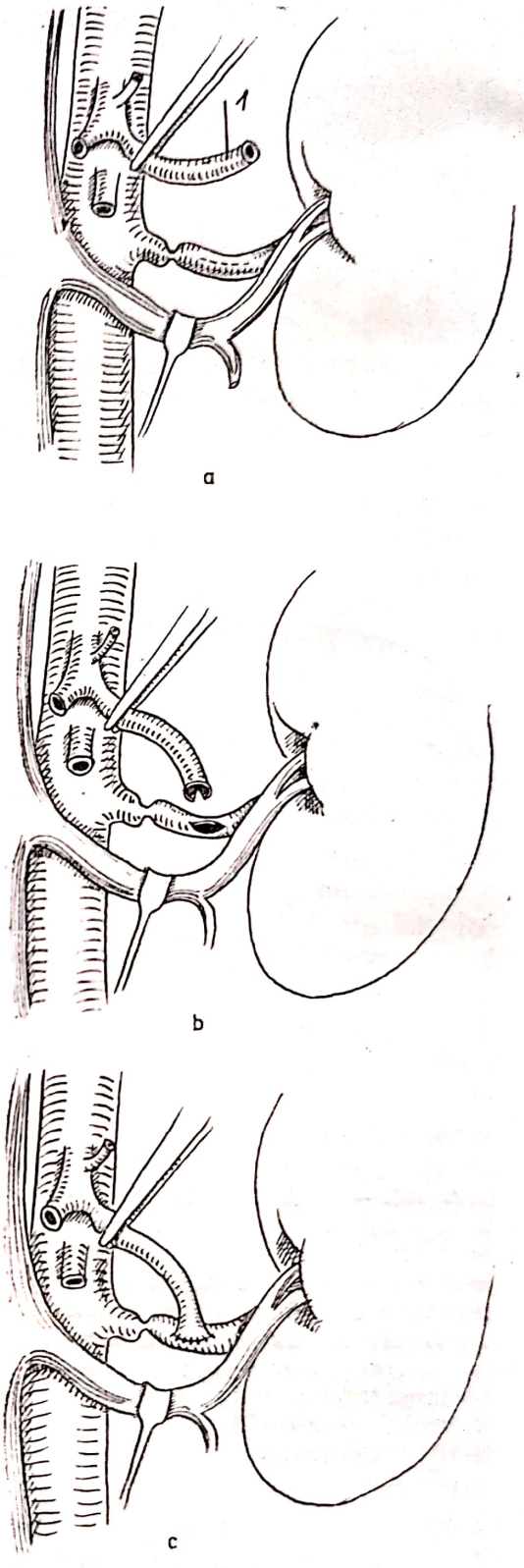

Fig. 83. — Stenoza arterei renale (*a*). Se secționează artera splenică (*1*). *b*, Se secționează circumferința arterei splenice secționate, pentru a-i mări diametrul. În artera renală s-a practicat un orificiu. *c*, Anastomoza splenorenală (după Barker, 1975).

Scanned with OKEN Scanner

Ateroscleroza trunchiului celiac și a arterelor mezenterice

Cauza cea mai frecventă de stenozare a trunchiului celiac şi a arterelor mezenterice este ateroscleroza. Ea se întinde, de obicei, pe o lungime de aproape 2 cm, începînd cu originea aortică a arterelor amintite. Mai există şi alte cauze generatoare de stenoză, cum ar fi trombangeita Buerger, hiperplazia fibromusculară, anevrismul disecant al aortei, tumori sau ganglioni din afara vaselor, dar acestea sînt rare. Problema esenţială, în ateroscleroza trunchiului celiac şi a arterelor mezenterice, este de a recunoaşte boala înainte de a se produce complicaţia gravă : infarctul intestinal, mortal în 90 % din cazuri.

Semne şi simptome. Bolnavii cu ateroscleroză stenozantă sau obliterantă a trunchiului celiac sau a uneia sau două din arterele sale prezintă : dureri postprandiale, la 20 de minute după masă, situate în etajul superior al abdomenului, crampe, malabsorbţie şi mai ales slăbire în greutate.

Gauthier (în : Courbier, 1974) descrie angina abdominală datorată insuficienţei circulatoare. Ea se întîlneşte la o vîrstă mai înaintată la bolnavi care mai prezintă şi alte manifestări aterosclerotice (carotidiene, coronariene sau pe vasele periferice ale membrelor periferice). Aceşti bolnavi sînt de obicei fumători, consumatori de alcool şi, la un moment dat încep să slăbească în greutate (între 8 şi 25 kg în 6 luni). Durerea epigastrică iradiază în spate intensificîndu-se progresiv de la lună la lună şi survenind chiar la 15 minute după masă. Ca să-şi potolească durerea, bolnavul se aşează în genunchi şi în coate. Această poziţie redresează unghiul trunchiului celiac şi al arterei mezenterice superioare, uşurînd circulaţia sîngelui. Din cauza durerilor, bolnavul se abţine de la mîncare sau mănîncă numai cîte puţin de mai multe ori pe zi. Cînd durerea devine continuă, se apropie momentul declanşării infarctului. Evoluţia leziunilor vaselor abdominale şi consecinţele diminuării circulaţiei sînt aceleaşi pentru orice organ (inimă, rinichi, membre, creier). Suferinţa este progresivă pînă se ajunge la moartea organului respectiv, provocînd fie invalidităţi grave, fie exitus.

Ascultînd epigastrul, percepem un suflu datorat stenozei vasculare. Semnele nete de malabsorbţie sînt reprezentate de creşterea grăsimilor în fecale si de scăderea absorbţiei trioleinei iodate şi a acidului oleic iodat.

Diagnosticul de certitudine se obţine prin seriografii de faţă şi de profil.

Profilaxia infarctului intestinal mortal constă în instituirea tratamentului încă din faza de stenoză arterială, nu cînd se ajunge la obstrucţia celor trei trunchiuri arteriale (fig. 86—89).

Tratamentul chirurgical al obstrucţiei trunchiului originei arterei mezenterice superioare şi respectiv inferioare este redat foarte documentat

Scanned with OKEN Scanner

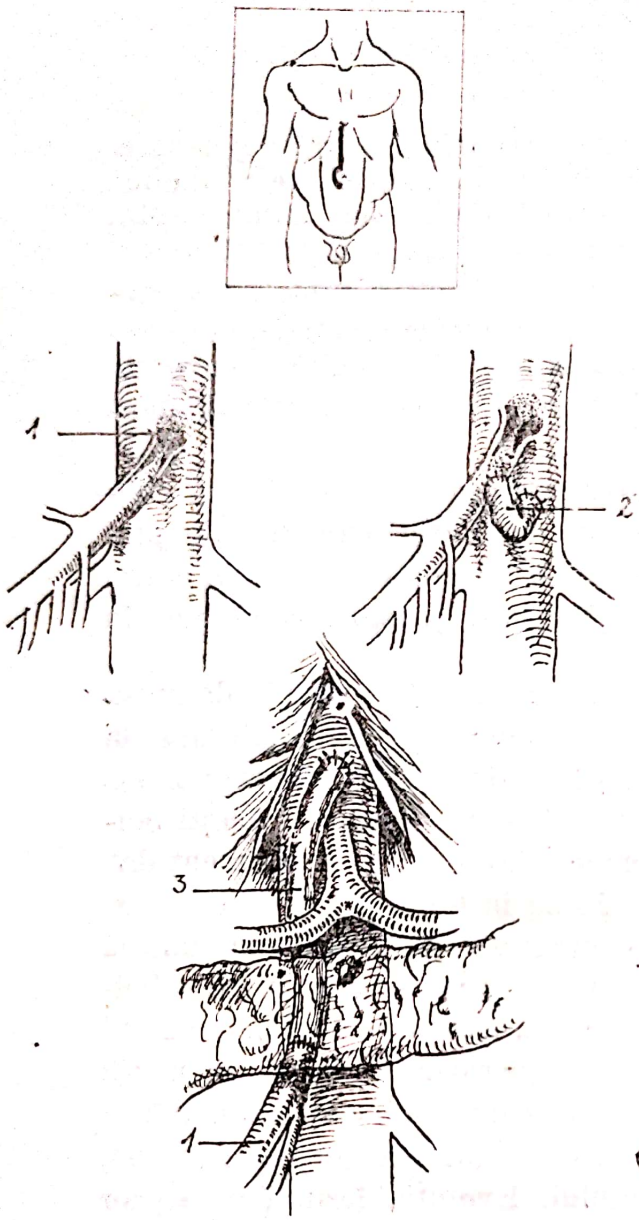

Fig. 84. — Proteză de dacron pentru rezolvarea stenozelor arterei mezenterice superioare (*1*). În cartuș: incizia xifombilicală (după Stoney și Wylie); *2*, autotransplant venos; *3*, proteză de dacron.

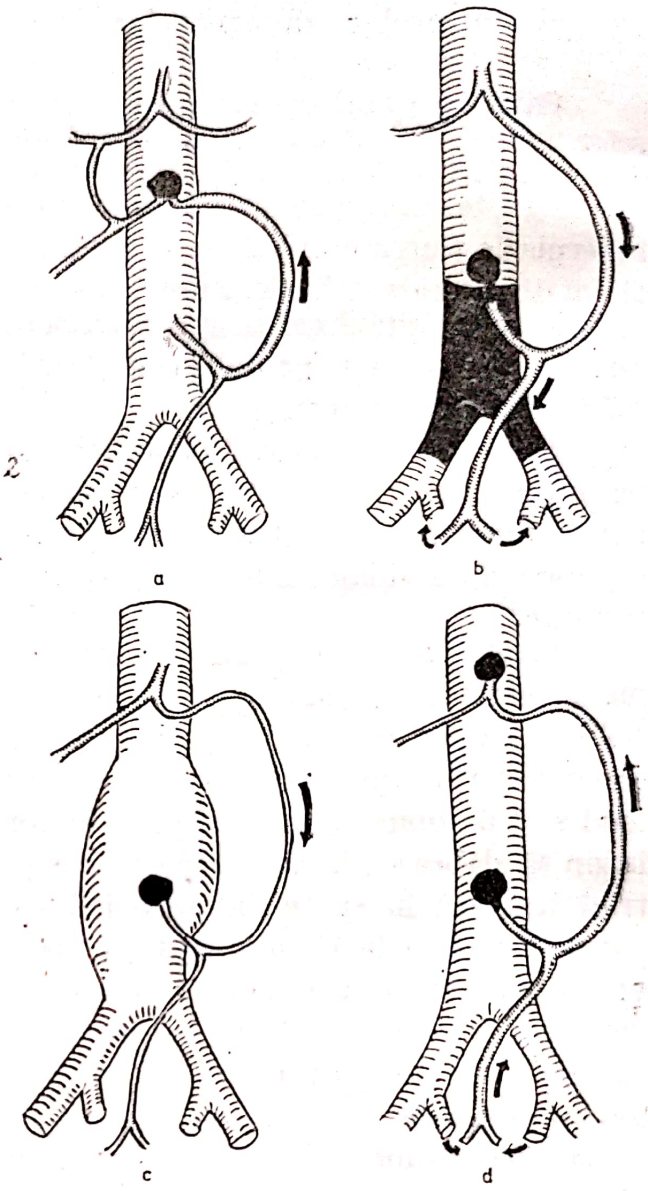

Fig. 85. — Cele patru tipuri de arcadă Riolan. Direcția fluxului arterial (săgețile) este dictată de sediul trombozei (zonele înnegrite): *a*, tromboza superioară de aortă; *b*, tromboza bifurcației aortice; *c*, tromboza superioară a aortei; *d*, tromboza superioară și inferioară a aortei (după Courbier, 1974).

de Stoney și Wylie (citați de Heimovici, 1976). Acești autori preferă două metode: endarteriectomia sau aplicarea unei proteze de dacron în prelungirea arterei, evitînd astfel efectuarea *bypass*-ului (fig. 84).

La noi în țară, în 1982, Făgărășanu și colab. rezolvă chirurgical un caz de ischemie mezenterică cronică.

Arcada Riolan (fig. 85) constituie un sistem anastomotic între teritoriul arterei mezenterice superioare și acela al mezentericei inferioare. Ea trebuie deosebită (Courbier, 1974) de arcada bordantă Drumond care este formată din ansamblul de anastomoze care pleacă de la ileocolice și

Scanned with OKEN Scanner

merg pînă la arterele sigmoidiene. Chirurgul care operează o tumoră de colon transvers sau stîng și observă o arcadă Riolan mărită de volum din cauza comprimării ei, își va da seama de direcția curentului sanguin. Cînd se constată un tip de arcadă cu circulația inversată, ligatura ei trebuie evitată pentru că duce la necroza colonului și adeseori la moarte.

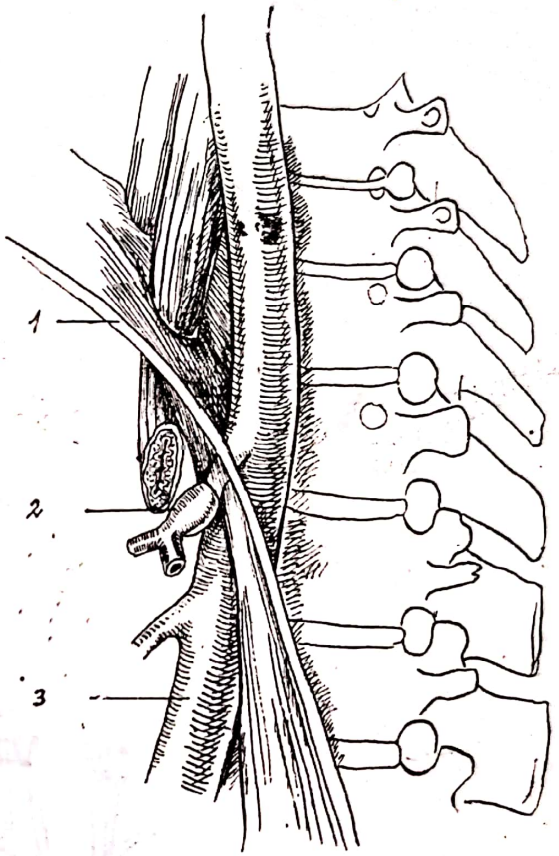

Fig. 86. — Ligamentul arcuat al diafragmului (*1*) care comprimă trunchiul celiac; *2*, trunchi celiac; *3*, aorta. după Stoney și Wylie), 1976).

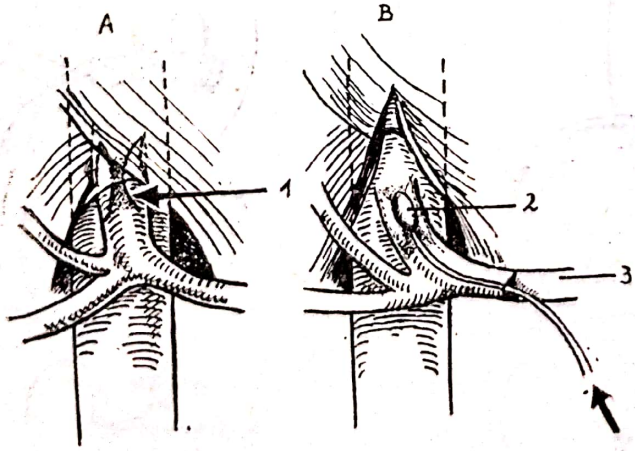

Fig. 87. — Ateroscleroză. Proliferare intimală (*A*). *B*, Dilatație intraluminală cu sonda cu balonaș; *1*, trunchi celiac; *2*, sondă cu balonaș; *3*, artera splenică (după Stoney și Wylie, citați de Heimovici, 1976).

Cooley și Hallman (1966) raportează efectuarea unei triple operații la un aterosclerotic cu obstrucție de carotidă, coronare și bifurcație aortică (fig. 89).

Scanned with OKEN Scanner

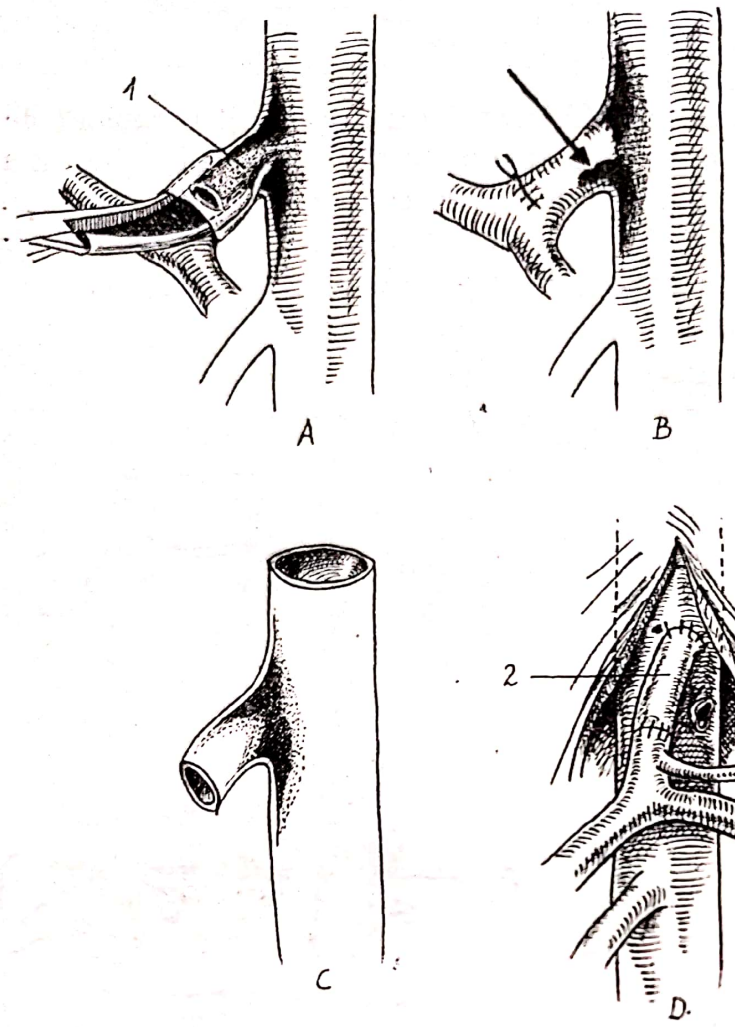

Fig. 88. — Tromboză de trunchi celiac (*1*). Endarteriectomie de trunchi celiac (*A*) și sutura trunchiului arterial (*B*). *C*, Tromboza masivă a trunchiului celiac; *D*, înlocuirea trunchiului celiac cu proteză de dacron (*2*) (după Stoney și Wylie, citați de Heimovici, 1976).

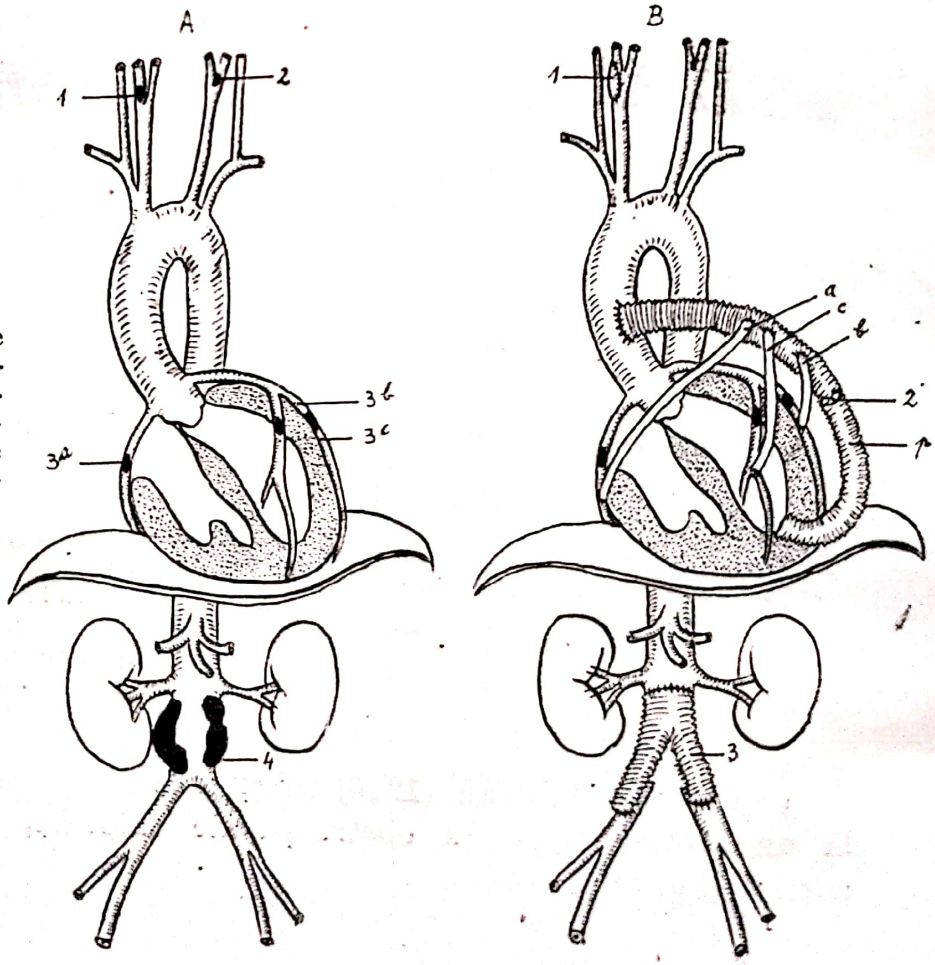

Fig. 89. — Triplă obstrucție (de carotidă, coronare și bifurcație aortică) la un bolnav de 62 ani. *A*, *1*, Tromboza bifurcației carotidiene drepte; *2*, tromboza carotidei interne stîngi; *3*, tromboza circumflexei coronare drepte, stîngi și a coronarei descendente; *4*, tromboza bifurcației aortice. *B*, *1*, Petec venos la nivelul bifurcației carotidei drepte; *2*, proteză de dacron cu valve (*p*) de la care pleacă trei autotransplante venoase suturate pe cele trei coronare, distal de obstrucția acestora; *3*, proteză de dacron înlocuind bifurcația aortică (după Cooley și Hallman, 1966).

Scanned with OKEN Scanner

Puţine boli au suscitat atîtea discuţii ca trombangeita Buerger. Mai întîi, în decurs de 100 de ani s-au dat vreo 10 denumiri. A fost descrisă pentru prima dată de Felix Winiwarter, în 1879. De aceeaşi boală s-au ocupat Wideman, în 1892, Dutil şi Lamy, în 1893, şi Weiss, în 1895.

În 1908, Leo Buerger, care lucra ca anatomopatolog la Mount Sinai Hospital din New York, a făcut prima comunicare despre trombangeită, apoi în 1924 a scris un volum de 628 pagini numai despre această boală. El a descris exact anatomia patologică a acestei boli, demonstrînd că: se localizează pe arterele de calibru mijlociu (arterele gambei), mai rar pe arterele radiale, cubitale, coronare, cerebrale, mezenterice şi chiar

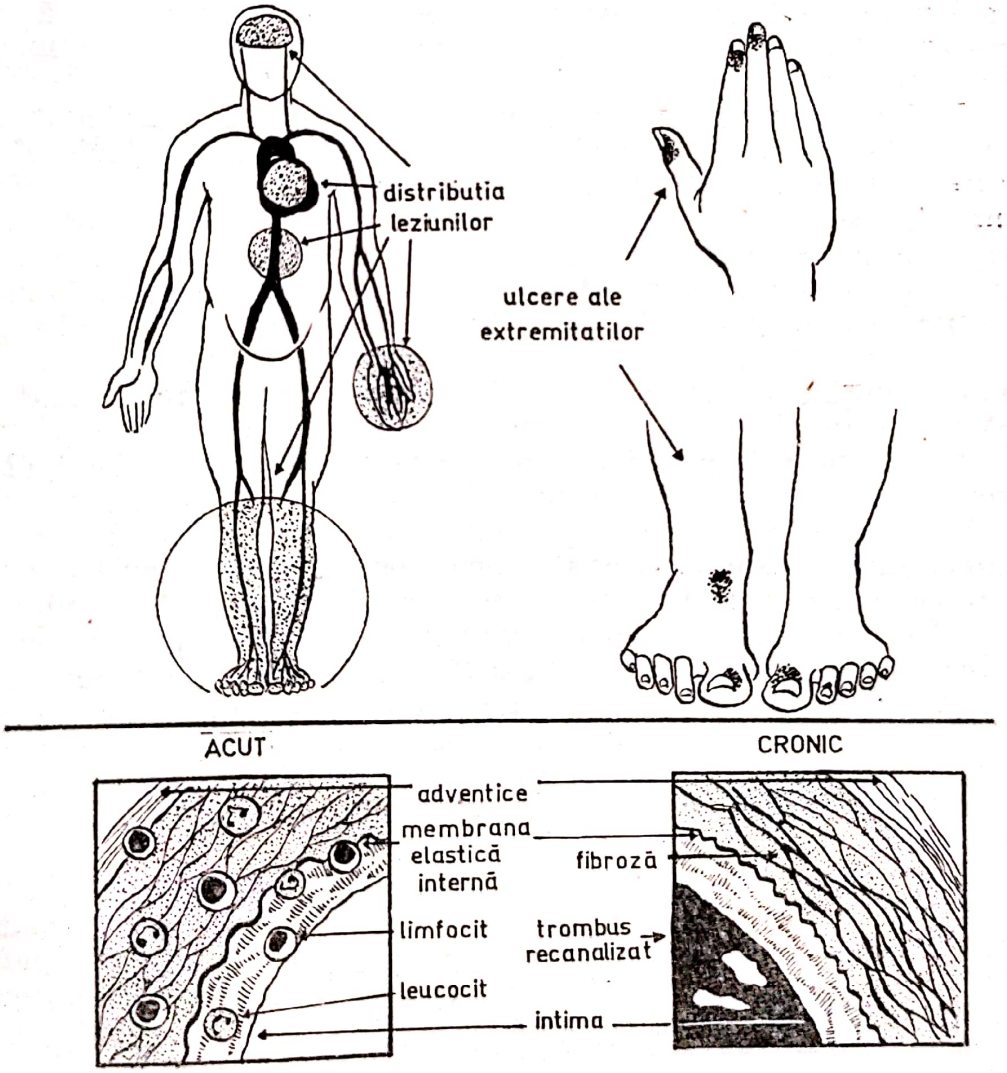

Fig. 90. — Anatomia patologică şi localizarea leziunilor în trombangeita obliterantă Buerger (după Winsor, 1959).

renale; venele sînt prinse întotdeauna, cele tegumentare sub forma tromboflebitei migratoare, iar cele profunde, din apropierea arterei, cu leziuni de tromboflebită; nervul este înglobat împreună cu artera şi vena într-un ţesut fibros. În medie şi în adventice, se observă reacţii inflamatoare.

În stadiul acut al bolii, limfocitele sînt prezente în toate straturile peretelui arterial; în stadiul cronic, apare fibroza şi recanalizarea trombusului. Deci, în evoluţia bolii, se disting: un stadiu inflamator acut şi un stadiu de vindecare prin tromboză.

Subliniez necesitatea de a considera trombangeita drept o boală care evoluează în pusee. Fiind o inflamaţie specifică a vaselor, tratamentul bolii va începe cu medicamente antiinflamatoare: vaccinuri nespecifice şi antibiotice. Rolul celorlalţi factori este adjuvant, cel mai important fiind nicotina. Ea produce la nivelul sinapselor nervoase pre- şi postganglionare la început excitaţie, apoi blocadă. La periferie ea produce o excitaţie a terminaţiilor simpatice, avînd o acţiune vasoconstrictoare, asemănătoare cu adrenalina. Nicotina mai produce o uşoară ridicare a tensiunii arteriale şi o creştere a glicemiei. Asupra vaselor care prezintă proliferări ale ţesutului endotelial, nicotina are un efect nefast, pentru că accentuează micşorarea lumenului prin vasoconstricţie, ale cărei consecinţe sînt binecunoscute.

În cursul celor 35 ani cît am lucrat în domeniul bolilor vasculare, nu am văzut nici un bolnav cu trombangeită Buerger care să scape de amputaţie dacă a continuat să fumeze, indiferent de tratamentul pe care l-a urmat.

Mai mult, medicul internist Corelly, de la Roma (citat de Ghiţescu 1978), consideră tutunul drept singurul factor etiologic al trombangeitei obliterante Buerger. „Este surprinzător, spune acest medic, cum atunci cînd se vorbeşte de tulburările cauzate de tutun, se pomeneşte de bronşite cronice, emfizem pulmonar, cancer pulmonar, boli coronariene şi nu se spune nici un cuvînt despre boala care este provocată în mod sigur de tutun: trombangeita Buerger. Nu toţi fumătorii fac trombangeită, ci numai aceia care au o sensibilitate specifică la tutun. Boala se vindecă numai renunţînd la tutun, iar recidivele apar cînd se reia fumatul, chiar după mulţi ani. Este ca o experimentare pe om".

Pe noi ne-a frapat şi mărirea de volum a ganglionilor inghinali în ateroscleroza obliterantă, cu precădere însă în trombangeita Buerger. Ganglionii pe care i-am extirpat cu ocazia descoperirii arterei femurale comune, au fost examinaţi anatomopatologic şi din ei s-au făcut culturi. Aceste cercetări au făcut obiectul tezei de doctorat a doctorului Grigore Clejea. Din 30 de bolnavi operaţi de noi, cărora li s-au prelevat ganglionii, 18 aveau ateroscleroză obliterantă şi 12 trombangeită obliterantă Buerger. Nici unul din aceşti bolnavi nu avea plăgi periferice. Criteriile de diagnostic diferenţial între cele două afecţiuni constă în aspectul macroscopic intraoperator şi aspectul arteriografic intraoperator. În trombangeita Buerger, volumul ganglionilor inghinali este mult mai mare decît cel al aceloraşi ganglioni din ateroscleroza obliterantă.

Leziunile observate la nivelul ganglionilor limfatici au constat din: reacţie inflamatoare cu caracter nespecific; transformări sclerolipomatoase, mărturie a unor procese inflamatoare mai vechi; modificări inflamatoare cronice, cu tendinţă la transformare conjunctivă, presărate cu numeroase capilare de neoformaţie, generînd un aspect de ţesut de granulaţie; forme celulare ameboide, dovada unor procese inflamatoare cronice încă active; reacţie inflamatoare cronică, nespecifică, de dată recentă, sub forma unei inflamaţii catarale, cu sinusuri limfatice dilatate.

Scanned with OKEN Scanner

Aspectul inflamator nespecific al ganglionilor inghinali din tromb-angeita Buerger confirmă teoria mea, după care trombangeita este o boală infectoalergică, agravată de tutun și de factorii stresanți. M-a preocupat îndeosebi cunoașterea momentului de debut al trombangeitei obliterante. Numai sesizînd acest moment, boala putea fi jugulată înainte de apariția fenomenelor ischemice, manifestate prin: extremități reci, absența pulsului la tibiala posterioară și la pedioasă, dureri la mers, dureri în decubit și cangrene ale degetelor.

Îndelungata mea practică în domeniul bolilor cardiovasculare mi-a demonstrat că, în majoritatea cazurilor, simptomele de debut pot fi surprinse și interpretate corect și astfel poate fi instituit un tratament medical precoce cu rezultate excepționale. Mă adresez în primul rînd medicilor internişti de circumscripție, de policlinică și medicilor reumatologi cu următoarele recomandări:

— orice bolnav tînăr care prezintă dureri articulare și crampe la mers este suspect de trombangeită chiar dacă are puls la arterele tibială posterioară și pedioasă (deci oscilometrie bună). Bolnavul va fi chemat săptămînal la control. În cursul perioadei de dispensarizare este foarte posibil ca, la unii bolnavi, să se observe diminuarea sau chiar dispariția pulsului la arterele piciorului. În aceste cazuri, se începe imediat tratamentul medical: suspendarea completă a fumatului, administrarea antibioticelor, a autovaccinului și a vasodilatatoarelor și evitarea totală a frigului.

— Orice bolnav tînăr care prezintă tromboflebită migratoare va fi considerat drept un viitor trombangeitic. Acești bolnavi vor fi chemați la control săptămînal pentru palparea arterelor piciorului. Imediat ce a apărut claudicația intermitentă la mers și diminuarea pulsului arterelor periferice, se instituie tratamentul medical al trombangeitei.

—Tromboflebita migratoare *nu* va fi tratată prin medicație specifică, cunoscută, limitată la cîteva zile de aplicări de prișnițe și pomadă cu Lasonil și administrare de tetraciclină și trombostop, ci va fi tratată ca o trombangeită potențială.

Unii chirurgi extirpă, în mod greșit, micile cordoane venoase trombozate.

Dacă, pe baza cunoașterii celor două aspecte clinice descrise mai sus, se instituie de urgență tratamentul adecvat, bolnavii nu vor mai ajunge la cangrene ale degetelor sau ale piciorului.

Forme clinice

În tratatul lui Allen (citat de Foley, 1981) sînt descrise opt forme clinice de trombangeită obliterantă. Ceea ce întîlnim noi la consultații și în spital îmbracă trei forme clinice principale:

a) *Forma de debut*, foarte deseori confundată cu reumatismul, care îmbracă două aspecte:

—forma cu dureri în articulația tibiotarsiană, claudicație intermitentă facultativă și numai la efort mare de mers, stare subfebrilă, viteză de sedimentare crescută. Puls periferic prezent care însă diminuează în 3—4 săptămîni de evoluție;

—forma cu tromboflebită migratoare, cu puls periferic prezent care diminuează, de asemenea, în cîteva săptămîni de la debut.

Scanned with OKEN Scanner

b) Trombangeita obliterantă *cu tulburări trofice* (ulcerații, cangrene mici), cu absența pulsului periferic și cu claudicație intermitentă care poate îmbrăca :

—o *formă subacută*, în care bolnavul poate merge sau chiar lucra. Aspectul subacut poate exista la începutul bolii sau mai tîrziu, cînd apar recidivele ;

—o formă acută, în care se încadrează toate cazurile prezentate mai sus și pentru care am executat arteriografii (fig. 91—97).

c) Trombangeita obliterantă *supraacută* se caracterizează prin dureri atroce, oscilometrie periferică zero, stare febrilă, toate fenomenele instalîndu-se în decurs de 30 de zile.

Diagnostic

Imperativul major privind diagnosticarea trombangeitei obliterante este precocitatea. Într-adevăr, identificarea bolii trebuie și poate fi făcută în faza incipientă, cînd există încă puls periferic, sau în faza cînd apare tromboflebita migratoare, în care de asemenea pulsul periferic mai este încă prezent. Nu pot să insist îndeajuns asupra acestei soluții simple : chemați bolnavul suspect la control săptămînal și veți constata că pulsul periferic dispare în 3—4 săptămîni. În modul acesta, se spulberă diagnosticul de reumatism sau de anodină tromboflebită superficială, pe care unii o și operează ! Pe cît de benignă este o tromboflebită varicoasă, pe atît de gravă este o tromboflebită superficială pe vene normale, la un om tînăr.

Tratament

Eu consider trombangeita obliterantă drept o boală chirurgicală și mă uimește faptul că în unele tratate de chirurgie ea este abia menționată. Superioritatea chirurgului față de medicul internist constă în aceea că el poate aplica la fel de bine un tratament medical, conservator, și unul chirurgical, cînd este necesar.

a) În formele de debut, se va aplica numai un tratament medical. Primele patru puncte pe care le voi enunța reprezintă 95% din tratament. Dacă unul din aceste puncte nu este respectat, bolnavul ajunge sigur la amputație. Fac această afirmație pe baza celor 35 de ani de experiență în urmărirea bolnavilor cu trombangeită obliterantă :

—Bolnavul va renunța cu desăvîrșire la tutun, alcool și cafea. Nu se va fuma în casă sau în încăperea în care lucrează bolnavul.

—Se va administra bolnavului tetraciclină 1 g pe zi, timp de 20 zile pe lună, cu 10 zile pauză. Cură de trei luni consecutiv.

—Dacă bolnavul este febril și pulsul periferic este absent sau dacă prezintă o mică ulcerație la extremități, va întrerupe lucrul cel puțin 6 luni, mai ales în timpul iernii ; cea mai mică degerătură poate să-i compromită membrul inferior, mergînd pînă la amputație.

—Vaccinarea este obligatorie. Pentru examenul bacteriologic, se va recolta produs biologic din nazofaringe, spațiile interdigitale, focarele de tromboflebită. Se fac culturi și se determină sensibilitatea germenilor

Scanned with OKEN Scanner

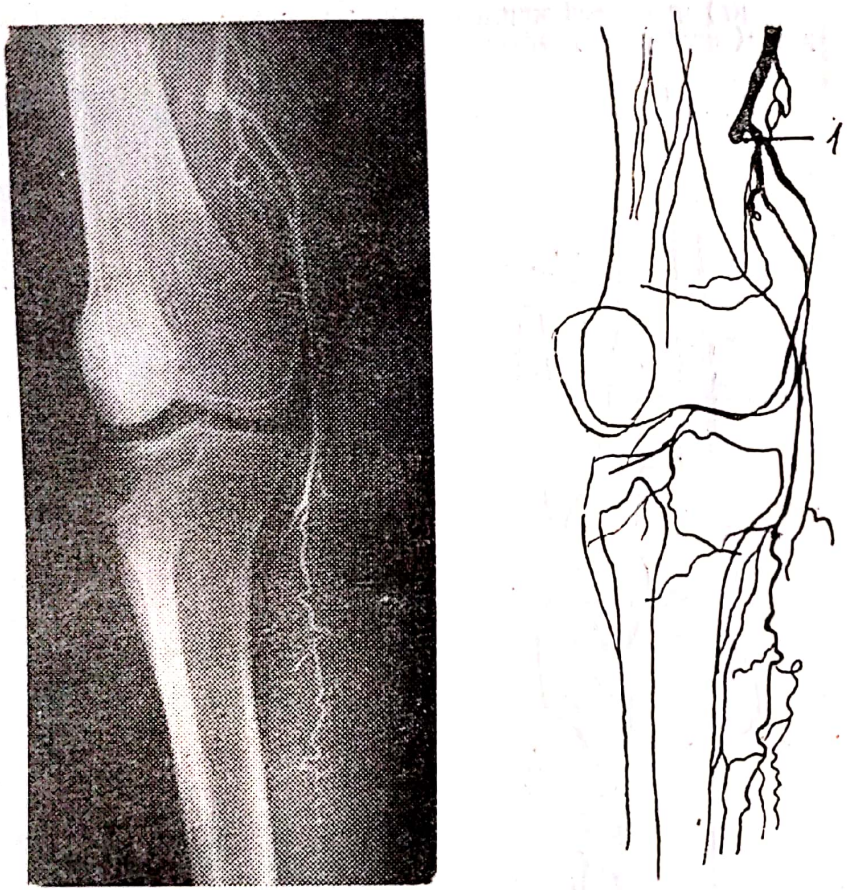

Fig. 91. — Trombangeită obliterantă Buerger (arteriografie). Bolnavul D.N., 40 ani. Tromboză a arterei poplitee.

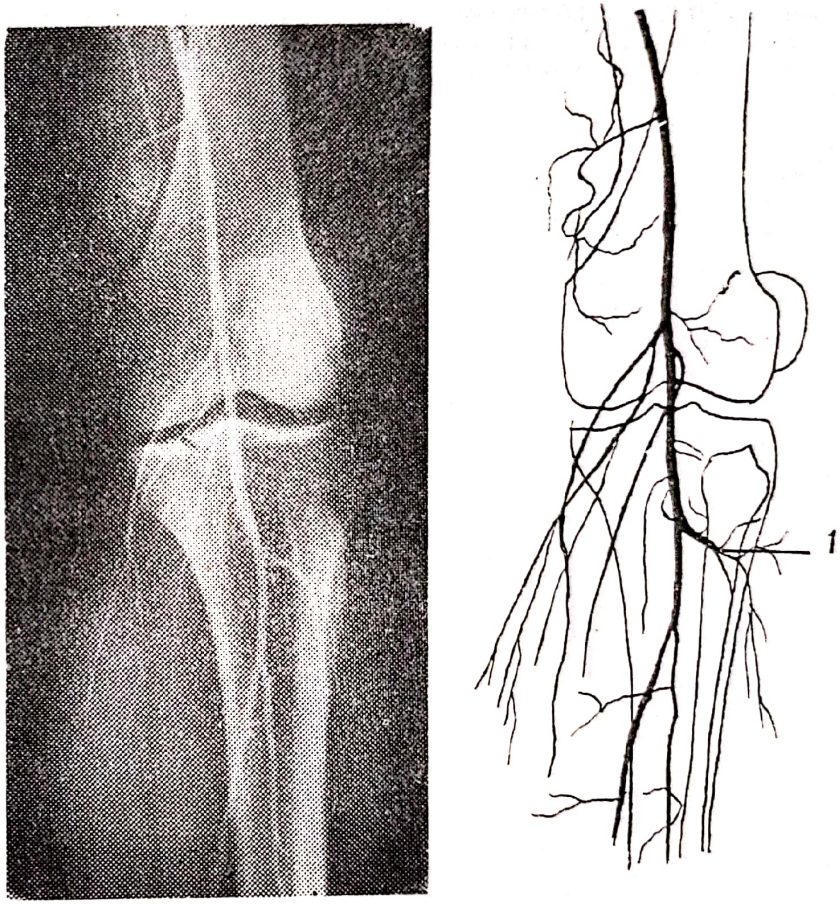

Fig. 92. — Trombangeită obliterantă Buerger (arteriografie). Bolnavul B.I. 34 ani, Tromboza arterei tibiale anterioare.

Scanned with OKEN Scanner

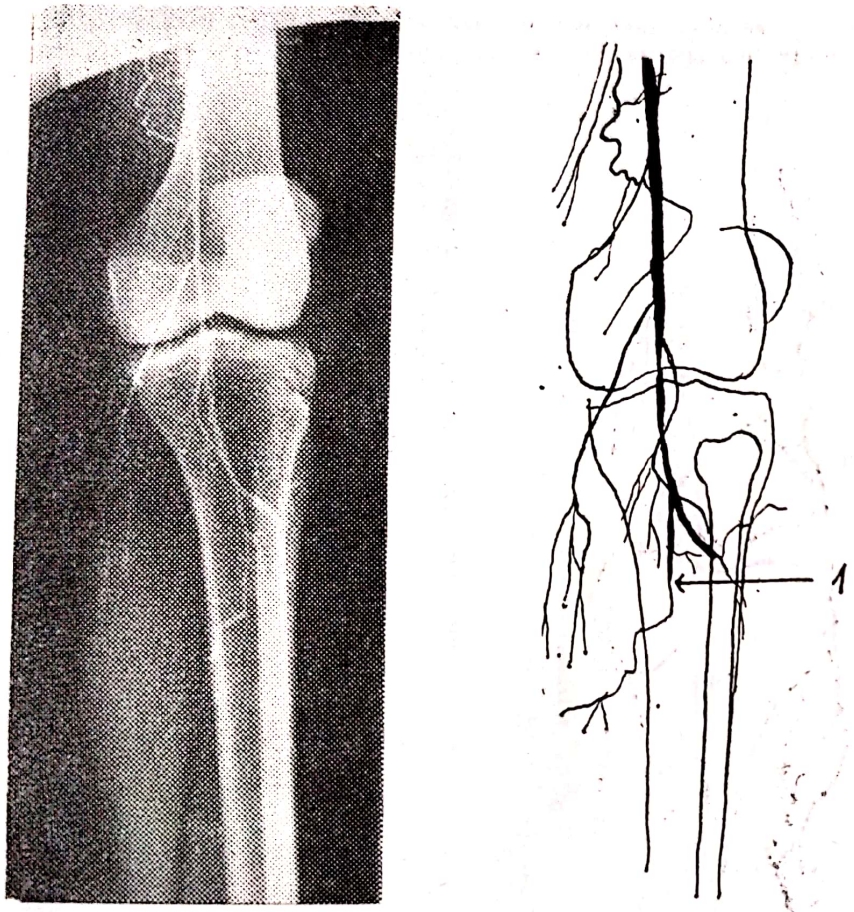

Fig. 93. — Trombangeită obliterantă Buerger (arteriografie). Bolnavul A.B., 34 ani. Obliterarea arterei tibiale posterioare (*1*).

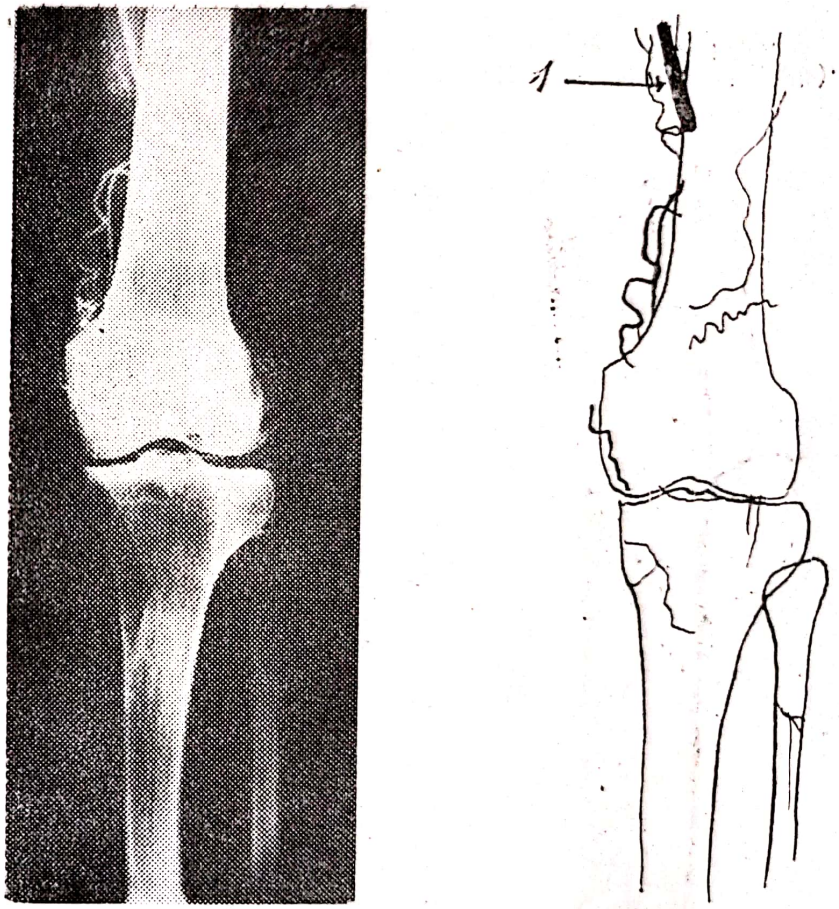

Fig. 94. — Trombangeită obliterantă Buerger (arteriografie). Bolnavul B.C., 29 ani. Membrul inferior sting : artera poplitee și arterele gambei sînt obliterate (nu se mai vizualizează) ; *1*, artera femurală superficială.

Scanned with OKEN Scanner

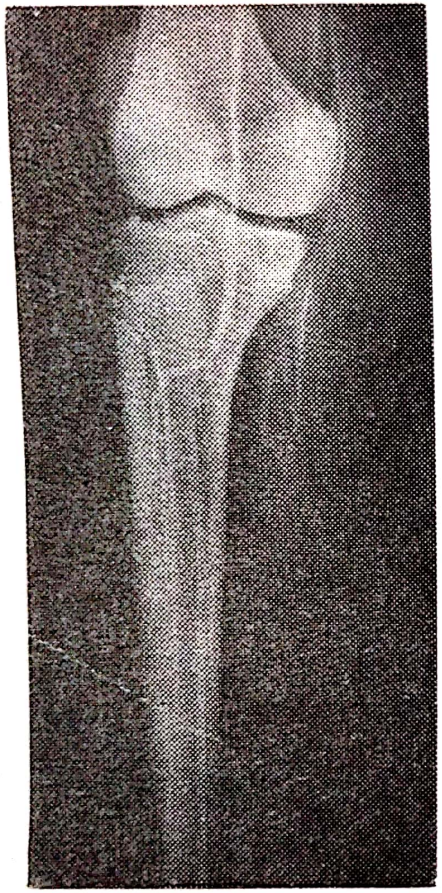

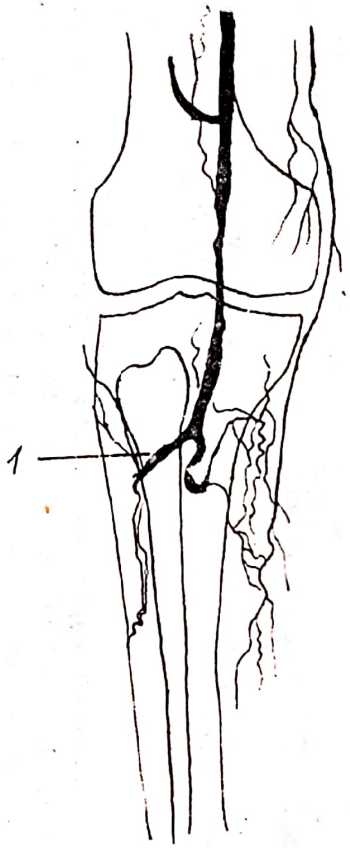

Fig. 95. — Trombangeită obliterantă Buerger (arteriografie). Bolnavul B.C., 29 ani. Membru inferior drept : arterele gambei sint obliterate (nu se mai vizualizează) ; *1*, segment din tibiala anterioară.

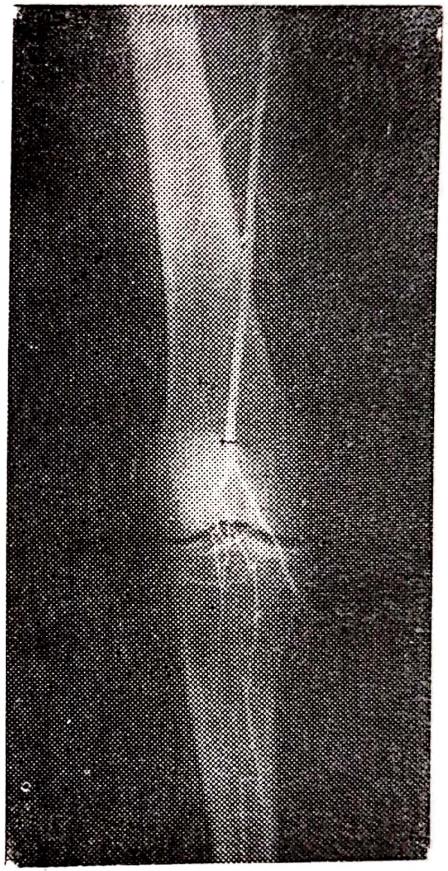

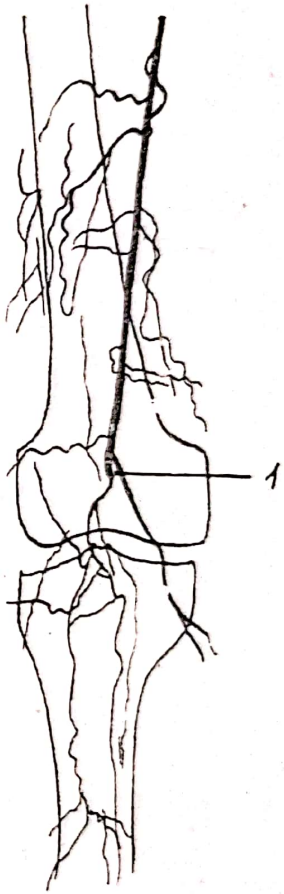

Fig. 96. — Trombangeită obliterantă Buerger. Bolnavul B.L., 32 ani. Pe arteriografie se observă obliterarea popliteei (*1*).

Scanned with OKEN Scanner

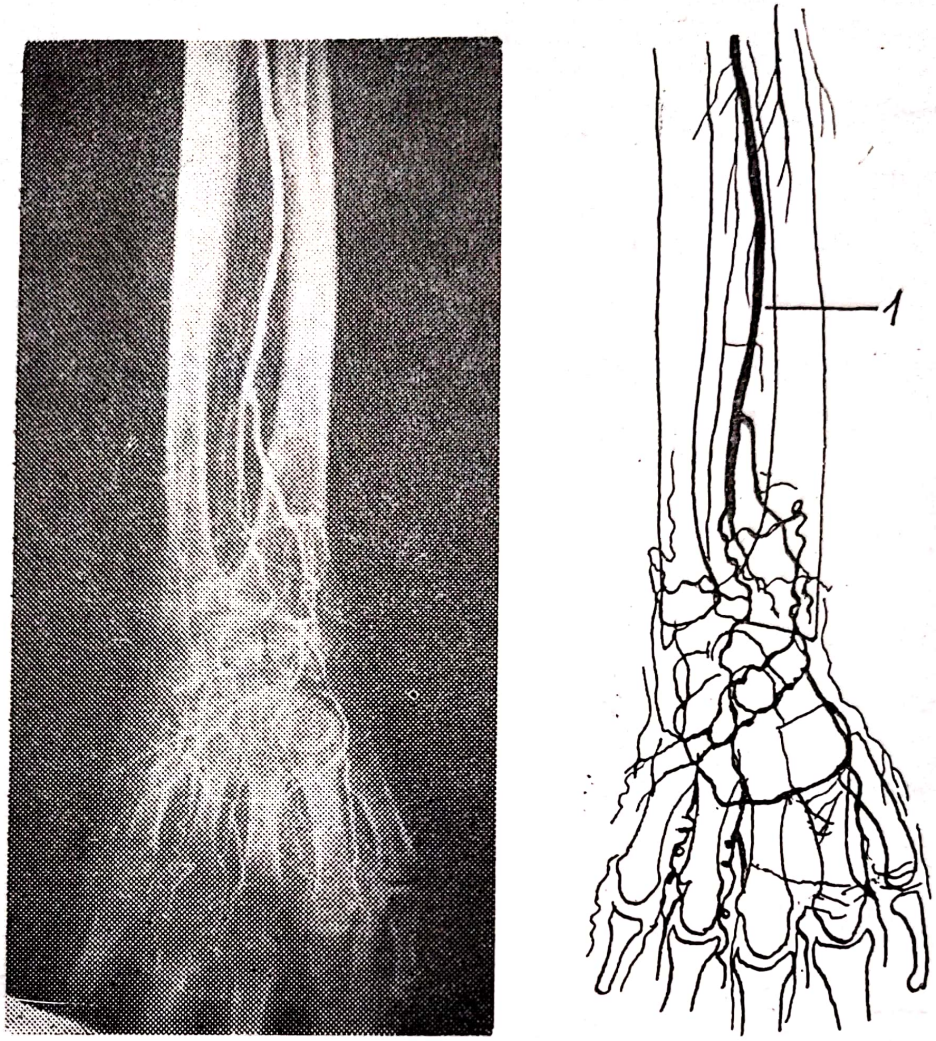

Fig. 97. — Trombangeită obliterantă Buerger. Bolnav M.C., 37 ani. Pe arteriografie se observă obliterarea arterei cubitale (lipsa cubitalei); *1*, artera radială.

la antibiotice. Ca produse imunizante, se folosește autovaccinul preparat din suşe izolate de la bolnav, ca şi anatoxina streptococică, stafilococică, vaccinul antistreptococic, vaccinul polimicrobian. În cazul în care autovaccinul nu poate fi preparat (cu toate că este recomandabil), i se va administra bolnavului Polidin.

—Se vor administra vasodilatatoare: papaverină, Xantinol, Complamin, Trental, cîte 3 tablete pe zi, timp de 3 luni consecutiv, apoi în serii de 15 zile de tratament + 15 zile pauză, timp de 2 ani. O menţiune specială trebuie făcută în privinţa perfuziilor cu Trental, în fiole de 15 ml. Se fac în spital 20 de perfuzii, cîte una pe zi, constînd din 1 fiolă de Trental dizolvată în 250 ml de ser fiziologic. Este recomandabil să se facă trei serii de perfuzii, cîte una pe zi în primele 3 luni. Consider Trentalul drept cel mai bun vasodilatator cunoscut pînă în prezent, verificat de noi. În cazurile subacute de trombangeită se pot administra zilnic fiole de Trental de 5 ml, care se pot injecta în ambulator (se dizolvă cei 5 ml Trental în 15 ml ser fiziologic şi se injectează intravenos, în timp de 10 minute).

Scanned with OKEN Scanner

— Bolnavul va purta ciorapi de bumbac, deasupra ciorapi de lînă, pantofi largi, comozi, și cînd este frig va purta șoșoni.

În faza acută a trombangeitei, bolnavul nu va merge la băi, nici la mare.

— Nu va face băi fierbinți, nu-și va încălzi picioarele cu perne electrice etc. Multe cangrene apar după asemenea proceduri aplicate la picioare.

— Bolnavul va face plimbări zilnice, 1, 2 și chiar 3 ore, dar se va opri cînd apare cea mai mică durere. O vacanță de 30 de zile la munte (vara sau toamna) este foarte recomandabilă.

b) În formele *acute* și *supraacute* este indicat tratamentul chirurgical. Și în aceste cazuri, este indicat un tratament medical prealabil de cel puțin o lună și, dacă acesta n-a dat rezultate, se operează. În acest scop, se descoperă artera femurală comună, se face arteriografie, apoi se practică simpatectomie perifemurală și eliberarea femuralei profunde. Anestezia recomandată este cea peridurală. În aceeași ședință se curăță și plăgile degetelor sau se amputează cele cangrenate. Această operație simplă (simpatectomia perifemurală) produce o vasodilatație care suprimă durerile de ischemie și provoacă sîngerarea plăgilor.

Cînd toate degetele sînt cangrenate, se face amputația transmetatarsiană. Orice amputație va fi precedată de arteriografie pe masa de operație.

În trombangeita obliterantă sau în ateroscleroza obliterantă nu se fac niciodată lambouri musculocutanate, nu se închide niciodată o plagă de amputație digitală sau metatarsiană. Se închid numai bonturile de coapsă și de gambă.

În ultimii ani, am făcut mai rar simpatectomie lombară și anume numai la bolnavii care răspundeau bine la infiltrațiile lombare cu novocaină. Am discutat în alt capitol indicațiile simpatectomiei lombare. În legătură cu acest tip de simpatectomie, trebuie făcute următoarele precizări extrem de importante :

— efectul vasodilatator al simpatectomiei lombare nu durează mai mult de un an. Căile simpatice se refac.

— Simpatectomia lombară bilaterală poate duce la impotență sexuală, ceea ce nu este neglijabil la un tînăr de 25—30 ani.

— Simpatectomia perifemurală cu eliberarea femuralei profunde înlocuiește foarte bine simpatectomia lombară.

Orice simpatectomie are efect nul dacă bolnavul continuă să fumeze, nu întrerupe lucrul, nu ia antibiotice și nu face autovaccin. Absolut toți bolnavii care au fost supuși amputației fuseseră simpatectomizați lombar, unii bilateral, dar nu urmaseră tratamentul medical preconizat de noi.

Suprarenalectomia, care se practica cîndva în cadrul curei chirurgicale a trombangeitei obliterante, s-a abandonat.

Majoritatea chirurgilor, încîntați de rezultatele favorabile imediate ale simpatectomiei lombare, nu mai consideră necesar tratamentul medical de lungă durată (2—5 ani). Rezultatul : boala recidivează după un an, cînd bolnavii se reîntorc cu cangrene la degete sau la picior, ceea ce impune amputația de coapsă.

Pentru trombangeita obliterantă a membrelor superioare se face numai simpatectomie periumerală (în aceeași ședință se curăță și plăgile digitale) și tratament îndelungat.

La Congresul Societății Europene de Chirurgie Cardiovasculară (Oslo, iulie 1974), am prezentat 30 de bolnavi tratați la Spitalul Grivița timp de 4 ani, după schema de mai sus. În toate aceste cazuri, diagnosticul a fost pus clinic și arteriografic. Vîrsta lor era cuprinsă între 25 și 30 ani. 29 de bolnavi prezentau artere femurale suple (femurala comună, superficială și respectiv profundă), indemne de leziuni de ateroscleroză. Unul singur, un medic, tratat de noi pentru trombangeită Buerger cu cinci ani înainte, dar care continuase să fumeze, prezenta tromboza femuralei comune și a iliacei externe.

Toți cei 30 de bolnavi făceau parte din categoria trombangeitelor acute (altminteri n-ar fi fost operați). La cinci dintre ei s-a făcut simpatectomie lombară, la 24 simpatectomie perifemurală și la unul singur dezobstrucție de femurală comună și de iliacă externă. S-a făcut amputația degetelor la 15 bolnavi și amputație metatarsiană la 3. Toți bolnavii au urmat tratamentul medical preconizat de noi.

Nici unul din acești bolnavi nu a trebuit supus amputației de coapsă sau gambă.

Scanned with OKEN Scanner

ARTERITELE ACUTE

În țara noastră, patologia arterială este dominată de trei boli : ateroscleroza obliterantă, arteriopatiile diabetice și trombangeita obliterantă Buerger.

M-am străduit să fiu cît mai explicit în expunerea etiologiei, diagnosticului și tratamentului acestor boli distincte și să contribui astfel la ușurarea diferențierii lor.

Uneori aceste boli se pot asocia, de exemplu ateroscleroza obliterantă cu arteriopatia diabetică. Trombangeita Buerger poate să evolueze timp de 5—10 ani, întîlnindu-se cu ateroscleroza obliterantă la vîrsta de 45—50 ani ; din această categorie de asociații, am citat cazul unui tînăr medic, la care boala a început printr-o trombangeită Buerger, verificată clinic, arteriografic și intraoperator ; după 5 ani l-am operat pentru o tromboză aterosclerotică de iliacă externă și femurală comună.

Există și țări unde trombangeita Buerger este foarte rară și mulți medici care se ocupă cu patologia vasculară afirmă că n-au întîlnit-o decît de 2—3 ori într-o practică îndelungată.

În afară de cele trei boli arteriale amintite, mai există și *arterita acută*, care apare ca o complicație a unei boli virotice, infecțioase sau neoplazice. În statistica noastră, arteritele acute reprezintă 1 % din numărul de cazuri afectate de cele trei boli vasculare obișnuite : ateroscleroza obliterantă, angiopatiile diabetice și trombangeita obliterantă. Arterita acută este o boală rară, foarte gravă, caracterizată prin cangrena piciorului sau a gambei care se instalează în cîteva zile.

Toți bolnavii cu arterită acută s-au plasat ca vîrstă între 22 și 49 ani și au prezentat simptome asemănătoare, și anume : stare generală alterată, cu febră pînă la 38,5°C, evoluînd de cel puțin o lună, cu pierdere marcată în greutate ; leucocitoză (12 500—16 000/mm^3) ; viteza de sedimentare crescută, mergînd pînă la 135—140 mm/2 h ; colesterolemia și fibrinogenemia crescute. Trei dintre bolnavii noștri au prezentat focare pulmonare pneumonice și unul cancer. Toți au făcut cangrene periferice care s-au instalat rapid : trei la membrele inferioare și o bolnavă la membrul superior stîng. Toți bolnavii aveau, în momentul trimiterii în Serviciul nostru de chirurgie, cangrene care progresau în pofida tratamentului cu antibiotice, vasodilatatoare și heparină.

Amputațiile pe care am fost obligați să le practicăm au fost : de ambele coapse (un caz), de o coapsă (2 cazuri) și de antebraț (un caz).

Eu n-am găsit în literatura de specialitate, cu excepția arteritelor generate de tifosul exantematic, această formă clinică pe care am individualizat-o sub denumirea de „arterită acută". După cum s-a putut constata, gravitatea arteritei este excepțională și, deși bolnavii nu și-au pierdut viața, au suferit amputații majore. Nu sîntem siguri dacă bolnavii, chiar

Scanned with OKEN Scanner

în condițiile unui tratament intens, aplicat de la începutul evoluției, n-are fi ajuns totuși la amputație.

Arterita acută, descrisă pentru prima oară în 1917 de profesorul Dan Danielopolu, la bolnavii cu tifos exantematic, mai necesită încă a fi mult studiată.

Sînt extrem de surprins să constat că, în tratatele de chirurgie vasculară publicate în vestul Europei, nu există nici un capitol despre arteritele acute.

Arteritele rickettsiene

În cursul celor 35 de ani de practică în domeniul bolilor vasculare, n-am întîlnit, printre cele cîteva zeci de mii de bolnavi vasculari consultați, decît cinci cazuri de arterite acute de etiologie probabil virotică, trei rickettsiene și cinci tuberculoase.

Diagnosticul celor trei arterite rickettsiene a fost pus de Institutul de Virusologie „Șt. S. Nicolau" din București. În toate aceste cazuri (vîrstă între 39 și 41 ani), manifestările clinice au fost aceleași : stare subfebrilă, VSH crescut, tromboflebită migratoare, claudicație intermitentă la mers.

Se poate constata, deci, o asemănare clinică foarte mare între arterita rickettsiană și trombangeita obliterantă Buerger. Deosebirea constă în faptul că, în arterita rickettsiană, pulsul periferic dispare cu intermitențe (un caz), la ceilalți doi bolnavi pulsul periferic fiind păstrat, dar mai slab ; în plus, toți acești trei bolnavi, după 20—40 g Reverin, au prezentat reveniri la normal ale pulsului, demonstrînd că nu fusese vorba de o tromboză a arterelor mijlocii și mici.

Bolnavii cu arterită rickettsiană tratați de mine s-au vindecat și, controlați după 1, 2 și 3 ani, vindecarea se menține.

Ca o concluzie, fac recomandarea ca bolnavii ce provin din medii în care este posibilă infectarea cu rickettsii și care prezintă semne de trombangeită obliterantă, să fie cercetați la Institutul de Virusologie.

Arteritele tuberculoase

În țara noastră, primii autori care au semnalat prezența arteritelor tuberculoase au fost Ghițescu și Tomescu, în 1963. Precizez de la început că nu este vorba de eritemul indurat Basin care se manifestă printr-o vasculită nodulară periferică tegumentară, ci de o adevărată arterită însoțită de leziuni ale arterelor mijlocii care merg pînă la tromboză.

Observație clinică. Bolnava S.A., 26 ani, se internează pentru dureri și amorțeli în ambele membre inferioare, răceala și paloarea picioarelor, claudicație intermitentă la 100 m de mers. Nu este fumătoare. În copilărie avusese rujeolă și malarie. La vîrsta de 20 ani suferise de tuberculoză pulmonară dreaptă pentru care se instituise pneumotorax, menținut timp de 4 ani. În ultimul an înainte de internare, apăruseră pe tegumentele gambelor, brațelor și pe fața anterioară a antebrațelor și a toracelui noduli roșii pe care noi, pe atunci, îi denumeam „tuberculide".

Boala prezentă a debutat în același an cu fenomenele cutanate și se manifesta prin claudicație intermitentă la nivelul gambei drepte, declan-

Scanned with OKEN Scanner

șată de un mers îndelungat ; după trei săptămîni, aceleași fenomene apar și la gamba stîngă, iar ambele picioare devin palide și reci. Se internează în Clinica Medicală a Spitalului Colțea, unde i se pune diagnosticul de trombangeită obliterantă. Tratamentul cu vasodilatatoare, pe care l-a urmat timp de două luni, produce oarecare ameliorare.

În primăvara anului următor, se internează în Clinica de Chirurgie a aceluiași spital cu următoarele simptome : picioare palide și reci, absența pulsului la ambele femurale, tuberculide pe gambe și pe torace. Oscilometria este 1 la ambele coapse și la ambele gambe. Analiza urinii normală ; colesterol în limite normale ; VSH 35/60 mm. Cetosteroizii urinari 4,42 mg la 650 ml de urină. Proba Thorn : 106 eozinofile/mm^3, înainte de administrarea de ACTH și 89 eozinofile/mm^3 după aceea. ECG normală.

Se intervine chirurgical. Se incizează abdomenul de la apendicele xifoid la pube. Se constată tromboza iliacei primitive drepte, pînă la aortă. Artera se află într-o masă de aderențe care o solidarizează cu vena, făcînd disecția foarte dificilă. Atît pereții arteriali cît și cei venoși erau mult îngroșați. S-a extirpat zona trombozată și s-a aplicat o proteză de dacron. Se trece la artera iliacă primitivă stîngă. Aceasta era permeabilă numai pe o lungime de 2 cm, după care urma o zonă dură. După hemostaza provizorie, se secționează artera longitudinal. Se constată o zonă tipică de proliferare endotelială care transformă lumenul într-un canal filiform. Leziunilor anatomice li se adaugă și spasmul. După secționarea arterei, spasmul arterial instalat deasupra și dedesubtul zonei stenozate dispare, unda sanguină ajungînd în plagă din cele două capete arteriale. Artera iliacă stîngă se sutureză, după care devine pulsatilă. Pe partea dreaptă, iliaca primitivă a fost înlocuită cu o proteză de dacron, iar pe partea stîngă a fost suficientă incizarea arterei pentru ca spasmul să cedeze.

Examenul anatomopatologic arată, în fragmentul de iliacă dreaptă extirpat, un proces de periarterită cronică specifică, cu inflamație supra-adăugată. Intima este mult îngroșată.

Evoluția postoperatoare nu consemnează nici un incident. Pulsul ambelor femurale comune nu se simte, deși ambele iliace pulsau intraoperator. Nu se simte nici pulsul pedioaselor și al tibialelor posterioare.

După 7 zile de la operația arterială, se execută amigdalectomia bilaterală. Anatomopatologic, se pun în evidență foliculi tuberculoși tipici (fig. 98). (Pe tegumente existau deja tuberculide.)

I se prescrie bolnavei un tratament cu streptomicină, PAS și hidrazidă. După o lună părăsește spitalul mult ameliorată. La controlul efectuat după 2 și respectiv 4 luni de la operație, ameliorarea continuă să se mențină. Picioarele sînt calde și pacienta poate merge 2 km pe teren plat, fără claudicație intermitentă. Pulsul, însă, nu se percepe la pedioase și la tibiala posterioară.

După 8 luni de la ieșirea din spital, survine un nou episod cu răceala membrelor inferioare și claudicație intermitentă, odată cu apariția de tuberculide pe gambe și pe coapse. La 11 luni de la operație, bolnava se reinternează. Reacția la tuberculină este intens pozitivă. I se administrează ca tuberculostatic Viomicină, o fiolă la 2 zile, în total 12 fiole. Picioarele se încălzesc și claudicația dispare.

Revăzută după un an de la acest episod, bolnava se prezintă din ce în ce mai bine. Poate parcurge 4—5 km fără claudicație intermitentă și, în mod surprinzător, pulsul este prezent la femurale, tibialele posterioare și pedioase.

Scanned with OKEN Scanner

Celelalte trei observaţii clinice de arterite tuberculoase au prezentat următoarele particularităţi :

— toate erau femei (vîrsta : 26, 36 şi respectiv 40 ani) ;

— bolnavele avuseseră în antecedente o tuberculoză pulmonară ;

— în momentul apariţiei simptomelor arteriale, se constată fenomene de recrudescenţă a infecţiei tuberculoase, manifestată, după caz, prin : apariţia tuberculidelor cutanate, stare subfebrilă, viteză de sedimentare crescută, reacţie intens pozitivă la tuberculină şi, la o bolnavă, foliculi tuberculoşi la nivelul amigdalelor ;

Fig. 98. — Arterită tbc. Pe tegumente se observă tuberculide (bolnavă de 26 ani).

— pulsul era dispărut, fie la ambele membre inferioare şi superioare, fie numai la cele inferioare. O bolnavă fusese internată în alt serviciu unde i se pusese diagnosticul de boală Takayasu ; alte două fuseseră etichetate drept trombangeite obstruante ;

— la toate bolnavele, fenomenele de arterită au dispărut după administrarea de tuberculostatice : streptomicină, hidrazidă, PAS, viomicină, în primul caz ; numai viomicină în celelalte două.

Proporţia arteritelor tuberculoase faţă de ateroscleroză obliterantă şi arteriopatiile diabetice este foarte mică, aproximativ 0,5%. În toată practica mea în domeniul bolilor vasculare, n-am văzut decît cinci cazuri, dintre care patru n-au fost operate.

Scriam în 1975 că infecţia tuberculoasă incomplet jugulată poate juca rolul unei infecţii de focar. Antigenul, microb sau toxină, produce o proliferare subendotelială. În afară de aceasta din urmă, care duce uneori la tromboză, ca în primul caz, strîmtorarea lumenului arterial este accentuată de spasmul arterial. Edemul subendotelial în arterita tbc şi în trombangeita obliterantă este o realitate verificată şi prin examenul oftalmoscopic. Infecţia tuberculoasă produce fenomene alergice în artere, în cazurile cînd apar anticorpi tisulari la nivelul lor. Tratamentul antituberculos a dus la dispariţia tulburărilor de irigaţie arterială în toate cazurile.

Diagnosticul precoce este foarte necesar, deoarece tratamentul antituberculos aplicat la începutul bolii fereşte bolnavul de tromboză arterială, care poate deveni gravă, necesitînd operaţii reparatoare vasculare aplicaţie de proteză, autotransplant venos, dezobstrucţie).

Scanned with OKEN Scanner

BOALA RAYNAUD

Ca orice afecțiune a cărei etiologie nu este precizată nici pînă în zilele noastre, boala Raynaud a dat naștere la numeroase discuții. Maurice Raynaud care, în 1879, a fost primit la Academia Franceză de Medicină cu lucrarea intitulată *De l'asphyxie locale et de la gangène symétrique des extrémités* a descris episoadele de paloare digitală provocate de frig și le-a considerat ca o manifestare a unei sensibilități crescute a sistemului nervos simpatic. A scris că boala este simetrică, că se întîlnește predomi-

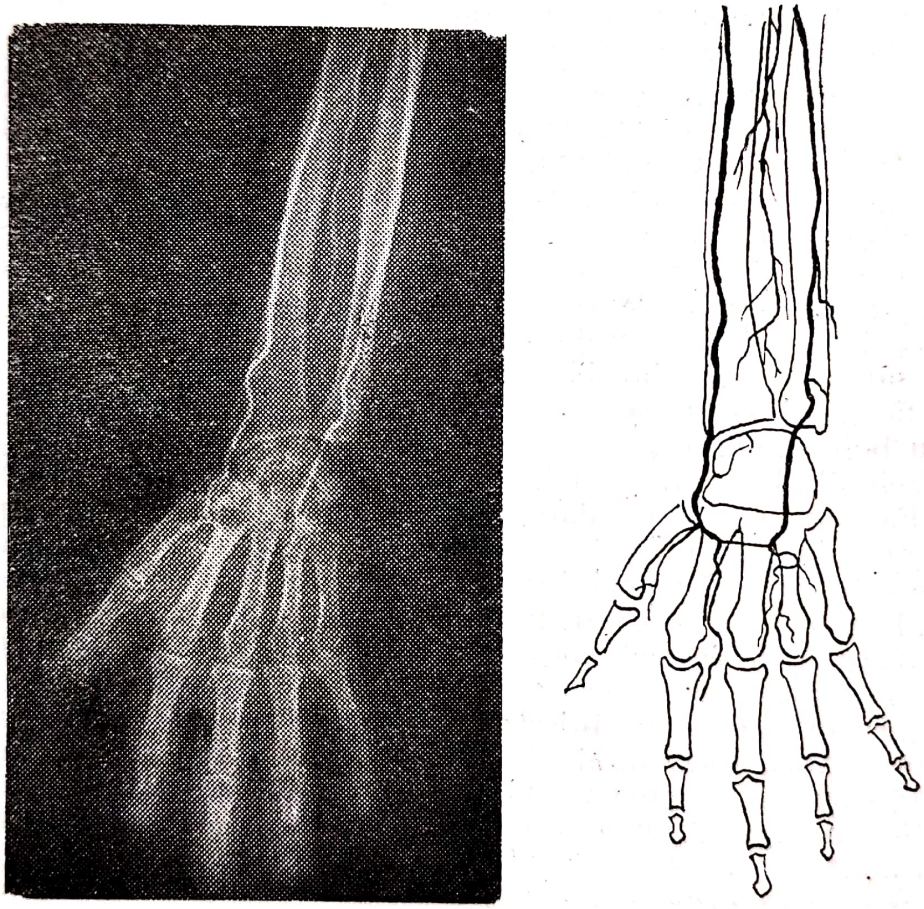

Fig. 99. — Sindrom Raynaud. Bolnava C.C., 49 ani. Pe arteriografie se observă obliterarea arterelor digitale.

nant la femei și că duce uneori la cangrenă uscată. Între cazurile descrise de el acum 100 ani sînt și unele care apar ca trombangeite obliterante.

Trebuie să recunoaștem că, și în zilele noastre, există medici care mai confundă boala Raynaud cu trombangeita obliterantă și cu sindromul

Scanned with OKEN Scanner

de ischemie periferică dat de compresiunea arterei subclaviculare prin coasta cervicală sau mușchiul scalen (sindromul Raynaud).

Poate ar fi mai corect să se înlocuiască termenul de sindrom Raynaud sau fenomen Raynaud, cu acela de ischemie periferică prin compresiune vasculonervoasă. S-ar evita multe confuzii de diagnostic și tratament.

Boala Raynaud rămîne bine individualizată și cine a văzut cîteva cazuri, este greu să o confunde cu alte afecțiuni vasculare periferice.

Noi am tratat în decursul a 35 ani 20 de bolnave cu boala Raynaud, reprezentînd aproximativ 3% din toate bolile arteriale cronice îngrijite de noi. În toate cazurile a fost vorba de femei.

Intenționat lăsăm la urmă etiologia acestei boli, căci pe baza considerentelor etiologice (deși încă imperfect elucidate) facem și tratamentele.

Tablou clinic

— În primul rînd, pacientele sînt femei tinere, excepțional peste 45 ani, dar din anamneză constatăm că boala evoluează de 10—15 ani. Nu am văzut boală Raynaud la bărbați.

— Din anamneză reiese că, încă de la pubertate, bolnava are tulburări menstruale. Aproape toate pacientele se plîng de răceala mîinilor, încă de la vîrsta de 15—20 ani.

— Boala începe prin crize. Cititorul va memora aspectul crizelor, căci nu există boală vasculară, care să le reproducă exact. Pot exista crize asemănătoare în sindromul de compresiune cervicotoracic (coaste cervicale etc.), dar niciodată identice cu acelea din boala Raynaud.

Cît privește sindromul de ischemie periferică din trombangeita obliterantă sau ateroscleroza obliterantă, confuzia cu boala Raynaud este greu de făcut și aș putea spune inadmisibilă, pentru un medic care se ocupă cu boli vasculare.

Crizele din boala Raynaud, prezintă 3 faze :

a) Faza de paliditate datorită unei arterioloconstricții a arterelor de la degete, mîini, picioare și uneori față. Se produce de obicei iarna, cînd femeia iese în frig ; dar poate apărea și la emoții, examene la facultate, supărări, la examenul medical. Paliditatea poate apărea și la introducerea mîinilor în apă rece. Punem bolnava să țină mîna sub jetul robinetului cu apă rece și constatăm că degetele se albesc. Să reținem o caracteristică importantă a crizelor, care slujește la diagnosticul diferențial : paliditatea apare simultan la ambele mîini și foarte frecvent și la ambele picioare.

Dacă examinăm bolnava cu boală Raynaud în primii ani de la instalarea bolii, atît înainte cît și în timpul palidării degetelor, constatăm un puls bun bilateral la radială, cubitală, tibială posterioară și pedioasă. În trombangeită și ateroscleroza obliterantă, nu există paliditate a extremităților cu puls periferic prezent. Deci, simpla prezență a pulsului periferic la o mînă sau la un picior palid, exclude aceste două boli, ambele fiind de aproximativ 90 ori mai frecvente decît boala Raynaud.

Criza de paliditate în boala Raynaud ține 15—20 minute, este însoțită de dureri, furnicături și amorțeli. Bolnava nu-și mai simte degetele.

— Faza de *cianoză* urmează după cea de paliditate. Tot la ambele mîini și la ambele picioare, degetele și chiar mîna și piciorul devin albastre-

Scanned with OKEN Scanner

violacei. Durerile persistă și chiar se accentuează. În această fază, capilarele se dilată, dar sînt pline cu sînge neoxigenat, deci țesuturile și în special filetele nervoase suferă de asfixie.

— Faza de *roșeață* se instalează după cianoză. Începe de la mînă sau baza degetelor și progresează spre vîrful acestora.

Aspectul patognomonic (criza în trei faze din boala Raynaud) se modifică după cîțiva ani, mai ales cînd apar leziunile digitale. Să reținem că, în antecedente, crizele tipice au existat, iar bolnava le descrie perfect. Crizele devin mai frecvente și se prelungesc timp de mai multe ore. După cîțiva ani, apar tulburările ischemice manifestate prin mici ulcerații pe pulpa degetelor, apar panariții care trenează timp de luni de zile, ultima falangă se decalcifică, osul se resoarbe, degetele se scurtează.

La început, arteriolele nu sînt alterate, dar spasmul prelungit produce leziuni de endarterită și tromboză. Leriche consideră boala Raynaud drept o afecțiune funcțională care se transformă într-una organică.

Diagnostic diferențial

Diagnosticul diferențial al bolii Raynaud trebuie făcut separat în cele două faze evolutive ale acesteia.

În faza de început, cînd există crizele, fără modificări cutanate și de puls, diagnosticul diferențial se face cu : acrocianoza, livedo reticularis, pernion cronic și sclerodermia (fig. 101).

Fig. 100. — Capilaroscopia în cele trei faze ale crizei Raynaud. În faza de paliditate, capilarele sînt abia vizibile; în faza de cianoză, capilarele sînt inegal dilatate; în faza de roșeață, aspectul este normal.

În faza a doua, cînd apar modificările cutanate și foarte discrete modificări ale pulsului radial, diagnosticul diferențial se face cu tromboangeita obliterantă, ateroscleroza obliterantă și sindromul de compresiune neurovascular al membrelor superioare.

Niciodată n-am greșit diagnosticul în cele 20 de cazuri de boală Raynaud examinate în cursul carierei mele de peste trei decenii în domeniul chirurgiei vasculare, poate și pentru că am făcut două stagii de dermatologie (unul la externat și celălalt la internat) și pentru că am operat o serie de cazuri de compresiune a plexului brahial și a arterei subclaviculare, prin coastă cervicală și mușchi scalen.

În boala Raynaud, am executat arteriografie numai în trei cazuri pe care le-am și operat, iar atunci arteriografia a fost făcută înainte de simpatectomia periumerală.

Pentru ușurarea diagnosticului diferențial în boala Raynaud, recomand urmărirea figurilor 102—105, care sînt grupate după calitatea pulsului la radială și cubitală.

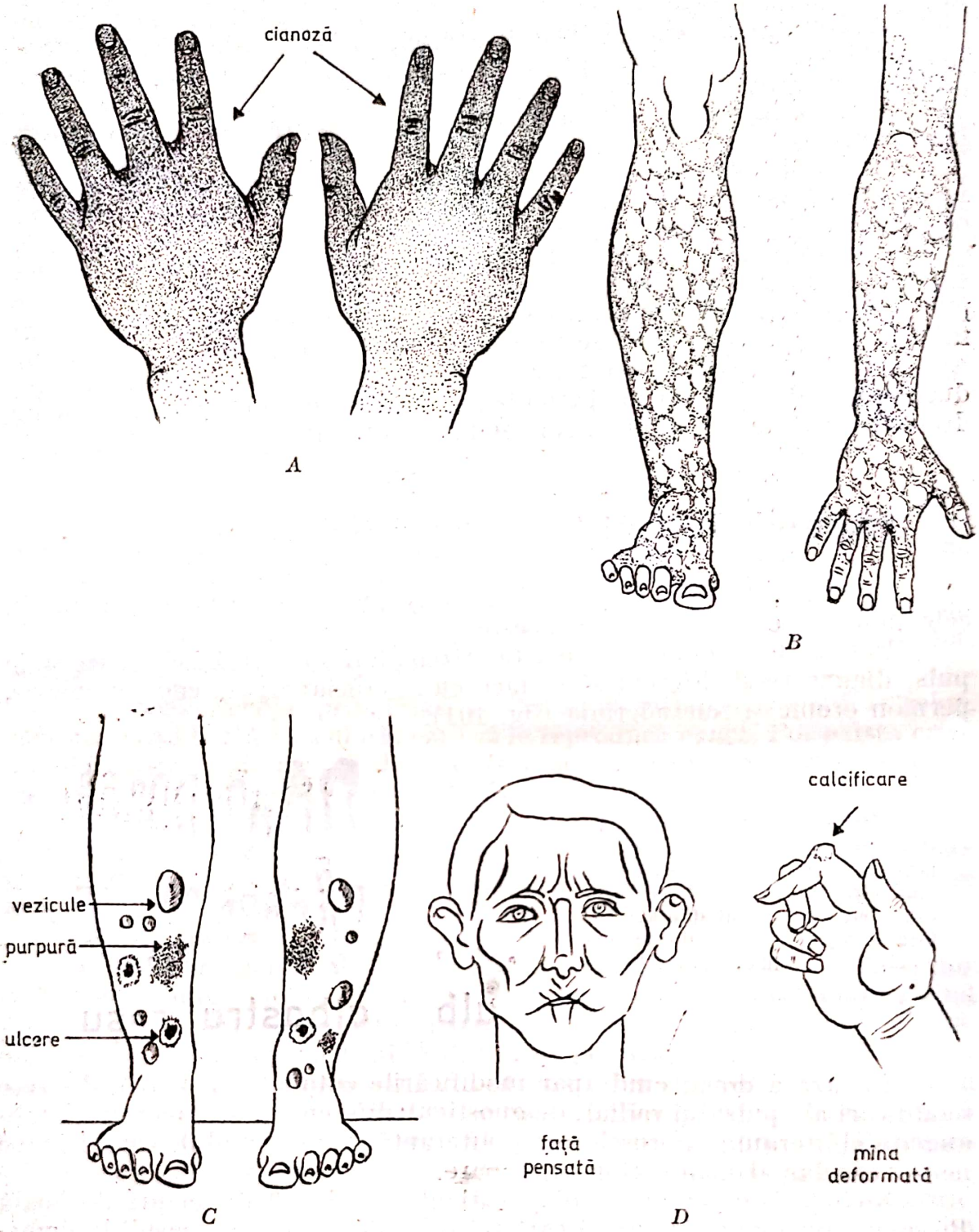

Fig. 101. — Arterită acută. Diagnostic diferențial cu: acrocianoză (*A*), livedo reticularis (*B*), pernion cronic (*C*), sclerodermie (*D*) (după Winsor, 1959).

Astfel, bolnavele din figurile 102—104 *aveau puls* perfect la radială și la cubitală.

Bolnavele din figurile 106 și 107 prezentau arterită acută (leziuni ale degetelor, *fără puls* la radială și la cubitală).

Bolnavii din figurile 108 și 109 prezentau arterită acută *(puls diminuat* sau *absent* și leziuni ale degetelor).

Scanned with OKEN Scanner

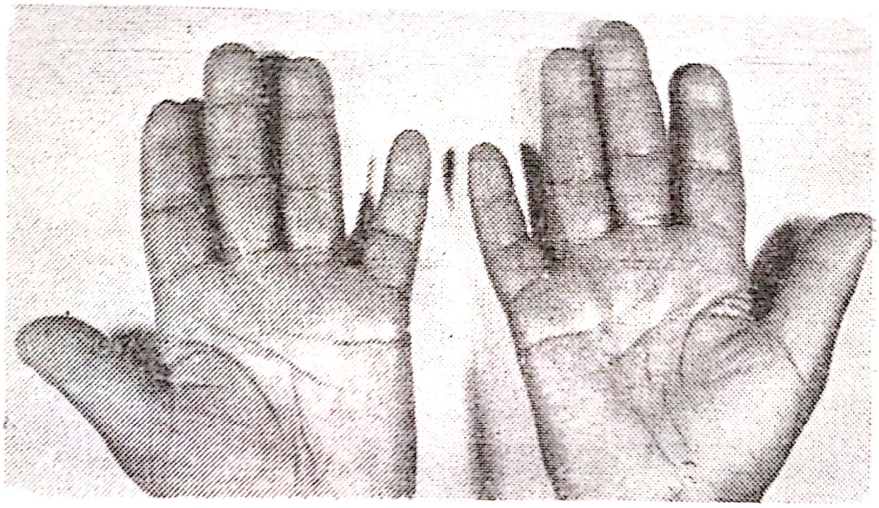

A

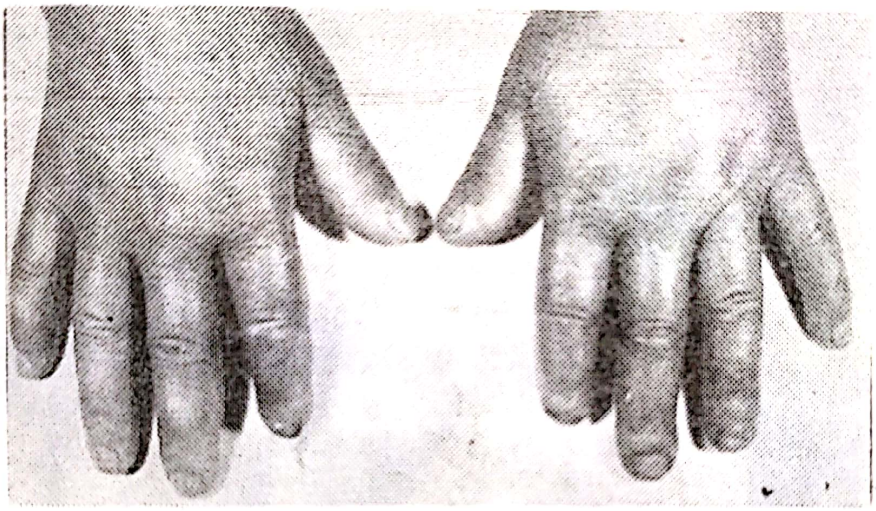

B



C

Fig. 102. — Boală Raynaud. Bolnava C.I., 49 ani. *A* și *B*, Se observă la mîini degetele scurtate; *C*, pliuri peribucale (vezi și arteriografia din figura 99).

Scanned with OKEN Scanner

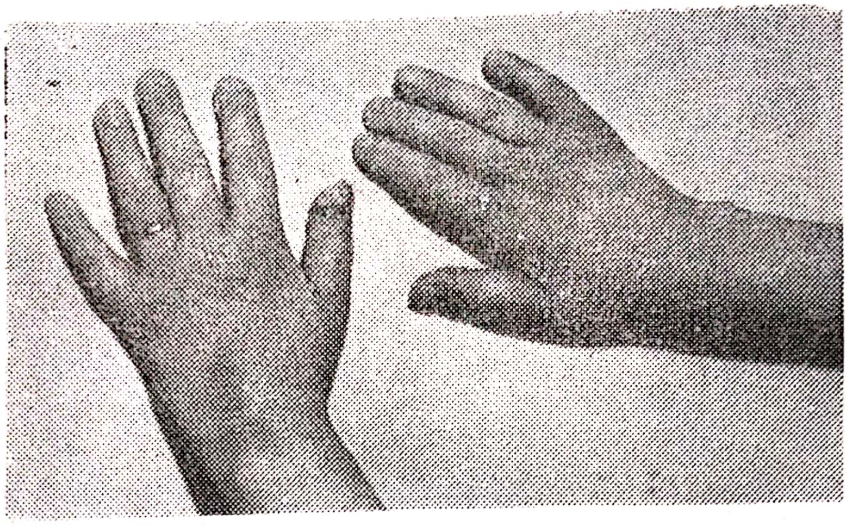

A

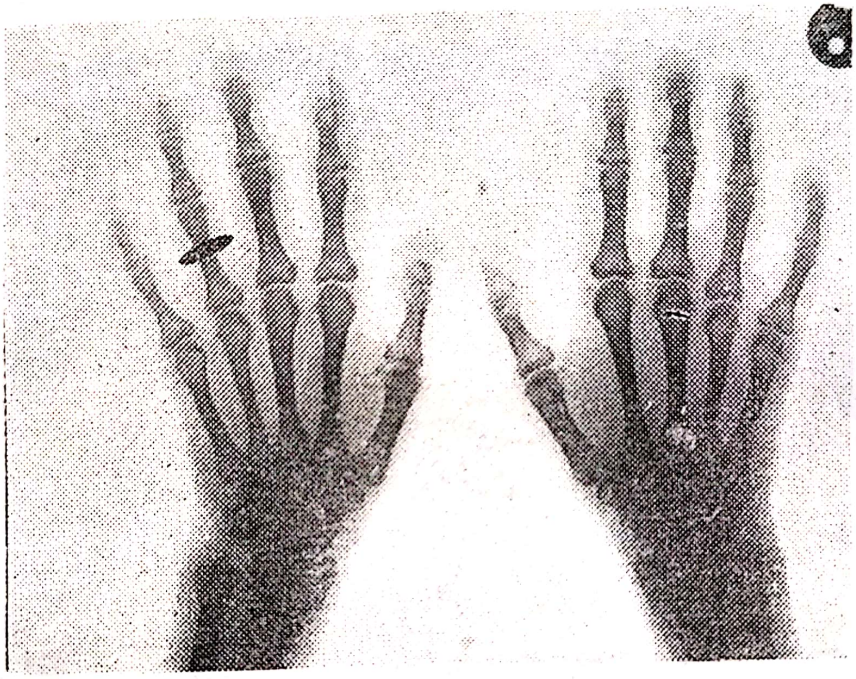

B

Fig. 103. — Boală Raynaud. Bolnava A.I.M., 46 ani. *A*, Degete scurtate; *B*, este scurtată și ultima falangă a policelui sting.

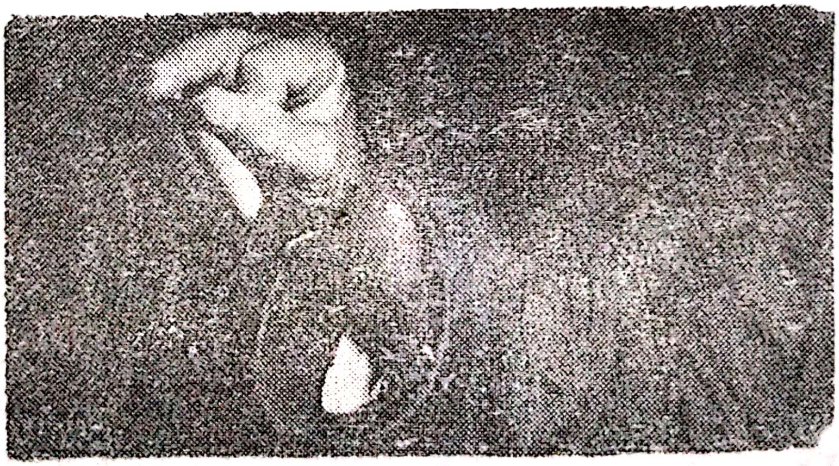

C

Fig. 104. — Boală Raynaud. Bolnava D.A., 33 ani. Panariţiu. Puncte de cangrenă tegumentară. Simpatectomie periumerală. Panariţiu deschis. Vindecare.

Scanned with OKEN Scanner

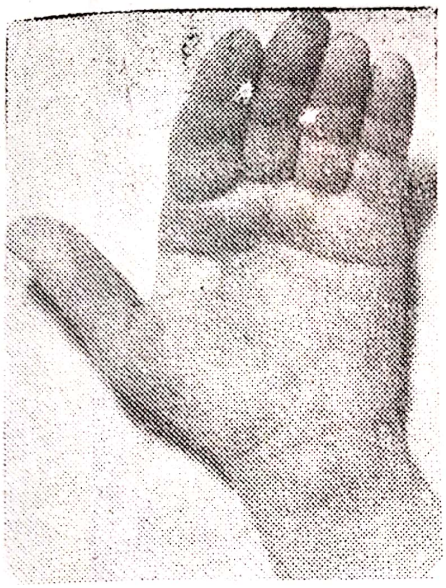

Fig. 105. — Ulcerații ale pulpei indexului și mediusului, după secționarea accidentală a medianului la nivelul pumnului. Sutura nervului s-a făcut la trei luni de la accident (cînd bolnava P.F., 42 ani, s-a prezentat în serviciul nostru).

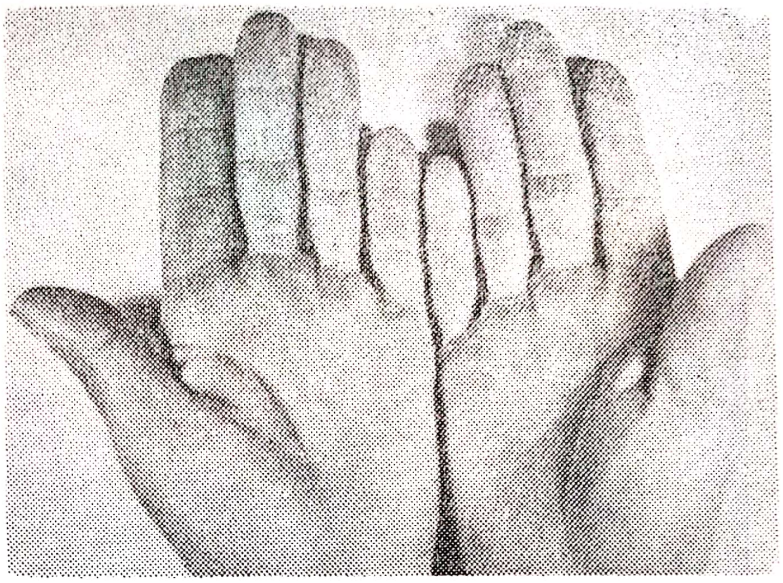

Fig. 106, *A*

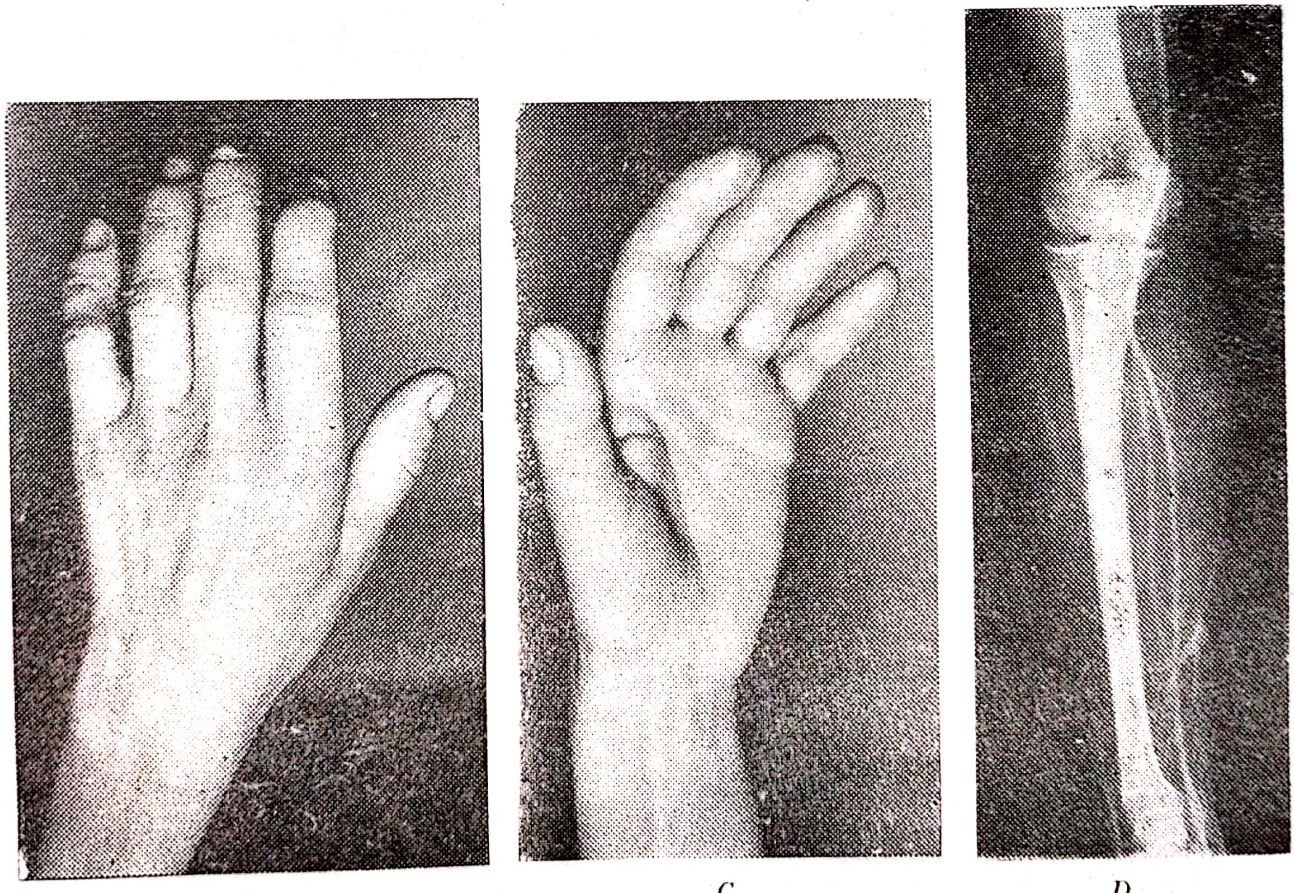

B *C* *D*

Fig. 106. — Arterită acută. Bolnavul I.G., 39 ani. *A*, Cianoza pulpei indexului și mediusului sting ; *B* și *C*, cangrena extremității degetelor mîinii stîngi ; *D*, arteriografie intraoperatoare : segmentul inferior al arterei umerale este obliterat. Simpatectomie periumerală. Vindecare.

Scanned with OKEN Scanner

Fig. 107. — Arterită acută. Bolnavul L.I., 62 ani. Cangrena ultimei falange a mediusului. Simpatectomie periumerală. Vindecare.

Fig. 108 *A*

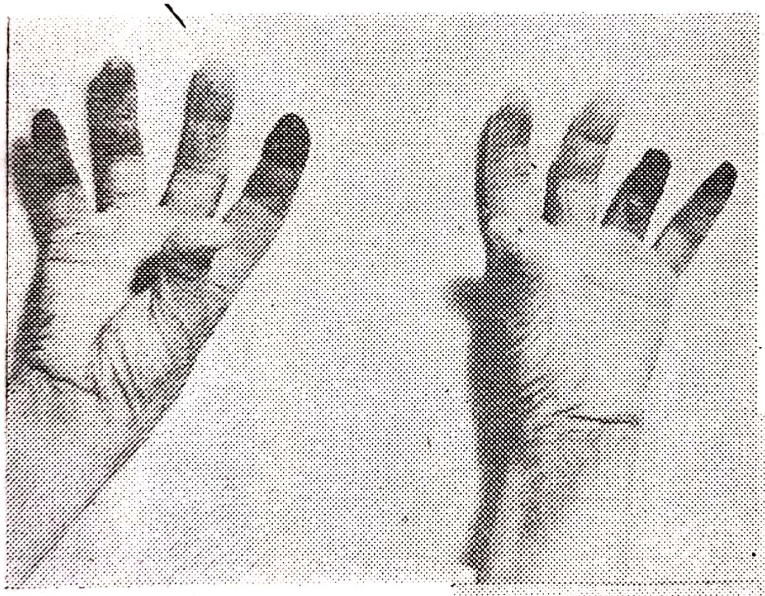

B

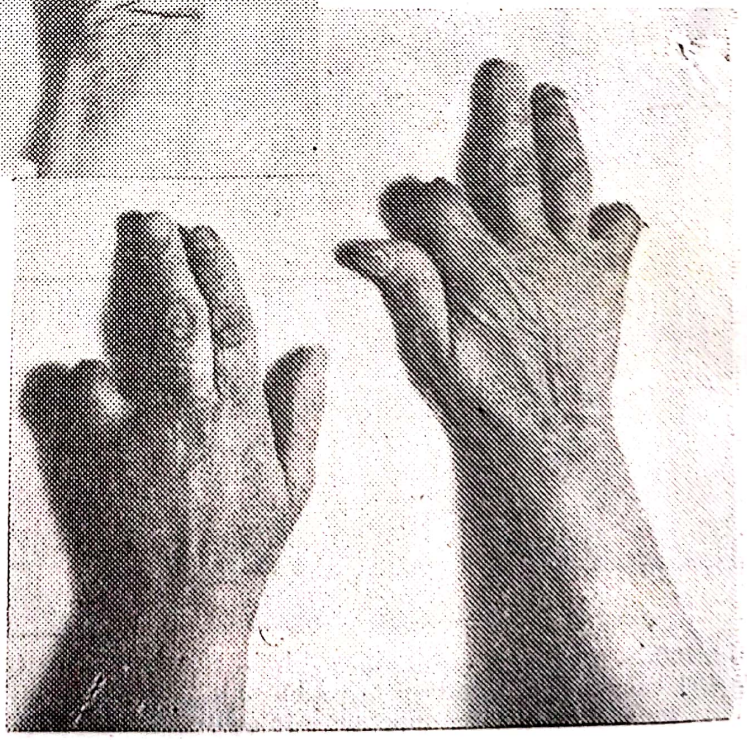

C

Fig. 108. — Arterită acută. Bolnava B.M., 68 ani. Puls diminuat, leucocitoză. *a*, Cianoză a indexului și a auricularului drept; cangrenă a inelarului și a auricularului sting; *b*, cangrene limitate, după o lună de tratament cu antibiotice; *c*, amputație a degetelor cangrenate.

Scanned with OKEN Scanner

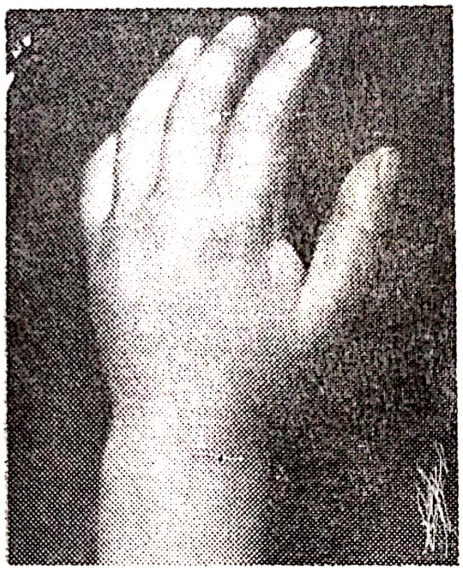

Fig. 109. — Arterită acută. Bolnav D.A., 21 ani. Lipsa pulsului la artera pedioasă dreaptă. Puls diminuat la artera radială. Edem accentuat la mîna stîngă.

Fig. 110. — Fistulă arteriovenoasă axilară (bolnavul C.I., 39 ani). Decalcifierea ultimelor falange ale mîinii.

↓

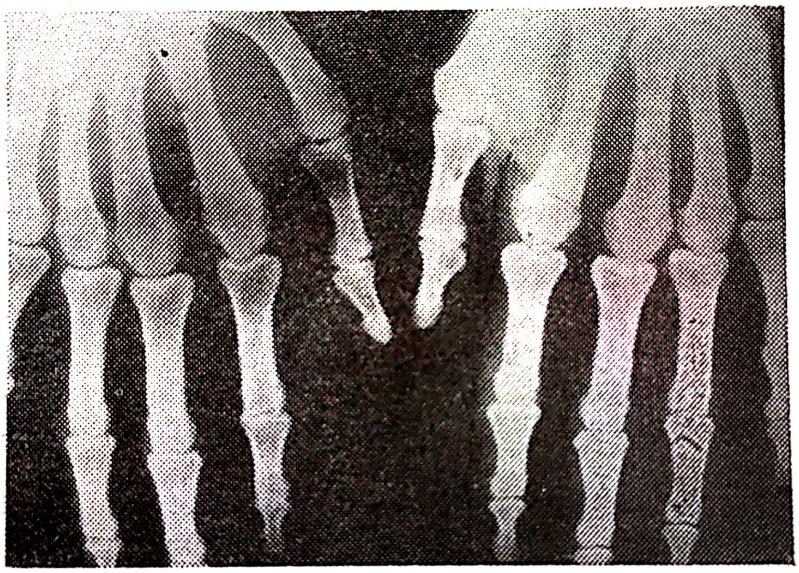

În boala Raynaud, degetele se scurtează prin resorbţia aproape totală a ultimei falange a degetelor, fenomen care se produce în timp îndelungat (1—5 ani). Bolnavele au puls perfect la radială şi la cubitală. Ca element de diferenţiere, tulburările trofice provocate de leziuni ale medianului sau de arteritele acute nu se însoţesc de scurtarea lentă a degetelor. Numai în unele cazuri de arterită acută, degetele se cangrenează, necesitînd amputare. Procesul este relativ rapid (1—2 luni), iar pulsul este ori modificat, ori dispărut.

În alte cazuri, am fost puşi în situaţia să diferenţiem un caz de boală Raynaud (care prezenta autoamputarea ultimei falange a degetului) (fig. 103) de un caz de fistulă arteriovenoasă axilară la care ultima falangă a degetului, deşi intactă, prezenta o decalcifiere masivă (fig. 110). Aceasta se datora unei irigaţii periferice insuficiente : sîngele din artera axilară trece prin fistulă direct în venă, întorcîndu-se la cord şi lăsînd periferia slab irigată.

Scanned with OKEN Scanner

În alte cazuri, sîntem chemaţi să diferenţiem o boală Raynaud de o acrocianoză (fig. 111). Bolnava I.A., 20 ani, are mîinile cianozate, uşor edemaţiate. S-a internat pentru coloraţia violacee a mîinilor şi picioarelor, uneori şi a coapselor, coloraţie care se accentuează în timpul iernii, dar

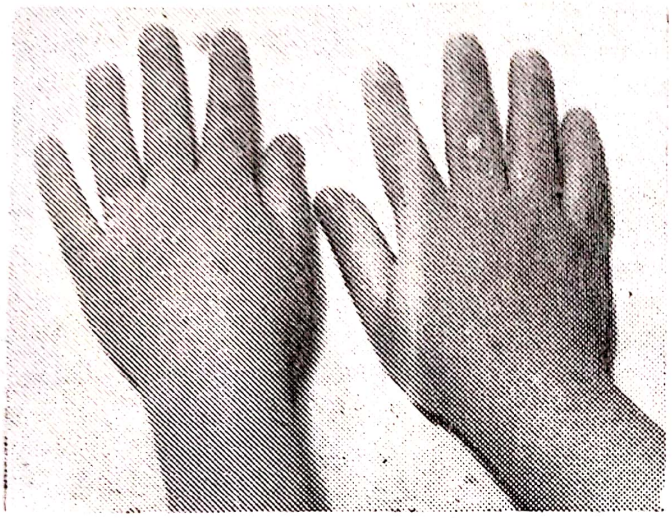

Fig. 111. — Acrocianoză (bolnava I.A., 20 ani).

persistă şi în timpul verii. Prezintă pulsaţii normale la toate arterele. Subiectiv nu se plînge de nimic, în afară de aspectul inestetic al pielii. Menstruată la 15 ani ; menstre totdeauna neregulate şi în cantitate mică. Necăsătorită. Acrocianoza este o afecţiune neuroendocrină, nu chirurgicală. Se ameliorează sau dispare la prima sarcină.

Din cercetările efectuate timp de mai mulţi ani împreună cu Fontaine, Leriche (1937) conchide că boalaRaynaud este provocată de o hiperexcitabilitate simpatică. Într-adevăr, la unele persoane, sistemul vegetativ reacţionează foarte uşor şi rapid printr-o reacţie de vasoconstricţie intensă.

Ceea ce am constatat la toate bolnavele noastre cu boală Raynaud este o mare emotivitate însoţită de tulburări vasomotoare, hiperhidroză, constituţie de tip astenic (una dintre bolnave avea 1,60 m înălţime şi 45 kg), tahicardie.

Tratament

Din experienţa mea rezultă că, în boala Raynaud, tratamentul medical trebuie să fie de lungă durată (10—15 ani) şi să fie aplicat în special iarna. În lunile călduroase de vară, va fi suprimat.

Tratamentul chirurgical se va aplica numai în cazurile cu tulburări trofice. Noi am efectuat numai simpatectomie periumerală, cu rezultate imediate foarte bune. Totuşi nu trebuie să considerăm că pacienta s-a vindecat de boală Raynaud, cînd au dispărut durerile de la nivelul degetelor şi ulceraţiile au început să se vindece rapid. Mai întîi că efectul unei simpatectomii, oricare ar fi ea, nu durează mai mult de un an. Deci, chiar dacă am făcut simpatectomia periumerală, mai ales iarna, tratamentul cu vasodilatatoare se continuă.

Scanned with OKEN Scanner

În ceea ce privește extirparea ganglionului stelat, propusă și executată de Diez, Adson și White (citați de Foley, 1981), noi o considerăm complet contraindicată, deoarece ea poate da accidente mortale. A expune bolnavul unui risc mortal este cu desăvîrșire nepermis într-o boală care nu generează mortalitate și poate fi stăpînită prin tratament medical și prin simpatectomie periumerală.

După efectuarea curei chirurgicale, se continuă tratamentul medical timp de 10—15 ani. Plăgile degetelor vor fi pansate cu rivanol, iar excizîile strict locale, numai după apariția șanțului de eliminare. Bolnavele care prezintă tulburări endocrine (ovariene, tiroidiene) vor fi consultate de endocrinolog, care va stabili tratamentul. Sarcina este medicamentul cel mai eficace în boala Raynaud, cînd este posibilă.

Eritromelalgia, cauzalgia și durerile bonturilor de amputație au fost descrise *in extenso* în cartea mea : *Afecțiuni vasculare periferice* (1975).

Scanned with OKEN Scanner

În toate cărțile mele privitoare la chirurgia vasculară, am insistat, dar cred că nu întotdeauna îndeajuns, asupra celui mai mare imperativ al chirurgiei cardiovasculare : exercițiul pe animal (suturile vasculare nu se învață pe om !) și efectuarea cît mai multor descoperiri de artere și vene pe cadavrul proaspăt. În general, inciziile în leziunile vasculare sînt foarte mari, căci niciodată nu vom ataca leziunea direct, ci va trebui să descoperim vasul mult mai sus și mai jos decît nivelul leziunii, în vederea realizării hemostazei provizorii. Nici aceasta nu se exersează pe omul viu, ci pe cadavrul proaspăt. Desigur, se învață mult ajutînd un chirurg experimentat, dar instrucția individuală trebuie începută pe cîine, în laboratorul de chirurgie experimentală, și pe cadavrul proaspăt. Nerespectarea acestor două condiții stă la baza multor eșecuri grave.

Tromboza arterei axilare (prin luxație scapuloumerală)

Am întîlnit un asemenea caz care, în momentul internării în serviciul nostru de chirurgie, fusese de șase ori consecutiv victima unei greșeli de tactică chirurgicală : abordarea arterei axilare trombozate direct pe leziune.

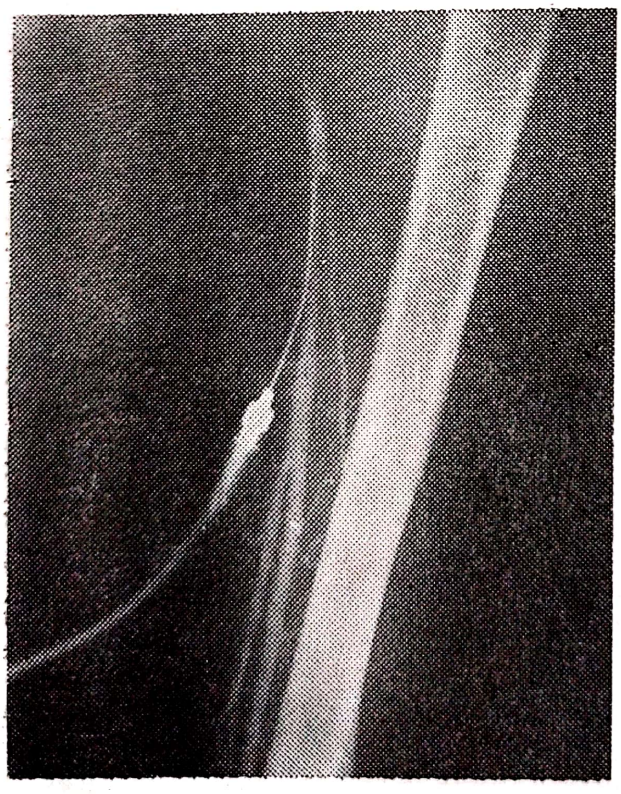

Fig. 112. — Tromboza arterei axilare prin luxație scapuloumerală. Arteriografia umeralei arată că artera este permeabilă.

Scanned with OKEN Scanner

Nici unul din chirurgii dinaintea noastră n-a respectat principiul descoperirii arterei deasupra și dedesubtul zonei trombozate. Figurile 112—115 înfățișează etapele operației noastre.

Fals anevrism al arterei axilare în regiunea retropectorală

Numim fals anevrism o pungă rezultată din lezarea unei artere care produce un hematom; acesta se organizează sub forma unei pungi care comunică cu artera printr-un orificiu creat de traumatism. Punga devine pulsatilă, diminuează circulația arterială a membrului, poate genera cheaguri secundare, care dau embolii urmate de ischemii grave, iar prin mărirea ei comprimă vena și nervii provocînd pareze sau chiar paralizii.

Scriam în cartea *Chirurgia anevrismelor* (1958) că rezecția claviculei este necesară atît în anevrismele arterei subclaviculare, cît și în cele ale arterei axilare, cînd anevrismul se află în porțiunea retropectorală a axilei; aceasta pentru a avea lumină suficientă asupra arterei și trunchiurilor plexului brahial. În descoperirea elementelor anatomice, se va ține seamă de întinderea leziunilor, nu de împărțirea convențională pe regiuni. Putem adăuga, așa cum va demonstra cazul operat acum 30 de ani, că, atunci cînd punga anevrismală se întinde pînă la claviculă, aceasta va fi în mod obligatoriu rezecată temporar, deoarece numai astfel vom putea face hemostaza provizorie proximal de pungă.

Amintim cîteva principii indispensabile reușitei oricărei operații reparatoare pentru leziuni arteriale (plăgi, anevrisme, fistule arteriovenoase):

— abordarea chirurgicală nu trebuie niciodată să se adreseze direct leziunii;

— artera se descoperă deasupra și dedesubtul leziunii și se pun șnururi de hemostază;

— apropierea de leziune se face de sus în jos și de jos în sus, centrul fiind zona afectată;

— se pun lațuri de hemostază provizorie pe fiecare colaterală întîlnită în drumul spre leziune;

— nu este permisă deschiderea unui anevrism numai cu hemostază provizorie pe trunchiul principal, deasupra și dedesubtul pungii. În pungă vine sînge prin colaterale;

— în fistulele arteriovenoase, izolarea separată a vaselor (arteră, venă) va fi obligatorie. Lațurile de hemostază provizorie vor fi puse pe ambele vase.

Etapele operației reparatoare în falsul anevrism aflat în regiunea retropectorală sînt înfățișate în figurile 116—121.

Fistulă arteriovenoasă umerală

Primul autotransplant venos în țara noastră a fost executat de mine, așa cum am mai menționat, în ianuarie 1953, într-un caz de fistulă arteriovenoasă a vaselor femurale. (Acest caz va fi expus pe larg în cadrul capitolului de anevrisme ale membrelor inferioare.)

Scanned with OKEN Scanner

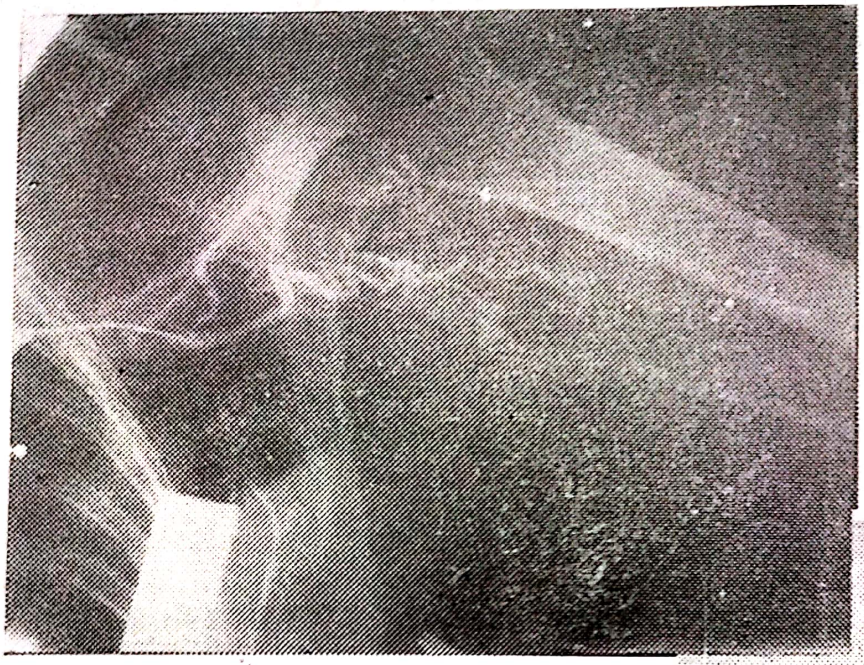

a

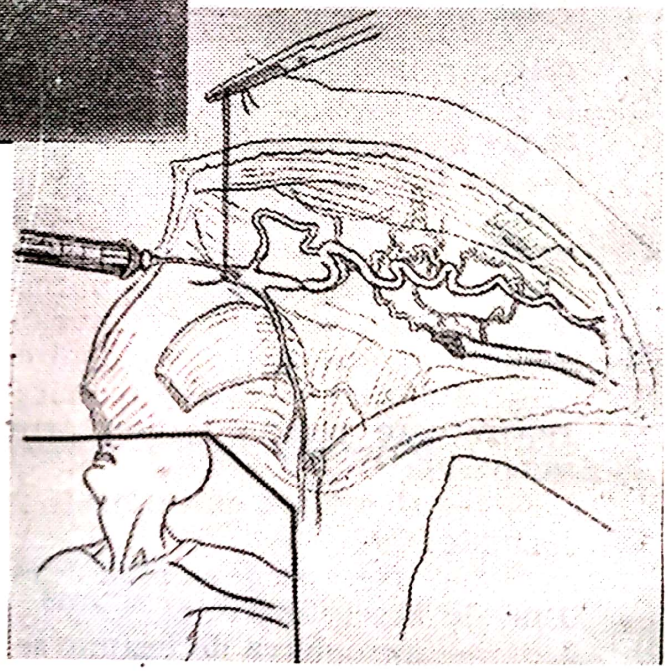

b

Fig. 113. — Tromboza arterei axilare prin luxație scapuloumerală. Arteriografie prin puncția axilarei (*a*). *b*, Schema arteriografiei. Se vede transplantul venos.

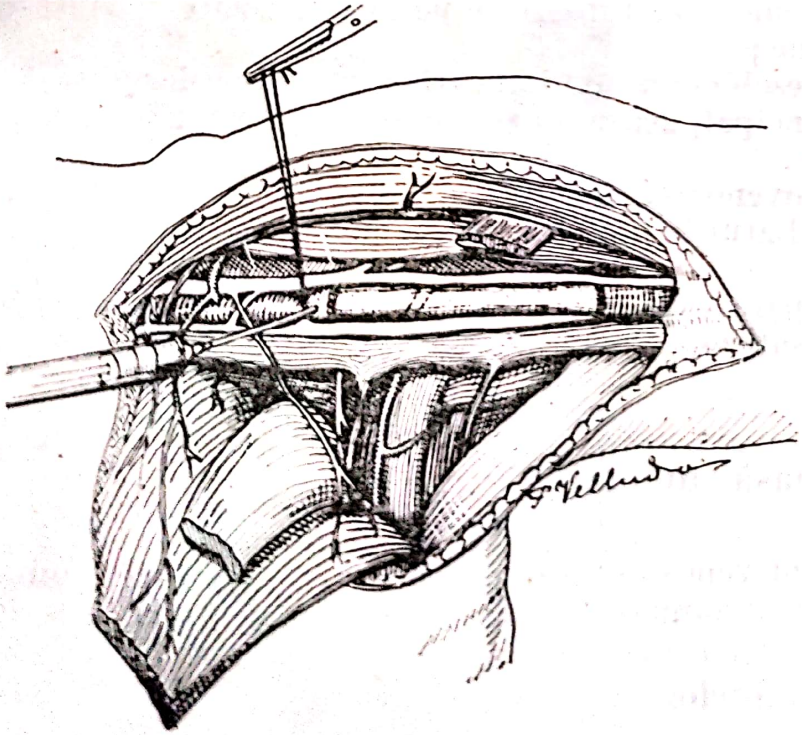

Fig. 114. — Tromboza arterei axilare prin luxație scapuloumerală. Refacerea arterei axilare cu autotransplant venos. Bolnavul D.I., 21 ani.

Scanned with OKEN Scanner

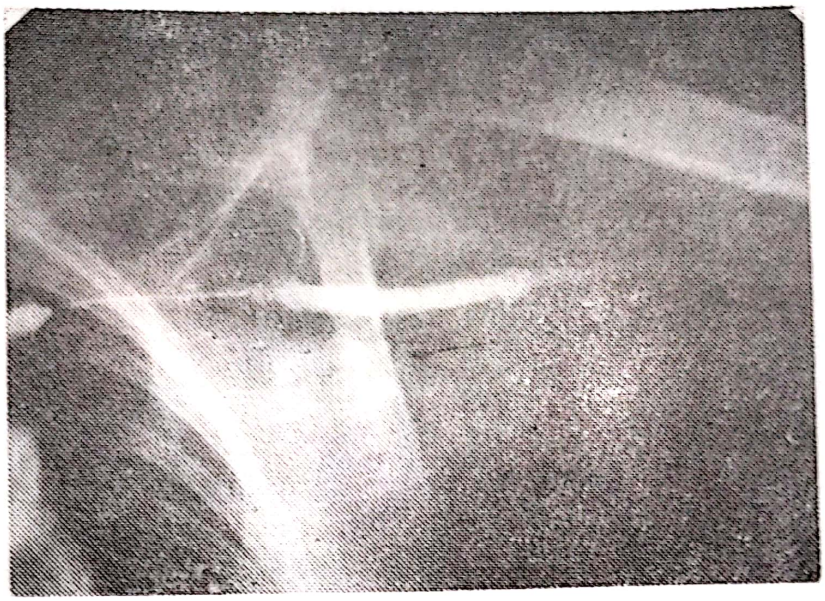

a



b

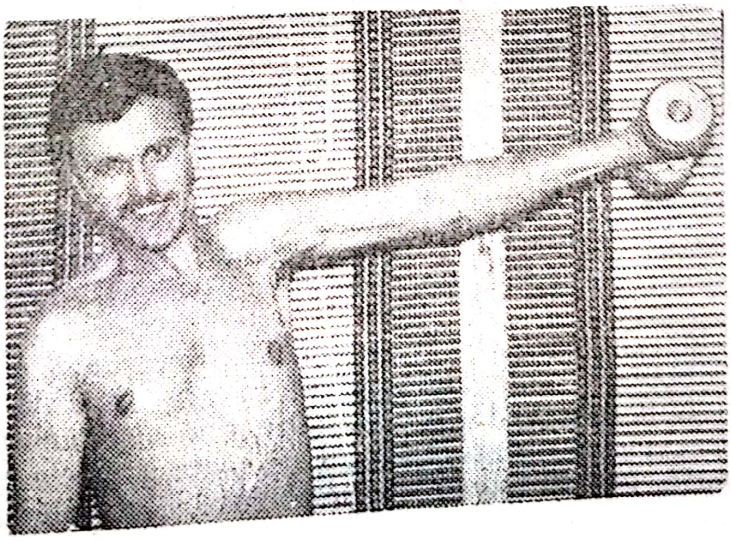

c

Fig. 115. — Tromboza arterei axilare prin luxație scapuloumerală. *a*, Arteriografie intraoperatoare; se vede transplantul venos. *b*, Bolnavul cu transplant de axilară, la 6 luni după operație. *c*, Bolnavul la 15 ani după operație.

Scanned with OKEN Scanner

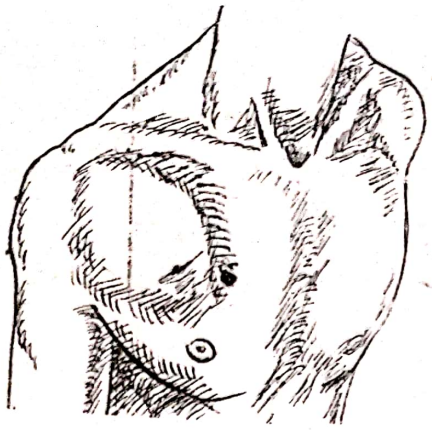

Fig. 116 — Fals anevrism al arterei axilare în regiunea retropectorală dreaptă. Bolnavul S. V., 18 ani. Desen după fotografii.

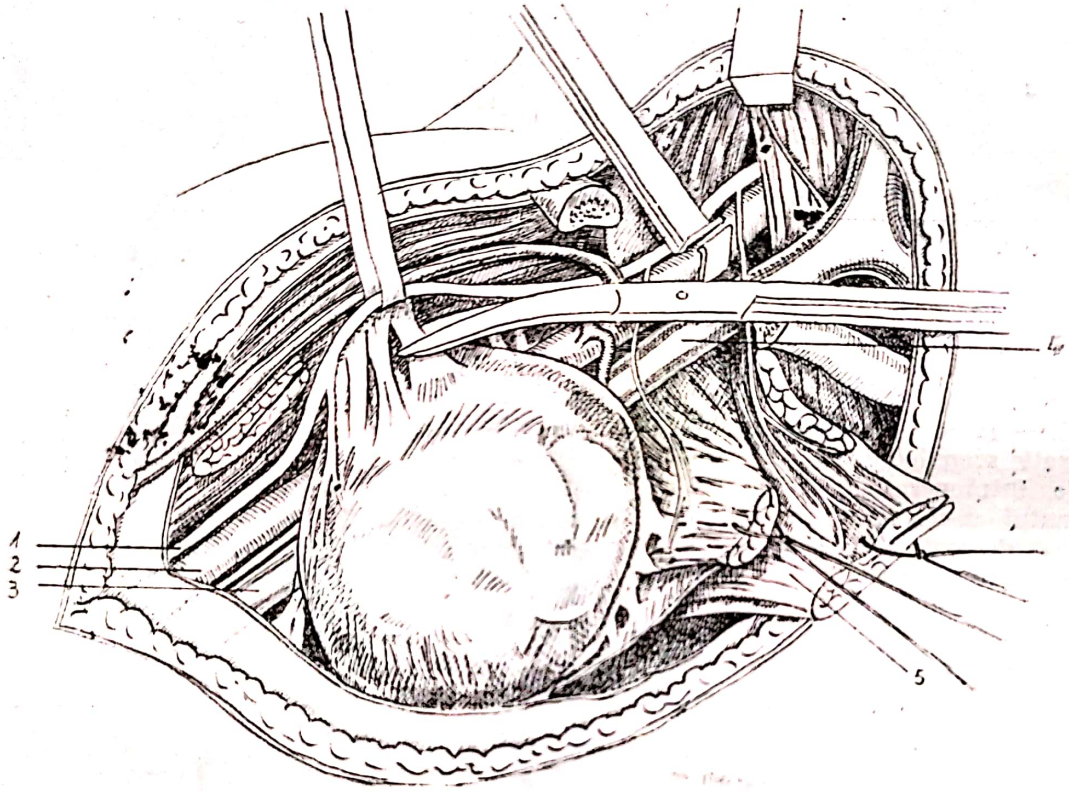

Fig. 117. — Fals anevrism al arterei axilare în regiunea retropectorală dreaptă. Bolnavul S. V., 18 ani. Desfacerea aderențelor dintre punga anevrismală și plexul brahial; *1*, nervul median; *2*, artera axilară; *3*, vena axilară; *4*, clavicula secționată; *5*, micul și marele pectoral.

În iulie 1954, am aplicat un autotransplant venos pentru a repara pierderea de substanță creată pe artera subclaviculară dreaptă prin extirparea unui anevrism al acestei artere.

Arătam în cartea *Chirurgul* (1978) că, împreună cu profesorul Hortolomei, am executat pentru prima oară în țara noastră, în septembrie 1950, prima operație conservatoare pe vase: endoanevrismorazia după procedeul Matas.

Prima sutură arterială simplă am executat-o împreună cu doctorul Naghi în 1952, la un bolnav cu plagă articulară, luxație umerală și ruptura arterei umerale. Din ianuarie 1953 și pînă la data cînd scriu aceste rînduri, am operat zeci de anevrisme, aflate aproape pe toate arterele membrelor superioare și inferioare, pe arterele supraclaviculare și pe cele ale gîtului.

Scanned with OKEN Scanner

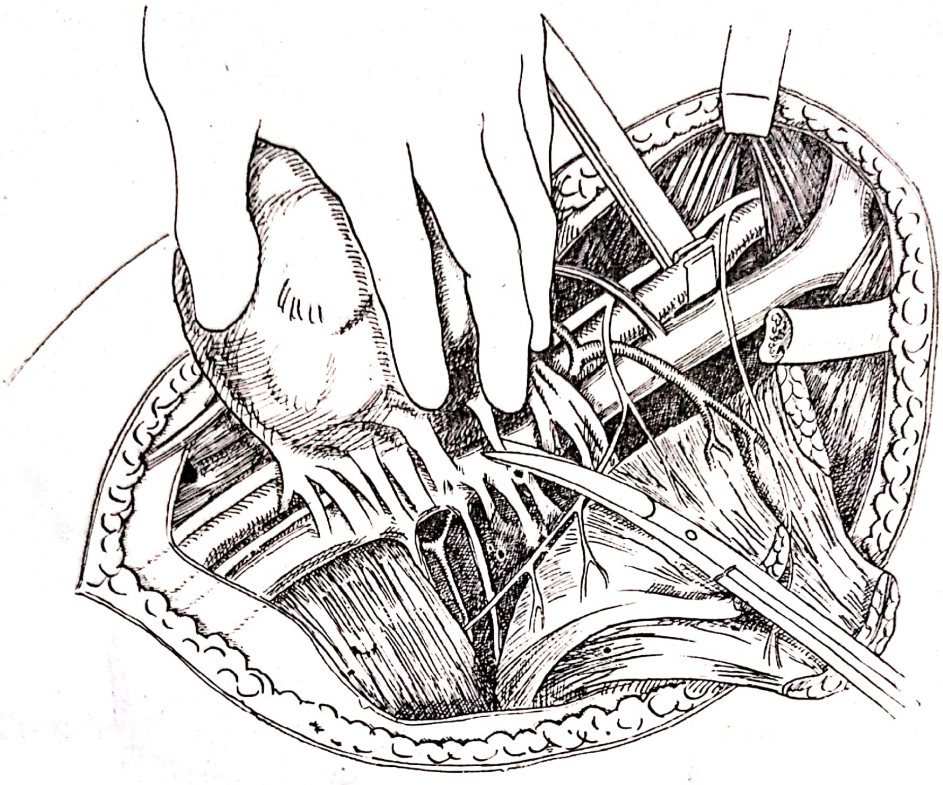

Fig. 118. — Fals anevrism al arterei axilare în regiunea retropectorală dreaptă. Bolnavul S.V., 18 ani. Punga anevrismală trasă în sus. Se continuă disecția.

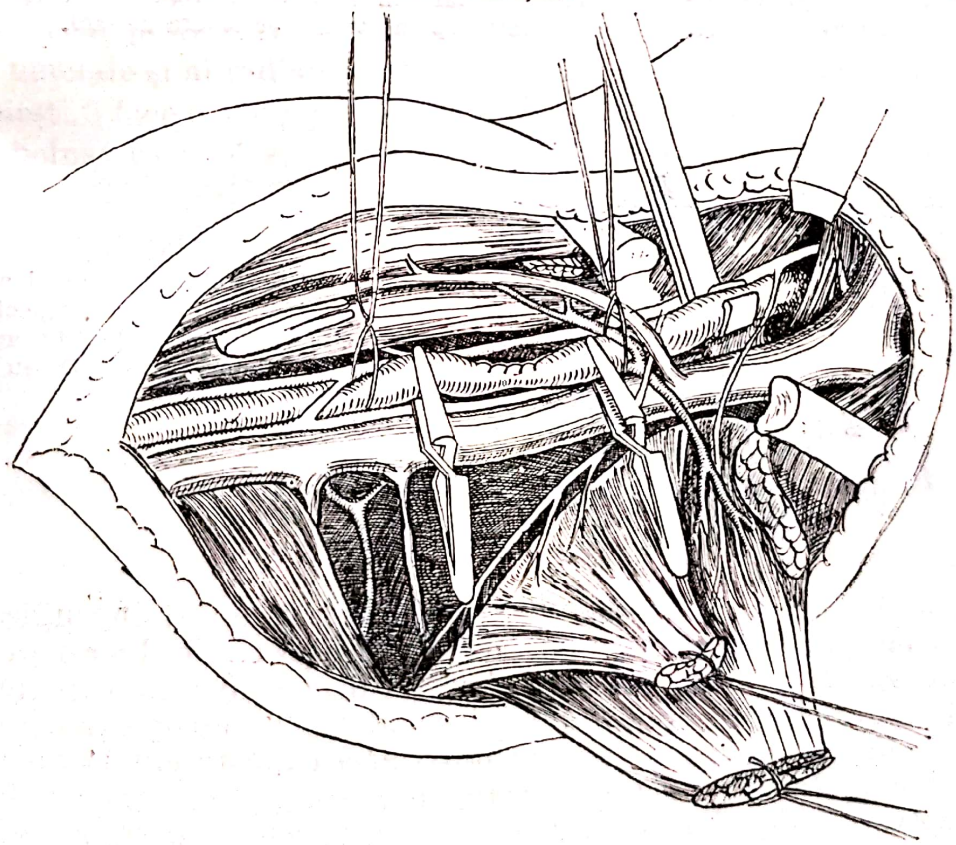

Fig. 119. — Fals anevrism al arterei axilare în regiunea retropectorală dreaptă. Bolnavul S.V., 18 ani. Punga anevrismală extirpată. Sutura laterală a arterei axilare, strîmtorează lumenul.

Scanned with OKEN Scanner

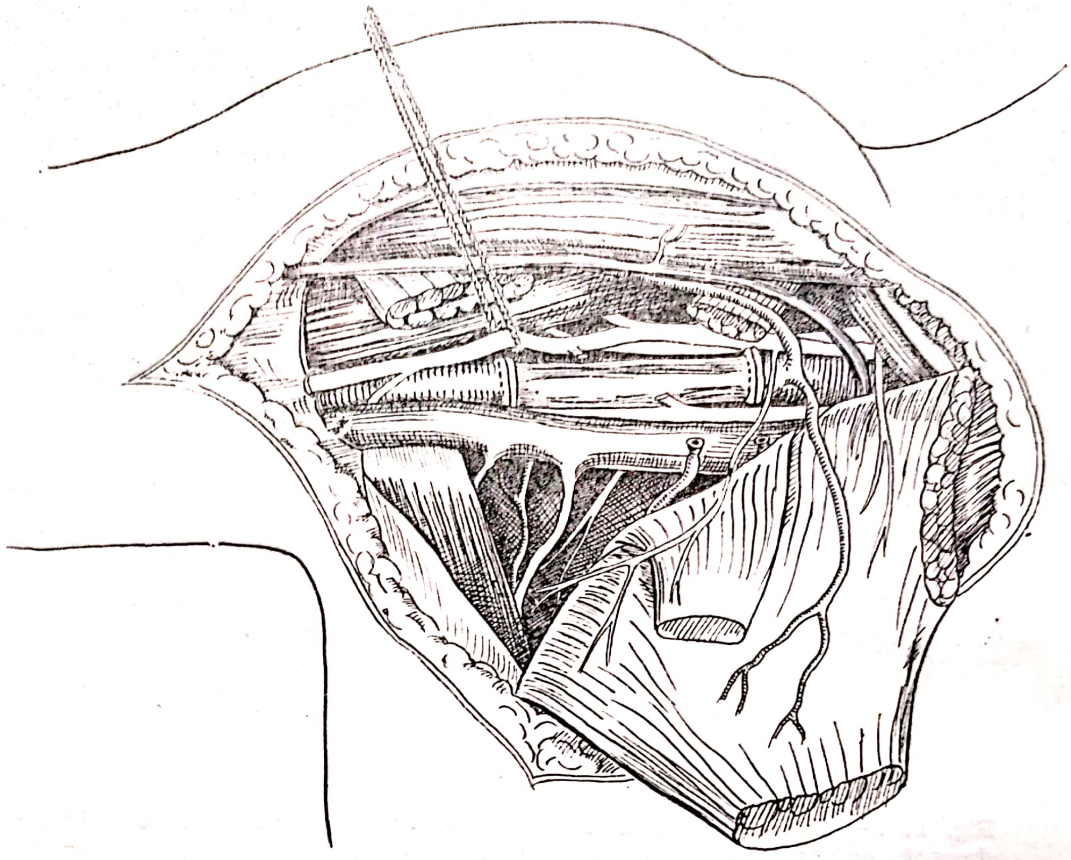

Fig. 120. — Fals anevrism al arterei axilare în regiunea retropectorală dreaptă. Bolnavul S. V., 18 ani. Autotransplant venos pe artera axilară.

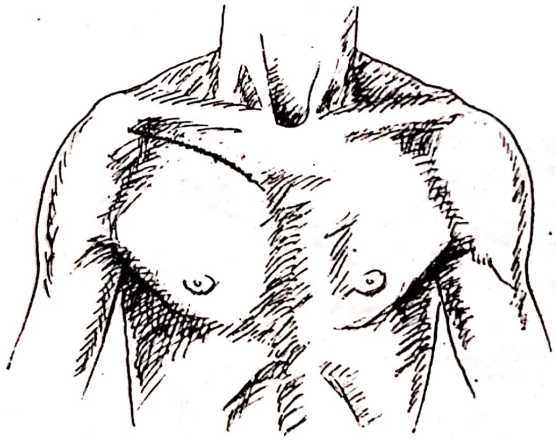

Fig. 121. — Fals anevrism al arterei axilare în regiunea retropectorală dreaptă. Bolnavul S.V., 18 ani, la două luni după operație. Desen după fotografie.

Succesele obținute se datoresc, fără îndoială, talentului chirurgical, dar, subliniez eu, pentru a nu știu cîta oară, faptului că am lucrat în fiecare după amiază, timp de 11 ani, în Laboratorul de Chirurgie experimentală și în sala de Prosectură a Spitalului Central, unde descopeream vase sanguine pe cadavru proaspăt. Numai după aceea am trecut la operații pe arterele bolnavilor. După cum se poate constata, în mai bine de 30 de ani de la rezolvarea primelor anevrisme, tehnica chirurgicală nu s-a schimbat decît foarte puțin, căile de abordare au rămas aceleași ; s-a perfecționat doar modul de a sutura plaga. Trebuie să mărturisesc că, personal, nu am văzut pe nici unul dintre profesorii mei făcînd o sutură vasculară.

Scanned with OKEN Scanner

Fac aceste considerații pentru a-i îndemna pe tinerii chirurgi să urmeze aceeași cale de exersare pe animal, în laboratorul de chirurgie experimentală, exersare pe cadavru proaspăt și abia apoi efectuare de operații pe bolnav.

Așa s-a născut, în țara noastră, chirurgia vasculară reparatoare, începînd din anul 1950. Tot astfel le recomand tinerilor mei colegi să procedeze cînd vor să introducă o nouă tehnică, indiferent de operație și de organul pe care lucrează.

Fistulă arteriovenoasă umerală produsă prin înțepare cu cuțitul

Rezolvarea chirurgicală a cazului este redată în figurile 122 și 123.

Tromboză axilară prin traumatism (zdrobire)

Observație clinică. Bolnavul D.D., 25 ani, mecanic auto, lucra sub un autobuz cu roți duble în spate și, prin alunecarea vehiculului, una din roți i-a trecut peste regiunea axilară. Imediat mîna se răcește, iar pulsul arterei umerale și al radialei dispare. A doua zi după accident, un chirurg din Ploiești îi face o simpatectomie periumerală, dar fără nici o ameliorare pentru bolnav care nu poate lucra. La 3 luni de la accident, se internează în Spitalul Grivița din București. Rezolvarea chirurgicală a cazului este înfățișată în figurile 124 și 125.

Fistulă arteriovenoasă axilară

Se rezolvă prin aplicarea unui autotransplant venos (fig. 126).

Anevrismele arterei umerale

Anevrismele din treimea medie a arterei umerale sînt cel mai ușor de rezolvat, deoarece artera este foarte superficială (fig. 127 și 128). Uneori, secționarea arterei umerale se poate însoți și de cea a medianului. Ambele leziuni trebuie tratate odată, ceea ce nu s-a făcut în cazul pe care îl prezentăm mai jos.

Scanned with OKEN Scanner

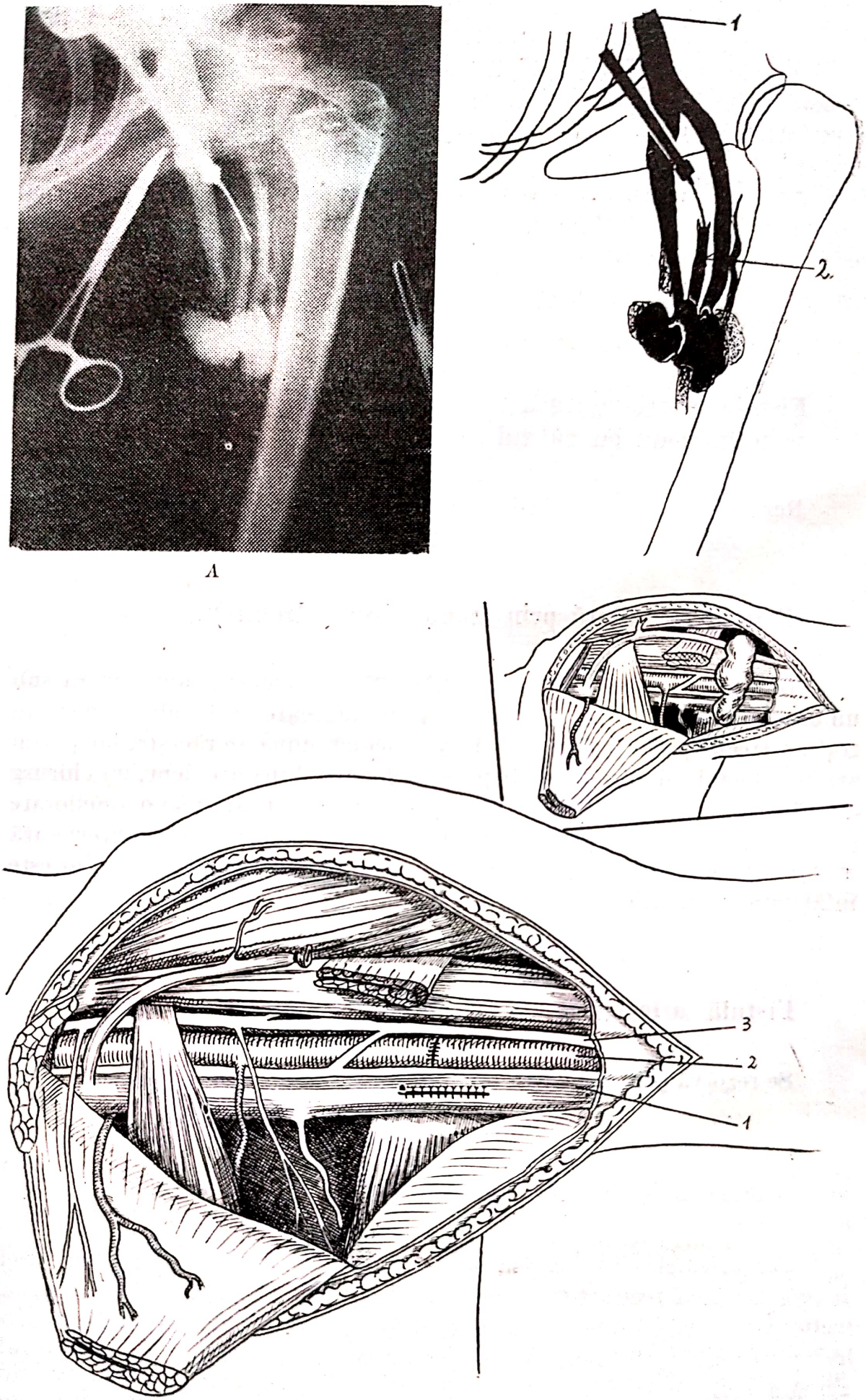

A

B

Fig. 122. — Fistulă arteriovenoasă umerală produsă prin înțepare cu cuțitul (in cartuș). Bolnavul A.G., 20 ani. Se observă trei pungi anevrismale pe segmentul inițial al umeralei; arteriografie (*A*) și schema operației (*B*); *1*, vena axilară; *2*, artera axilară; 3, nervul median.

Scanned with OKEN Scanner

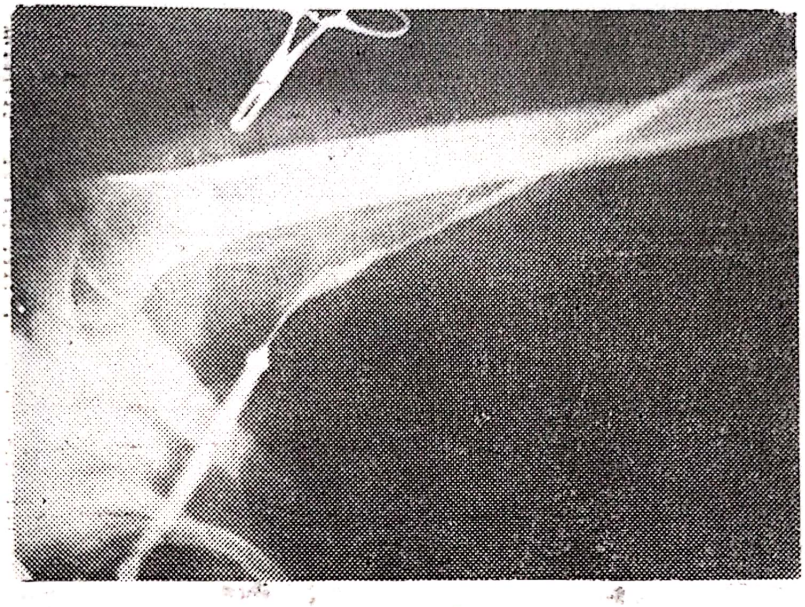

a

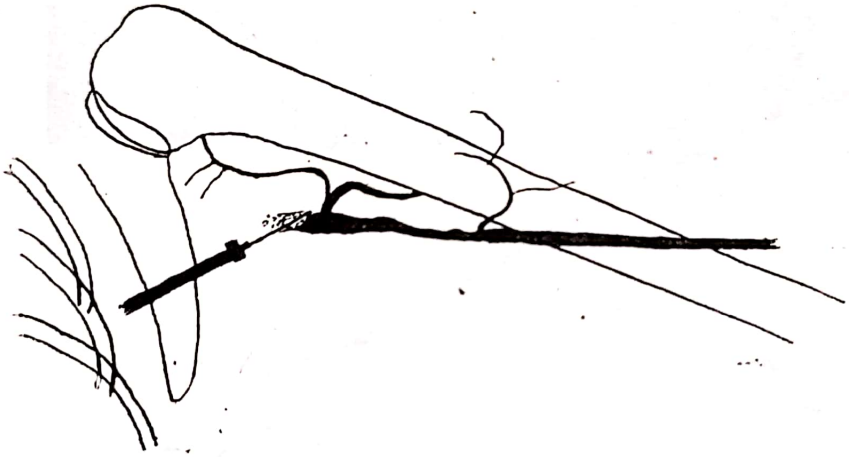

a



b

Fig. 123. — Fistulă arteriovenoasă umerală produsă prin înțepare cu cuțitul (în cartuș). Același bolnav ca în figura 122. *a*, Arteriografie : artera suturată ; *b*, același bolnav, după 16 ani de la operație.

Scanned with OKEN Scanner

Observație clinică. Bolnavul a suferit secționarea parțială a nervului median și a arterei umerale în treimea superioară. Tromboza secundară a arterei umerale, de la axilă la plica cotului. Într-un spital din provincie,

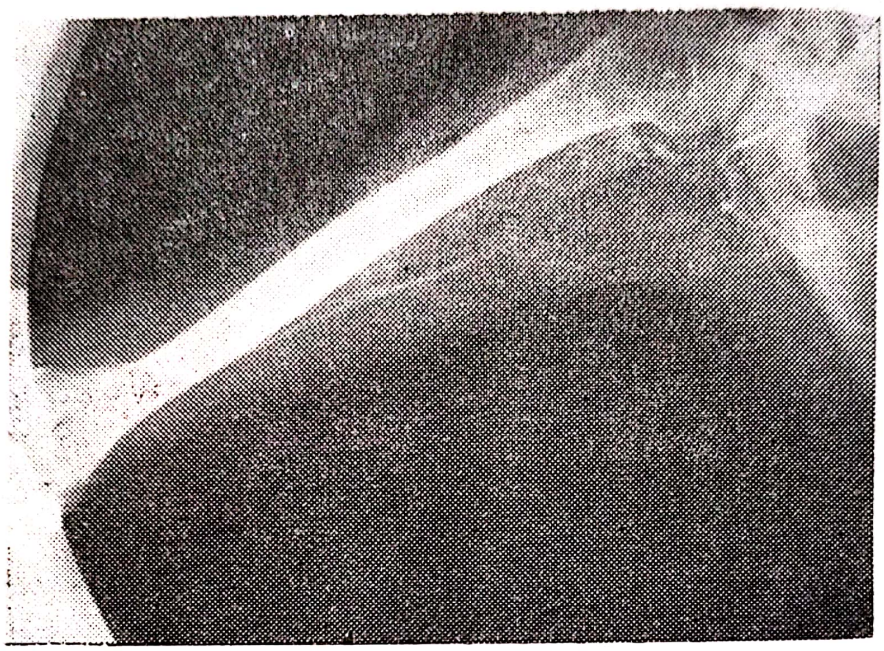

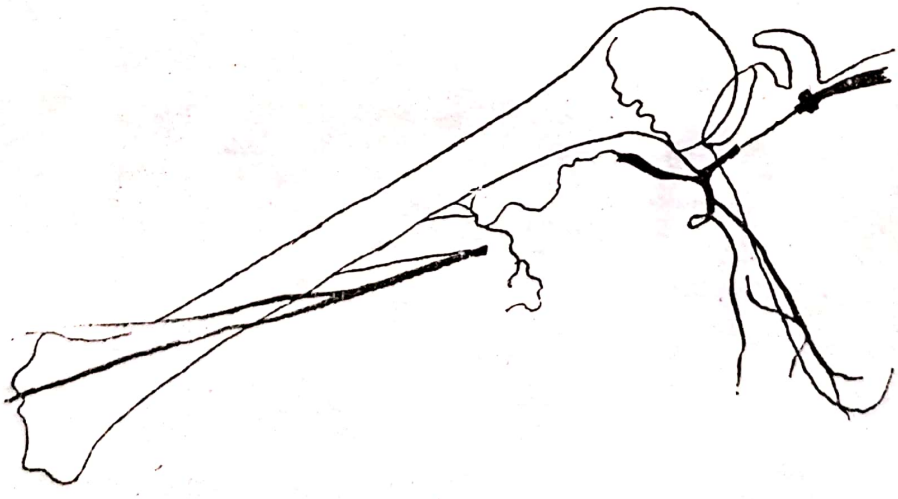

Fig. 124. — Tromboză axilară prin traumatism (zdrobire). Bolnav D.D., 25 ani. Arteriografie intraoperatoare. Se observă tromboza axilarei.

se leagă artera, iar la alt spital se sutureză parțial nervul median, fără să se repare artera. După un an, bolnavul se prezintă la Serviciul nostru de chirurgie. Îi înlocuim artera umerală trombozată cu un autotransplant venos.

Scanned with OKEN Scanner

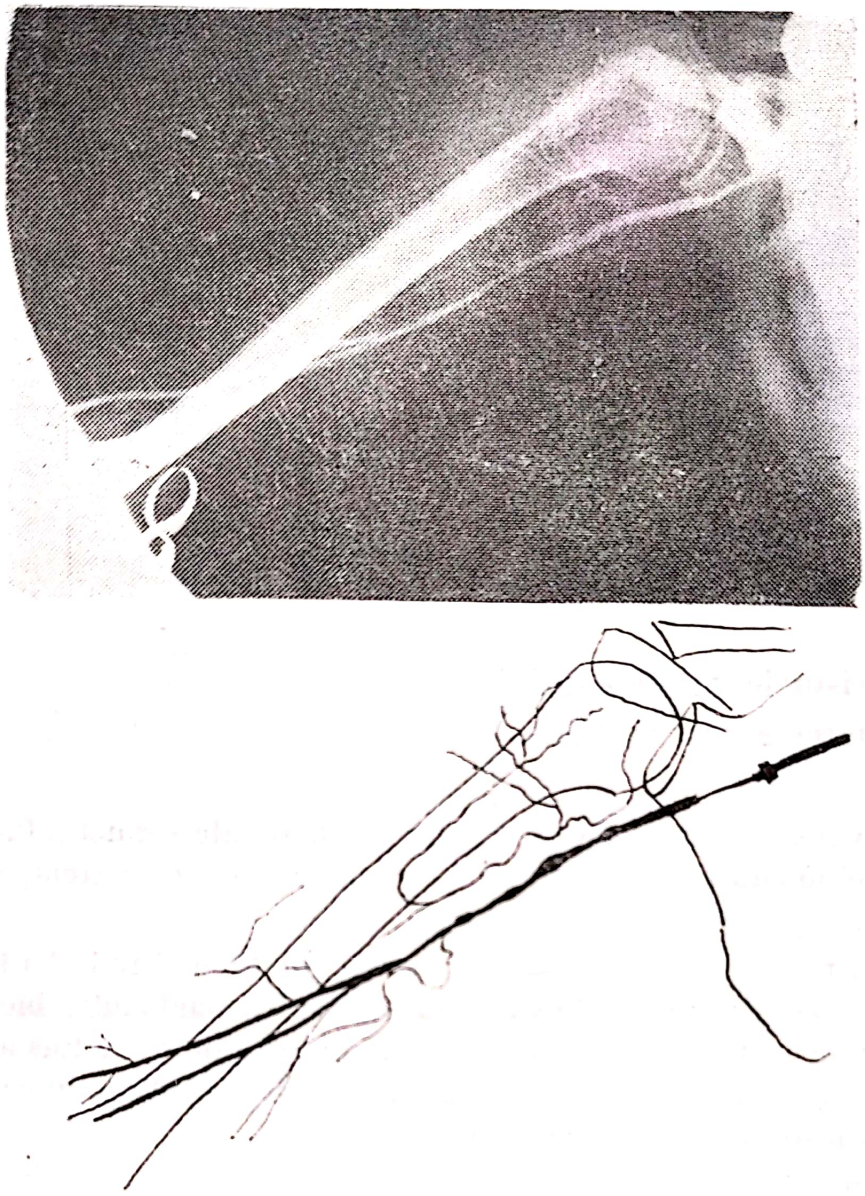

Fig. 125. — Tromboză axilară prin traumatism (zdrobire). Același bolnav ca în figura 124. Transplant venos la artera axilară. Arteriografie și schema operației (*a*); *b*, bolnav D.D. după 15 ani de la operație. Puls perfect la radială.

Scanned with OKEN Scanner

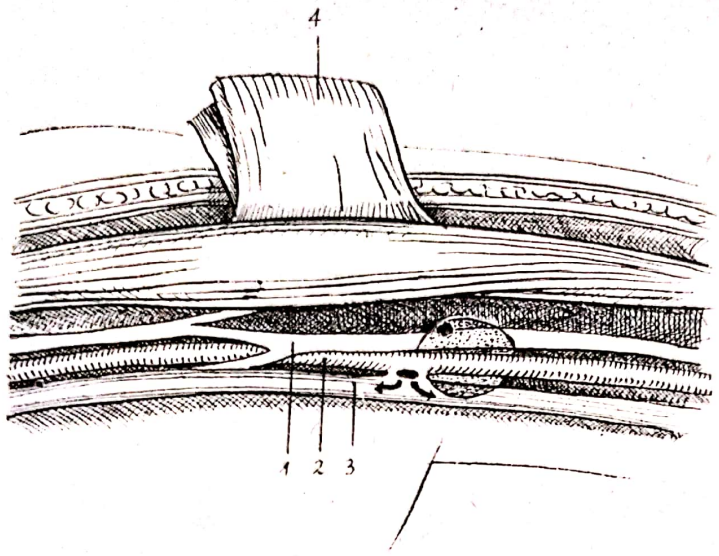

Fig. 126. — Fistulă arteriovenoasă pe vasele axilare (schematic); *1*, nerv median; *2*, artera axilară; *3*, vena axilară; *4*, aponevroza marelui pectoral.

Anevrismele plicii cotului și arterelor antebrațului

Rezolvarea chirurgicală a leziunilor vasculare ale segmentului terminal al arterei umerale, ca și a ramurilor de diviziune ale acesteia, arterele radială și cubitală, se face cu mare dificultate.

Pentru punerea în evidență a umeralei, cubitalei și radialei la plica cotului, sînt necesare : o secționare aponevrotică a tendonului bicepsului și a tendonului rotundului pronator și o dezinserție de pe radius a flexorului superficial (fig. 130). Noi nu am găsit în literatură specificat acest procedeu în leziunile bifurcației arterei umerale.

În cazul clinic studiat de noi, anevrismul fusese provocat de lezarea peretelui arterial datorită propagării prin vasa vasorum a unei infecții stafilococice care produsese și o endocardită malignă. Împreună cu alte trei cazuri, care vor fi expuse la regiunea respectivă (anevrism al fesierei, al femuralei profunde și respectiv al tibialei posterioare), cazul de față a făcut obiectul unui articol publicat în revista „Minerva Cardiologica" (Ghițescu și colab., 1969).

Rezolvarea chirurgicală a cazului de anevrism este înfățișată în figura 131.

Concluzia la care am ajuns pe baza experienței mele din domeniul chirurgiei cardiovasculare și a antrenamentului sistematic din sălile Laboratorului de chirurgie experimentală și ale Prosecturii este aceea că cea mai bună incizie pentru descoperirea treimii superioare a arterelor radială, cubitală și interosoasă este incizia mediană ; ea pleacă de la jumătatea plicii cotului, putînd fi prelungită înăuntru pe braț și ajunge, dacă este necesar, pînă la pumn (fig. 129, *b*).

Scanned with OKEN Scanner

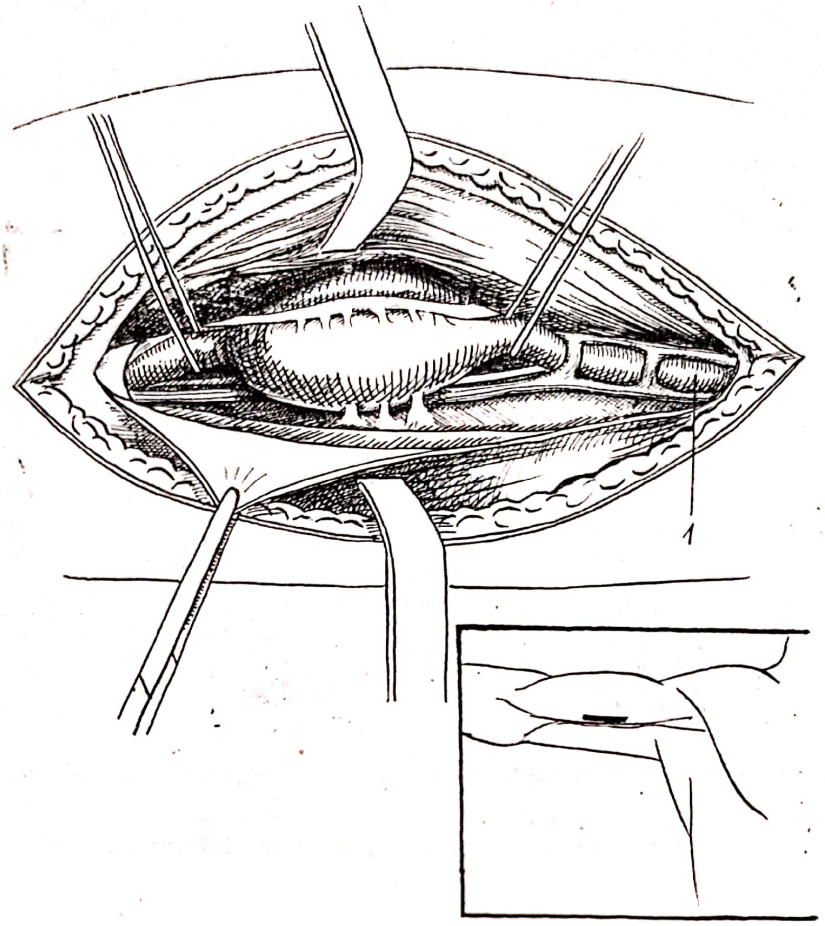

a

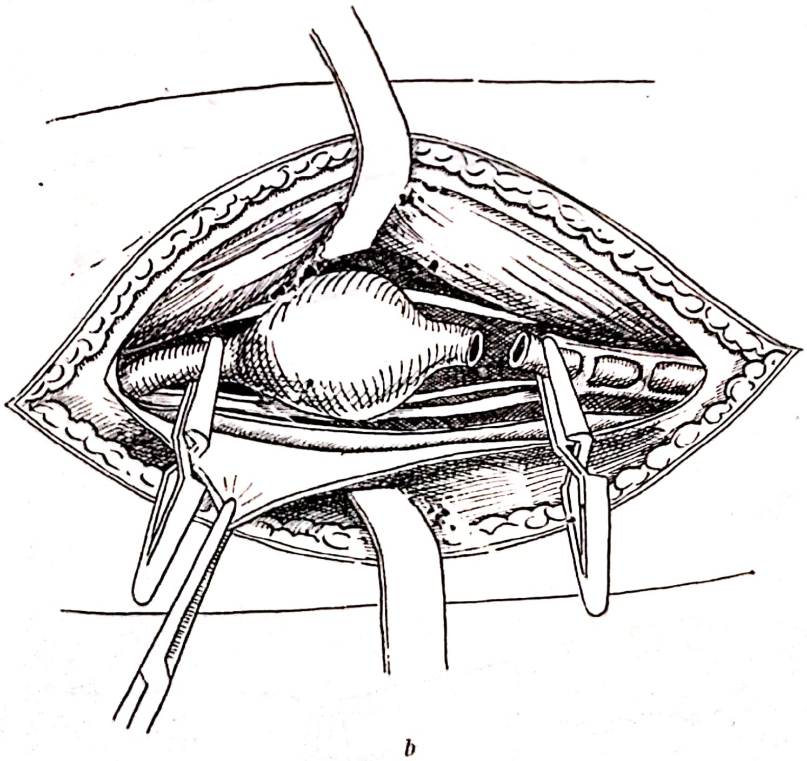

b

Fig. 127. — Anevrism în treimea medie a arterei umerale (*1*). *a*, Punga anevrismală; *b*, extirparea anevrismului. În cartuș: linia de incizie pentru extirparea pungii.

Scanned with OKEN Scanner

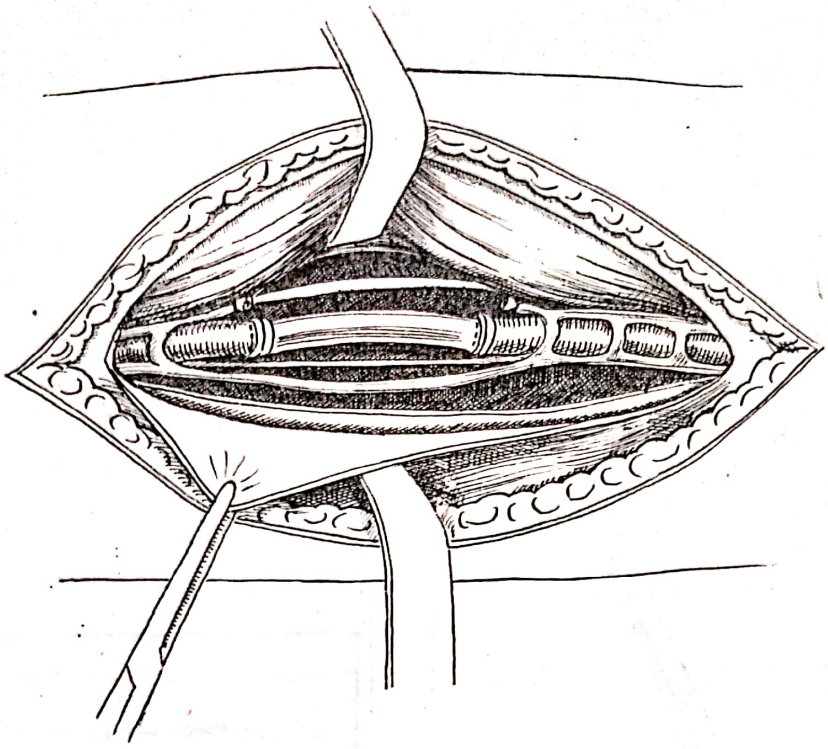

Fig. 128. — Autotransplant venos pe artera umerală. Același caz ca în figura 127. *A*, Punga anevrismală pe artera umerală (se extirpă). *B*, Pierderea de substanță a umeralei, înlocuită cu autotransplant venos.

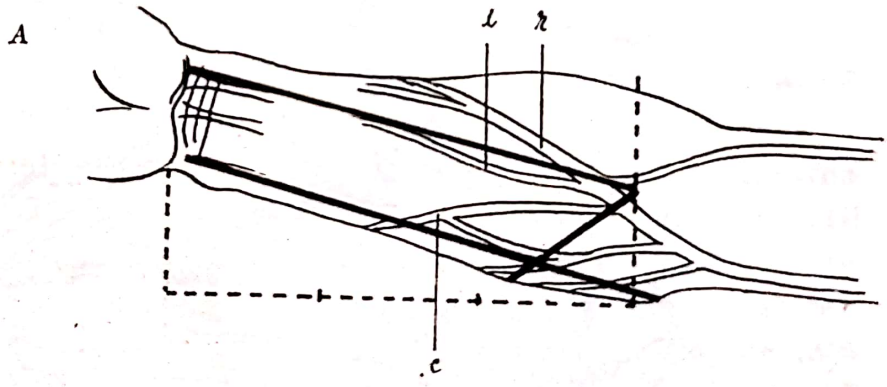



Fig. 129. — *A*, Linii de incizie pentru descoperirea arterelor radială (*r*), cubitală (*c*) și interosoasă (*i*). *B*, Linia mediană de incizie, preferată de noi, prin care se pot descoperi ambele artere.

Scanned with OKEN Scanner

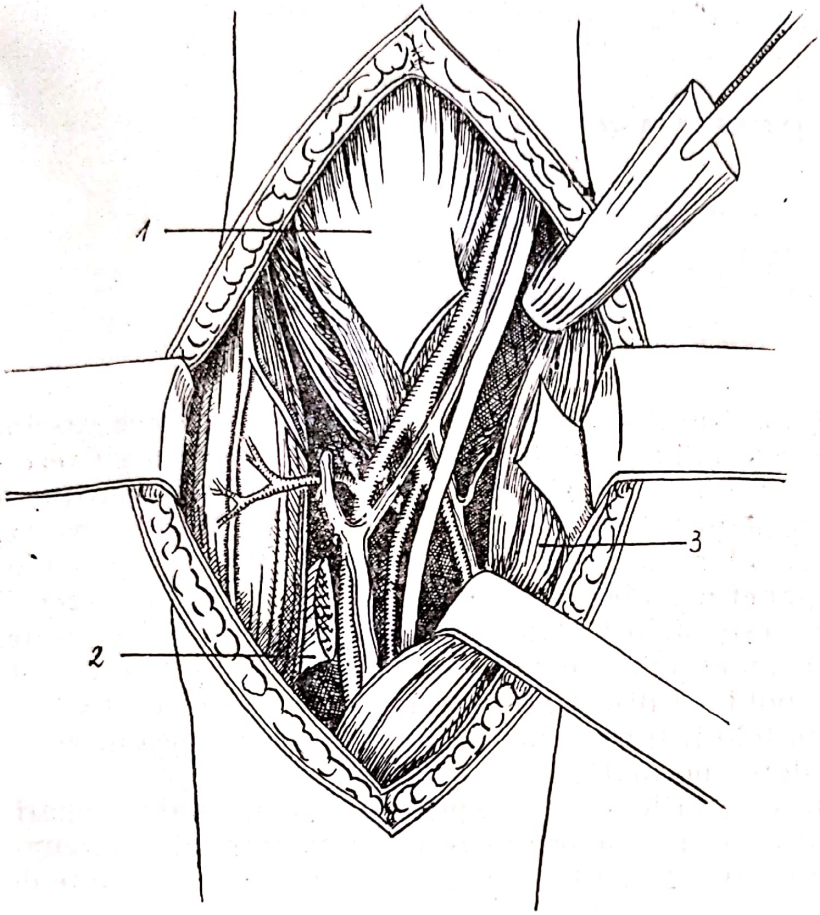

Fig. 130. — Artera umerală cu bifurcarea ei în cubitală, radială și interosoasă, după secționarea expansiunii aponevrotice a tendonului bicepsului (*1*) și a tendonului rotundului pronator (*2*) și după dezinserția flexorului superficial de pe radius (*3*).

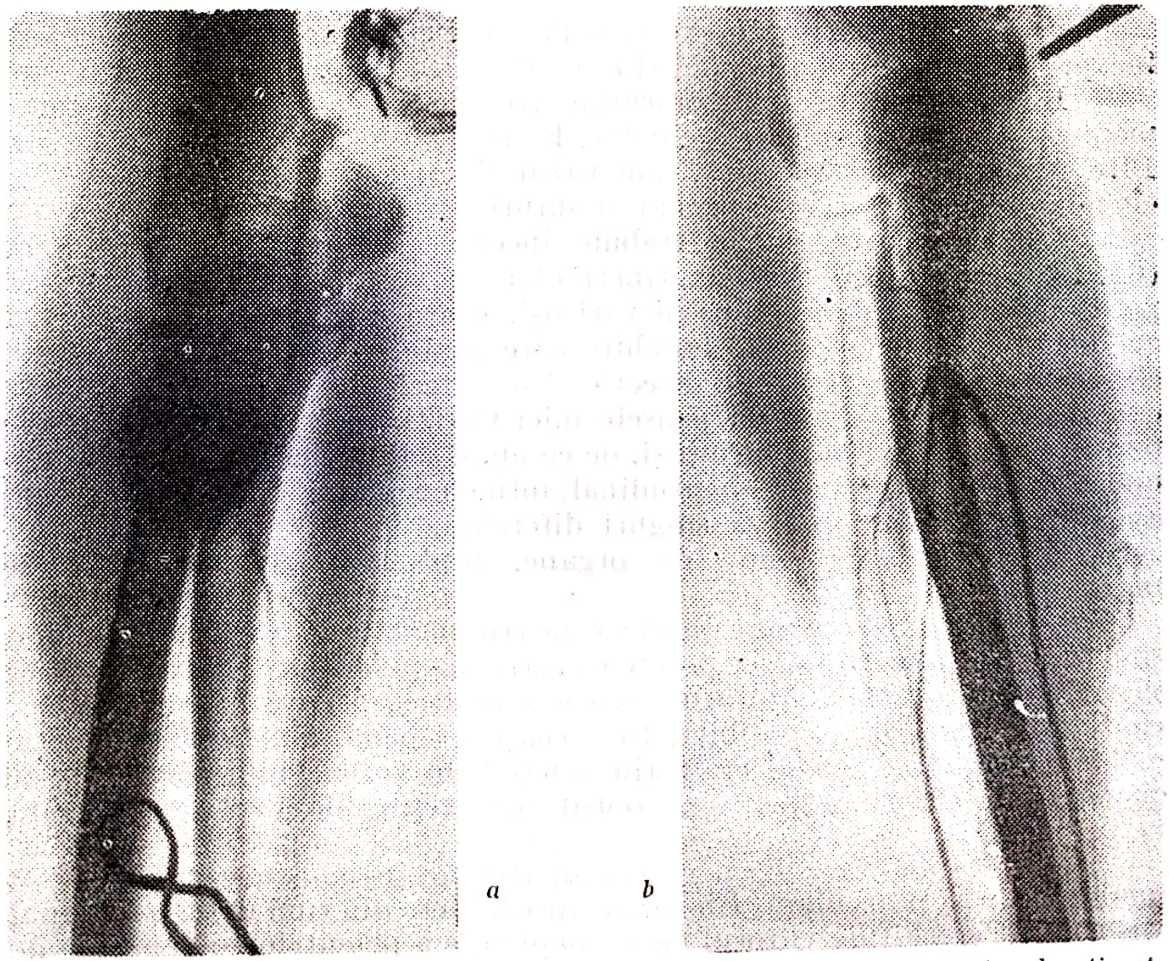

Fig. 131. —Anevrism al arterei umerale în treimea inferioară (*a*). *b*, Sacul anevrismal extirpat.

Scanned with OKEN Scanner

MICROCHIRURGIA VASCULARĂ

Această ramură a chirurgiei vasculare se referă la suturarea vaselor cu diametrul de 2 mm sau mai mic. Putem considera microchirurgie rezolvarea unui anevrism de radială în treimea inferioară a arterei. Repararea s-a făcut prin autotransplant venos. Daniel C. Bolin și William Schwartz, de la Secția de Chirurgie Plastică, de la Royal Hospital, Montreal, Canada, au făcut o punere la punct a problemei în revista „Advances in Surgery" (1977). Microchirurgia este folosită în toate specialitățile chirurgicale. Ea se execută cu lupa sau cu microscopul. Grație acestora și unor instrumente foarte fine, se pot face disecții și reparații, imposibil de realizat cu ochiul liber. Eu am folosit lupa în laborator și în clinică încă de acum 35 ani, deși aveam vederea normală.

Spre exemplu, în cercetările noastre experimentale privind vascularizația miocardului, realizam anastomoze între mamara internă și circumflexa coronară la cîini de 10—12 kg la care diametrul coronarelor este de aproximativ 1 mm.

În 1978, după multe exerciții făcute cu microscopul operator, am început să folosim microscopul și la realizarea unui autotransplant la om.

Bolin afirma că microchirurgia trebuie să constituie un antrenament pentru fiecare medic secundar. Ea se învață numai în laborator. În 1978, cînd am vizitat S.U.A., am văzut tineri chirurgi lucrînd pe cobai cu microscopul operator : executau suturi vasculare.

Antrenamentul tehnic trebuie început întîi cu lupa binoculară (fig. 132). Cu ajutorul acesteia, tinerii chirurgi vor învăța să sutureze vene pe care le-au scos de la bolnavii varicoși. Toate serviciile de chirurgie au ace atraumatice și o pensă moschito care poate servi drept port-ac. Mai sînt necesare două pense de disecție și o forfecică oftalmologică. Pentru exerciții nu sînt obligatorii pensele mici Carrel, nici pensele de disecție foarte ascuțite. Tînărul chirurg și, de ce nu, și șeful de clinică, vor executa un surjet pe o venă tăiată longitudinal, întîi cu ochiul liber sau cu ochelari, apoi cu lupa. Vor observa singuri diferența.

În chirurgia grefelor de organe, lupa este de asemenea de mare ajutor.

Acum 12 ani, operam un ulcer gastric penetrant în pancreas. Folosind lupa, am reușit să disec peretele gastric de pancreas, fără ca stomacul să trebuiască deschis. Ajutorul meu era tînăr și privea cu ochiul liber, considerînd izolarea imposibilă. În aceeași perioadă, am făcut o rezecție rectosigmoidiană. Colonul era intim aderent la vezică, fapt atestat și de cistoscopie. Grație lupei am reușit izolarea celor două organe, fără să le deschid.

În chirurgia vasculară, chirurgul trebuie în mod necondiționat să lucreze cu lupa binoculară. Un singur fir care iese din rînd în lumenul unui vas suturat constituie viitorul loc de depunere a plăcuțelor sanguine și de constituire a unui trombus.

Scanned with OKEN Scanner

În ceea ce privește microscopul binocular, problema este mai dificilă. Noi am lucrat cu el în mai multe ședințe. Mărește de 10 pînă la 100 ori. Totuși, pentru cele mai fine suturi executate azi în chirurgia vasculară, ginecologică, urologică sau neurologică, o mărire de 20 ori este suficientă. Microscopul cu care am lucrat permitea folosirea sa de către doi chirurgi.

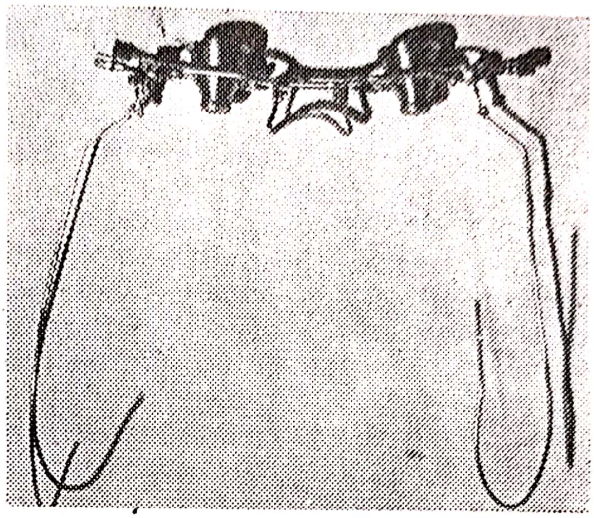

a

Fig. 132. — Lupă binoculară (*a*) și pensă Ghițescu (*b*).

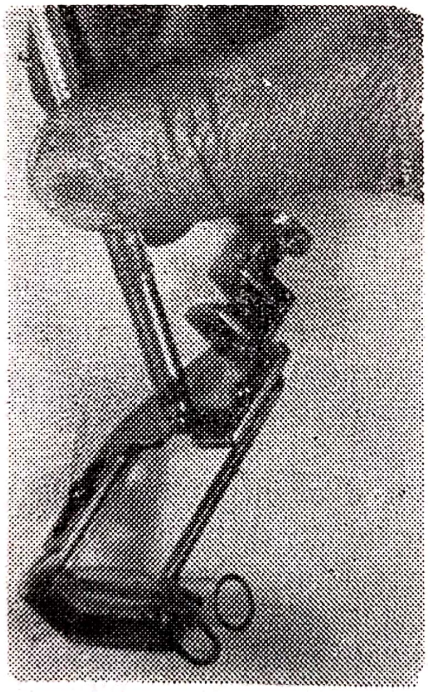

b

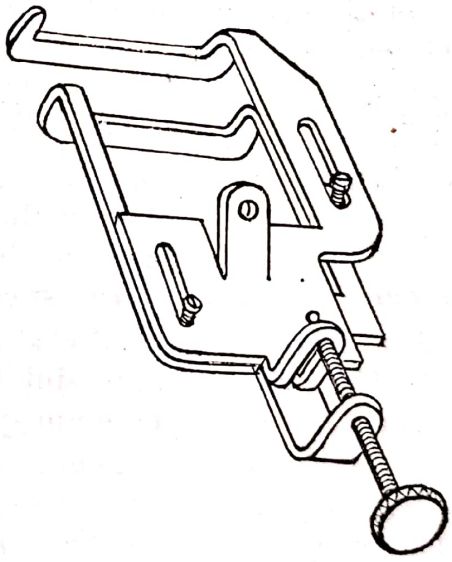

Lumina și schimbarea magnitudinii se fac cu o pedală de picior. Totul pare excesiv de mare, privit prin microscop. Dealtfel, degetele chirurgului nici nu trebuie să apară în cîmpul operator. Se văd doar vîrfurile instrumentelor. Un ac atraumatic cu fir 4/0 apare imens, de aceea în microchirurgia executată cu microscopul se folosesc ace de 2—3 mm, cu fir 10 sau 12/0. Cea mai neînsemnată tremurătură a mîinii apare la microscop ca un adevărat balans. De aceea, cei care au acest defect, trebuie să renunțe la folosirea microscopului și, evident, la practicarea microchirurgiei. Este adevărat că și cei mai abili chirurgi trebuie să lucreze cu coatele sprijinite căci oboseala poate provoca ușoare tremurături.

Scanned with OKEN Scanner

Microscopul operator reprezintă cel mai modern instrument pentru chirurgia fină. Realizarea lui a fost posibilă graţie transmiterii luminii prin fibre de sticlă.

Cînd am vizitat S.U.A., am urmărit echipa de microchirurgie din Spitalul Nasau cum lucra în laboratorul de anatomie patologică. Este necesară numai o măsuţă de 50/50 cm. Se lucrează pe trei formaţii anatomice : arteră, venă şi nerv. Se vor folosi cobai sau şobolani anesteziaţi. Animalul este întins pe spate, pe o mică planşetă, care serveşte ca masă de operaţie. Se face incizia în regiunea inghinală şi se eliberează vasele pe o lungime de 1,5 — maximum 2 cm. Se foloseşte o mărire de 10—20 ori. Disecţia arterei şi izolarea ei de venă se face cu ajutorul microscopului. Unii autori sînt de părere că este recomandabil să se electrocoaguleze colateralele. Eu consider că este mai bine ca acestea să fie legate cu fir foarte subţire întrucît colateralele servesc şi ca obstacol pentru a împiedica alunecarea clampelor mici sau firelor de hemostază de pe arteră. Se îndepărtează efilosările, adică ţesutul conjunctiv, din jurul arterei şi al venei. Totul se face sub microscop. Cîmpul operator este umezit continuu cu ser fiziologic heparinat, iar împrejurul plăgii sînt aşezate comprese umede. Se pun două clampe mici asemănătoare clampelor Carrel cu lamele de prindere lungi de 7 mm ; se mai pot pune şi două fire de nailon, foarte subţiri, care în momentul hemostazei se înnoadă pe un mic tampon gros de 1 mm, aceasta pentru ca firul să poată fi tăiat uşor după ce s-a terminat sutura. Se va picura din cînd în cînd novocaină sau xilină pe arteră, pentru înlăturarea spasmului. După ce s-au strîns clampele sau firele de hemostază, artera este secţionată cu o lamă de ras. Capetele arterei sînt dilatate în mod delicat cu ajutorul penselor fine de disecţie oculare. Se pun apoi trei fire de apropiere între capetele arterei secţionate, dar cu asemenea precizie, încît atunci cînd sînt strînse marginile să se afronteze, nu să se inverseze. Între cele trei fire se mai pune cîte unul, maximum cîte două, deci în total 6 pînă la 12. Acul atraumatic să fie de 3 mm, iar firul de 12/0. Se scoate întîi clampa de jos, apoi cea de sus (sau firele de hemostază). Permeabilitatea anastomozei se controlează cu fluoresceină. Fiind însă vorba de experimentare, punem din nou clampele după 30 minute, desfacem 1—2 fire, vedem dacă s-a format cheag şi controlăm aspectul suturii pe dinăuntru (dacă firele au fost puse exact).

Absolut indispensabile sînt firele 12/0 şi eventual clampele mici ; acestea pot fi înlocuite, cum am spus, cu fir subţire de nailon.

După ce s-au experimentat zilnic, timp de două luni, suturile arteriale cap la cap, se va trece la experimentarea suturilor venoase. Timpii operatori sînt exact aceiaşi. Vena are însă pereţii mult mai subţiri. Umiditatea plăgii trebuie întreţinută cu şi mai multă grijă. Cînd se pun cele trei fire de reper, trebuie evitată lipirea buzelor venei, ceea ce constituie un inconvenient serios. Numărul de fire puse este de 12. Suturile venoase se exersează zilnic, cel puţin 6 luni.

Se trece apoi la suturile arteriale terminolaterale sau la suturi pe capete arteriale tăiate oblic.

După 8 luni de exersare zilnică, suturile arteriale reuşesc 100%, iar cele venoase în 90—100% din cazuri.

Vasele colaterale ale degetelor au acelaşi calibru cu femuralele de cobai, deci reuşita suturilor trebuie să fie în aceeaşi proporţie.

În același timp cu experimentarea suturilor vasculare, se vor deprinde și tehnicile de sutură limfatică. Ele se execută pe vasele limfatice ale urechii de iepure (Bolin și Schwartz, 1977). Tehnica urmează următorii timpi :

— Se injectează albastru-violet intradermic, în vîrful urechii iepurelui ; limfaticele se vor colora în violet-albastru.

— Se extirpă de la baza urechii un guleraș de piele împreună cu mușchiul subiacent. În plaga operatoare apar artera, vena și, alături, canalul limfatic colorat în albastru. Celelalte canale mici limfatice se pot exciza.

Pe canalul limfatic, se pot experimenta : secțiune și sutură, ligatură (care provoacă edem al urechii) și anastomoză între canalul limfatic central și venă.

Canalul limfatic are un diametru de 0,5 mm și este foarte fragil. Pentru executarea suturii, îl putem dilata ușor cu pensa, pînă la dublarea calibrului. Se folosesc tot fire separate ; plaga trebuie umezită continuu cu ser fiziologic. Sutura nu trebuie să fie perfect etanșă, ca la vasele sanguine ; eventuala pierdere ușoară de limfă nu are importanță, se resoarbe în țesutul subcutanat. Anastomoza limfatică nu se obstrucează prin trombus, cum se întîmplă la vasele sanguine. Nu se pun clampe pe vasele limfatice, deoarece peretele lor foarte fragil se rupe.

Se pot exersa și transplantări de vase limfatice de la o ureche la alta. Este un exercițiu în care chirurgul desăvîrșește însușirea celei mai fine tehnici de microchirurgie și își verifică abilitatea de a mînui cu delicatețe niște vase cu perete foarte subțire.

Limfedemul este o discrepanță între producerea de limfă și drenajul ei ; de asemenea este cunoscut că limfa ajunge în sistemul venos prin canalul toracic. Astfel s-a născut ideea anastomozei dintre sistemul limfatic și cel venos. Nielubowicz și Olszewski (citați de Foley, 1981) au executat pentru prima dată la om șuntul limfovenos, în 1966.

Tehnicile microneurale

Microchirurgia aduce o nouă tehnică, anume sutura fasciculară, denumită și perineurală (fig. 133).

Cea mai bună reparare este cea perineurală ; aceasta s-a confirmat prin studii clinice, histologice, analize biochimice, de conducere nervoasă etc. Experimentarea se face pe sciaticul de șobolan. Se folosesc cele mai fine instrumente, chiar mai fine decît cele de bijutier, care trebuie ascuțite. Sînt necesare foarfeci oftalmologice (ca cele pentru chirurgia irisului).

Identificarea fasciculelor se face numai cu măritor 25—40 x ; acele de sutură trebuie să aibă o grosime de 50—100 microni (deci a 20-a sau a 10-a parte dintr-un milimetru). Suturile se fac numai cap la cap și cu un singur fir pe fascicul. Absorbția sîngelui se face cu o compresă umezită cu ser fiziologic. Între capetele fasciculelor nervoase și chiar de-a lungul lor, nu trebuie să existe nici o urmă de sînge ; de aceea, unii lucrează cu turnichetul atît la animal, cît și la om. Se va experimenta și grefa nervoasă. Sutura (fig. 133) va fi fasciculară. Grefa este adeseori necesară la om, deoarece, după traumatism, rezultă o pierdere de substanță nervoasă. O anasto-

Scanned with OKEN Scanner

moză în tensiune favorizează producerea de țesut conjunctiv între capetele nervoase : țesut conjunctiv pornit de la epinerv. O lipsă de substanță de 2 cm face dificilă apropierea.

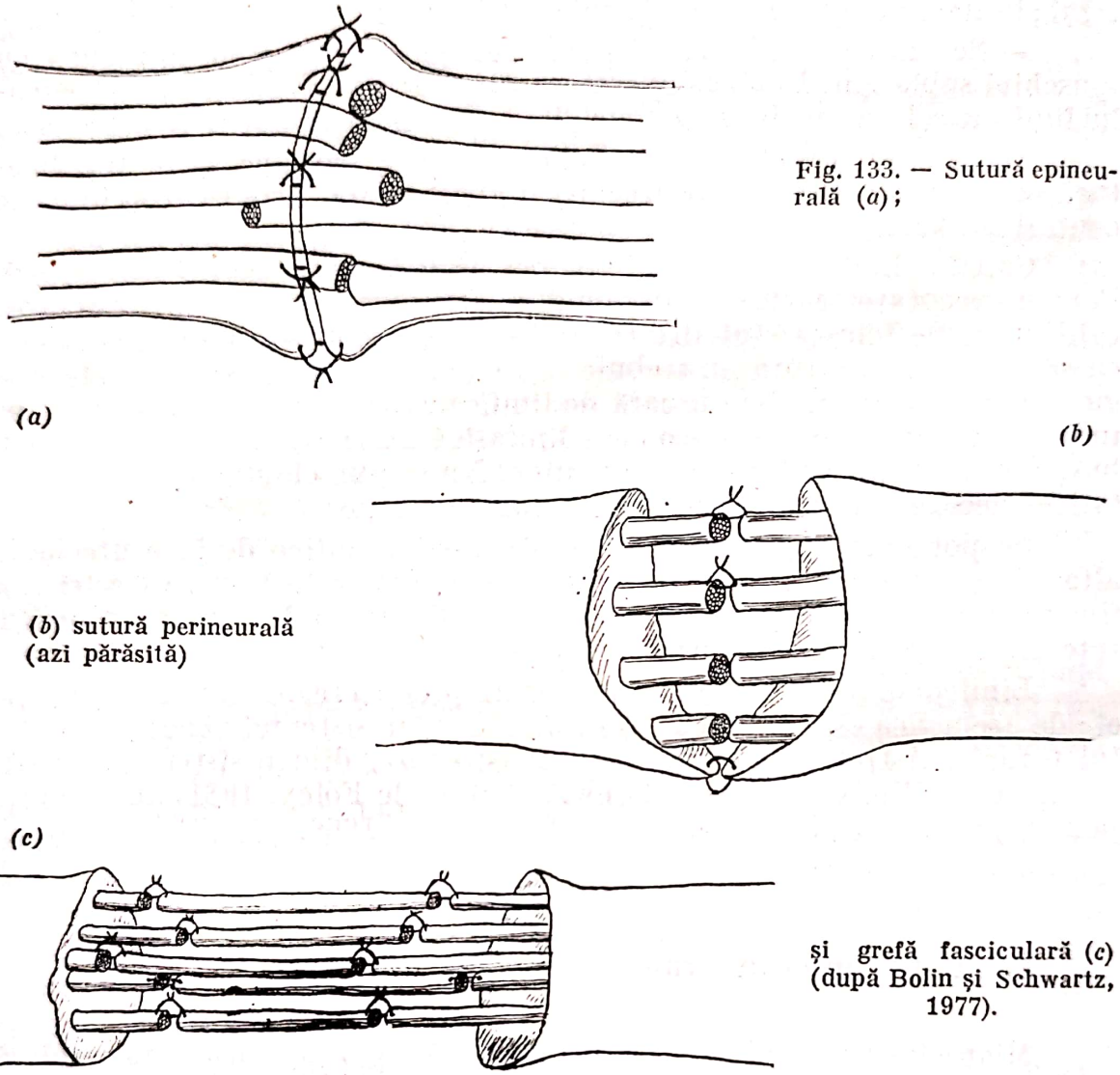

Fig. 133. — Sutură epineurală (*a*); (*b*) sutură perineurală (azi părăsită) și grefă fasciculară (*c*) (după Bolin și Schwartz, 1977).

Grefa fasciculară a fost inițiată de Millesi (citat de Foley, 1981) care, după studii experimentale, o realizează cu succes și la om. Millesi a obținut rezultate bune atît pe nervii motori, cît și pe cei senzitivi.

Vom prezenta un caz modest, obișnuit, microchirurgical, a cărui rezolvare s-a făcut folosind lupa, așa cum procedăm în mod curent, în orice sutură vasculară. Este vorba de un *anevrism al arterei radiale*. Bolnava, muncitoare, 18 ani, este rănită de un fragment de geam care pătrunde în antebrațul stîng, în treimea inferioară. Rezolvarea chirurgicală s-a făcut cu autotransplant venos (fig. 134). Înregistrarea pulsului radial cu aparatul Helige, după 3 luni de la operație, arată cu be mai mari de partea operată.

Microchirurgia stă la baza tehnicilor plastice reconstructive. Aceste tehnici se bazează pe sutura arterei, venei și nervului. Astfel a devenit posibilă transplantarea unor grefe libere de piele, împreună cu vase și nervi, și a unor lambouri musculocutanate care, pe lîngă tegumente, au

mușchi și chiar os (grefon intercostal, grefon din gracilis). Unul din lambourile des folosite este cel ileofemural. Fiind călare pe arcada femurală, el este irigat de două sisteme arteriale și venoase : unul circumflex iliac și unul epigastric superficial.

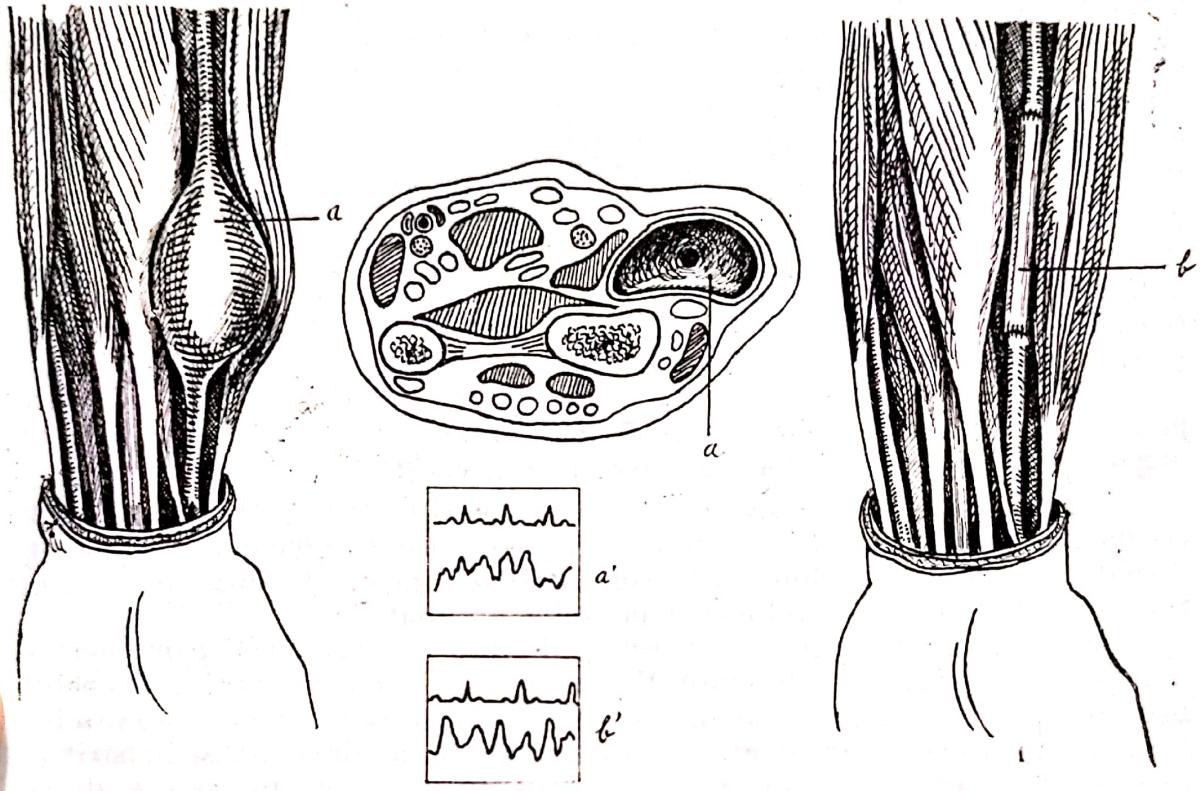

Fig. 134. — Anevrism al arterei radiale stîngi (*a*), rezolvat cu autotransplant venos (*b*). Sfigmogramă înainte (*a*) și după (*b*) operație.

Chirurgia de reimplantare a degetelor și a mîinii

Reprezintă cea mai de seamă cucerire a microchirurgiei. Nu este vorba numai de o problemă estetică, ci și de o recuperare fizică, psihică și socială. Astăzi reimplantările de degete reușesc în 80—93% din cazuri, în centrele de microchirurgie. Bolin și Schwartz (1977) dau indicații asupra condițiilor reimplantării. Se va ține seama de starea generală a bolnavului și de leziunile asociate (la cap, torace, abdomen), de vîrsta și ocupația bolnavului. Se ia în considerare starea segmentului secționat : dacă a fost zdrobit, dacă a fost bine conservat din momentul accidentului și pînă la reimplantare (pus imediat după detașare într-o pungă acoperită cu gheață).

Diabetul avansat și ateroscleroza contraindică reimplantarea.

Secționările prin zdrobire trebuie bine studiate cu microscopul. Se poate întîmpla ca arterele, venele sau nervii să fi fost smulși din fragmentul detașat, făcînd imposibilă reimplantarea. Se reimplantează cu precădere policele, la femeie și inelarul, iar la copil toate degetele.

Scanned with OKEN Scanner

Bolnavului trebuie să i se explice că este vorba de o operație de lungă durată și că postoperator va trebui să facă exerciții de recuperare timp de luni de zile.

Toate amputațiile accidentale survenite proximal de articulațiile metacarpofalangiene sînt indicate pentru reimplantarea fragmentului detașat.

Preoperator (Bolin și Schwartz, 1977), segmentul amputat este spălat cu mult ser fiziologic (o lingură de sare la 2 litri de apă), apoi uscat, acoperit cu comprese sterile și introdus într-o pungă de plastic etanșă, acoperită cu cuburi de gheață. Pacientul este reanimat, i se face ser antitetanic, transfuzie și antibiotice; dacă reanimarea se prelungește peste 24—48 ore, fragmentul detașat se pune la frigider la +4°C.

Tehnică operatoare. Anestezie generală sau blocaj al plexului brahial, folosindu-se anestezice cu acțiune prelungită; concomitent se injectează intravenos un sedativ. Înainte de inducerea anesteziei, se identifică și se izolează structurile neurovasculare din segmentul detașat. Japonezii lucrează cu două echipe operatoare, una pentru acest segment și cealaltă pentru bolnav. Atît la amputațiile de membre, cît și la cele ale unui singur deget, succesiunea timpilor operatori este aceeași.

Începem cu amputarea unui deget: identificarea și izolarea tuturor formațiunilor; fixarea osului; repararea extensorilor; anastomoza venelor dorsale; repararea tendonului flexor; anastomoza arterei digitale; repararea nervului digital; refacerea planului cutanat.

Pe fragmentul amputat, arterele digitale se repereză ușor; nervii se găsesc la marginea tendonului flexor. Cel mai greu se identifică venele. Proximal, se „mulge" de sus în jos: se observă ieșind sînge de sub fascie. Distal, se injectează în arteră ser Ringer cu lactat de sodiu și heparină, care pot fi observate ieșind prin venă. De asemenea, venele apar și după sutura arterei.

Unii chirurgi perfuzează membrul amputat, pentru a îndepărta cheagurile, însă această tehnică nu este unanim împărtășită, deoarece s-a demonstrat experimental că membrele de șobolan amputate, perfuzate și apoi reimplantate, prezintă un procent mai mic de prindere. Perfuzia se face prin introducerea în arteră a unui mic tub de xilastic.

Capetele osoase sînt scurtate cu 3—8 mm la degete și 3—8 cm la membre, pentru ca anastomozele vasculonervoase să nu se afle în tracțiune. Fixarea osului se face cu sîrmă sau cu mici plăcuțe. Dacă amputația a avut loc la nivelul unei articulații, se face artrodeză în poziție de funcție. După fixarea osului, se repară întregul mecanism extensor și totodată ligamentele laterale.

Venele se anastomozează în proporție de două la o arteră. Dacă venele dorsale sînt foarte traumatizate, se repară venele palmare sau se rotează vene de la degetele adiacente. Pentru sutura venelor se folosește o mărire de 25 ori. Se pun 10—12 suturi separate cu fir 10/0. Clampele proximale de pe venă sînt lăsate pe loc, pentru ca să nu afluieze sînge retrograd, la nivelul anastomozei. Pielea dorsală este suturată, lăsîndu-se lărgime, ca să se asigure accesul la anastomozele venoase. Dacă pielea lipsește pe fața dorsală a degetelor, se face plastie de piele care să acopere anastomozele venoase.

Urmează anastomozele arteriale. Artera este disecată pe bontul bolnavului pînă cînd apare unda pulsatilă. Dacă nu se respectă această manevră, circulația nu se restabilește după sutură. Se pun 8—10 fire 10/0.

Scanned with OKEN Scanner

Se scot clampele de pe vene apoi de pe artere. Dacă se produce spasm arterial, se stropește zona cu xilină sau cu mercainā. Se administrează anticoagulante timp de două săptămîni.

Ambii nervi digitali sînt reparați prin tehnica fasciculară. Dacă s-a produs smulgerea nervului, lipsa de substanță se repară printr-o grefă fasciculară.

Se repară apoi tendonul flexorului profund. Dacă acesta a fost smuls, se pune în locul lui un fragment de silastic, urmînd ca ulterior să se facă o grefă de tendon.

Se probează permeabilitatea anastomozelor. Dacă s-a produs tromboză la nivelul suturii, aceasta se rezecă și se pune o grefă venoasă. Vena poate fi luată de pe fața dorsală a piciorului. Pielea se suturează cu fir 6/0.

Îngrijire postoperatoare. Segmentul implantat este ținut la vedere, pe o atelă de ghips. Se administrează heparină în perfuzie continuă timp de 10—12 zile, astfel ca timpul de protrombină să ajungă dublu decît normal. După 12 zile de heparină, se administrează aspirină 0,30—0,50 g/zi încă 20 zile. În zdrobirile severe se face blocaj simpatic care suprimă spasmul periferic.

Tulburări vasculare ale segmentului reimplantat. Insuficiența de irigație arterială se manifestă prin : schimbarea culorii și scăderea temperaturii digitale, scăderea turgorului. Insuficiența drenajului venos se manifestă prin cianoză și prin edem. Au fost folosite și metode obiective de cercetare a circulației, pletismografia și proba Doppler, dar observația clinică este mai importantă.

Mișcările pasive și active ale degetului vor începe la 4—6 săptămîni de la reimplantare, cînd s-a consolidat osul la nivelul osteosintezei.

Tenoliza extensorilor și flexorilor, ca și capsulotomia, sînt uneori necesare după 6 luni de la operație. Repararea secundară a nervilor se realizează prin grefe nervoase care sar peste zona de amputație pentru a nu se atinge suturile venoase.

În 1977, chirurgii chinezi de la Shanghai au comunicat efectuarea unui număr de 373 implantații la 217 bolnavi, cu rezultate bune în 54% din cazuri. Tot în aceeași perioadă, chirurgul japonez Tamai a implantat 140 de degete la 88 bolnavi cu succes în 88% din cazuri (rezultat excepțional). O'Brien (S.U.A.) raportează 100 implantări de degete cu 70% succes (Foley, 1981).

Rezultatele îndepărtate ale acestei operații nu se cunosc însă suficient pînă în prezent. Îi sfătuim pe chirurgii care vor să realizeze implantări să se exerseze pe degete prelevate de la cadavre proaspete, în primele ore de la deces. Considerăm că sînt necesare cel puțin 10 ședințe a 5 ore fiecare. Fără un asemenea stagiu prealabil, insuccesul este aproape sigur.

Chirurgia nervilor periferici

Are ca scop restaurarea, pe cît posibil integrală, a acestor nervi a căror integritate anatomică reprezintă o condiție sine qua non a păstrării funcției motoare și senzitive a segmentului traumatizat. Imperativele majore în repararea nervilor sînt :

— afrontarea exactă a fasciculelor motor cu motor și senzitiv cu senzitiv, în nervii miești ;

— înlocuirea porțiunilor lipsă (cînd capetele sînt depărtate unul de celălalt) cu grefe ; salvarea fasciculelor rezultate din nervul traumatizat ;

— restaurarea senzației la suprafețele tactile critice.

Repararea primară a nervilor în chirurgia mîinii reprezintă una din cele mai mari cuceriri ale microchirurgiei (Bolin și Schwartz, 1977).

Sînt aproape 30 de ani de cînd a început să mă preocupe repararea nervilor. Desigur, nu aveam nici o noțiune precisă de microchirurgie și totuși o practicam atunci cînd foloseam lupa în laboratorul de chirurgie experimentală sau în clinică.

Nervii nu-i suturam fascicular, ci făceam sutura perinervului. Ne dădeam silința să respectăm următoarele principii tehnice :

— capetele nervului secționat să fie perfect regularizate ; pentru aceasta făceam o recupă cu lama de ras ;

— nervul să nu fie răsucit ;

— să folosim pentru sutură ace fine ; (am mai spus în alte lucrări că, neavînd ace atraumatice, foloseam ace fine de brodat ;)

— între capetele nervilor să nu rămînă sînge ;

— să punem membrul în flexiune, ca să evităm tracționarea la nivelul suturii. Am obținut succese, dar, repet, nu era vorba de nervi mici ai mîinii. Mecanoterapia este absolut necesară după repararea nervoasă, deoarece motricitatea și sensibilitatea revin după luni de zile.

În 1957, cînd lucram la Spitalul Colțea din București, am comunicat un caz de paralizie de median, însoțită de înglobarea arterei umerale în țesutul de scleroză, care îi diminua lumenul pînă aproape de obstrucție : era vorba de o elevă, în vîrstă de 16 ani. Prezenta ștergerea eminenței tenare, lipsa de opoziție a policelui, absența sensibilității a trei degete și imposibilitatea de a prinde nici o foaie de hîrtie. Țesutul scleros care îngloba nervul median și artera umerală la nivelul plicii cotului se datora unei injecții de calciu gluconic făcute paravenos și paraarterial. Intervenția noastră chirurgicală a constat în excizia țesutului cicatricial dimprejurul arterei și nervului. Pulsațiile arterei s-au restabilit imediat, iar funcția completă a nervului după 6 luni.

Prezentăm și un alt caz, care, pe lîngă leziunile arteriale, avea și nervii median și radial secționați. Bolnavul C.I., 34 ani, pe cînd lucra la o seră, alunecă de pe scară și cade pe sticlă, producîndu-și o plagă tăiată a brațului. Accidentul s-a întîmplat la 9,30 dimineața (13 iunie 1957). La ora 14 este adus la Spitalul Colțea. Antebrațul și mîna sînt reci și cianotice, bolnavul nu poate mișca degetele și articulația gîtului mîinii. Se intervine sub anestezie generală în circuit închis. Se desface plaga de la cot și se găsește : secțiunea mușchilor epitrocleeni (rotundul pronator, marele palmar, micul palmar și cubitalul anterior) ; secțiunea expansiunii aponevrotice a bicepsului, a tendonului acestuia și a mușchiului brahial anterior ; secțiunea completă a nervului median, a mușchiului brahioradial, a nervului radial și a tendonului palmarului mare în treimea inferioară a antebrațului ; secțiunea arterei umerale, imediat deasupra bifurcației, secțiunea arterei radiale în jgheabul pulsului și secțiunea venelor la plica cotului. Erau deci secționați nervii : median, radial, musculocutanat și brahial cutanat intern. Numai cubitalul fusese respectat. (Bolnavul fusese operat în provincie. Pentru a i se opri hemoragia, fuseseră legate capetele distal și proximal ale arterei umerale, dar în ligatură fuseseră prinse și capetele nervului median.)

Scanned with OKEN Scanner

Figura 135 înfăţişează tehnica folosită de noi în intervenţia făcută la Spitalul Colţea. Capetele arteriale nu se mai puteau apropia şi de aceea s-a restabilit continuitatea folosindu-se un autotransplant venos prelevat din safena internă. Atît cît a fost posibil, au fost suturaţi muşchii epitrocleeni, apoi tendonul bicepsului şi cel al brahialului anterior. S-a suturat

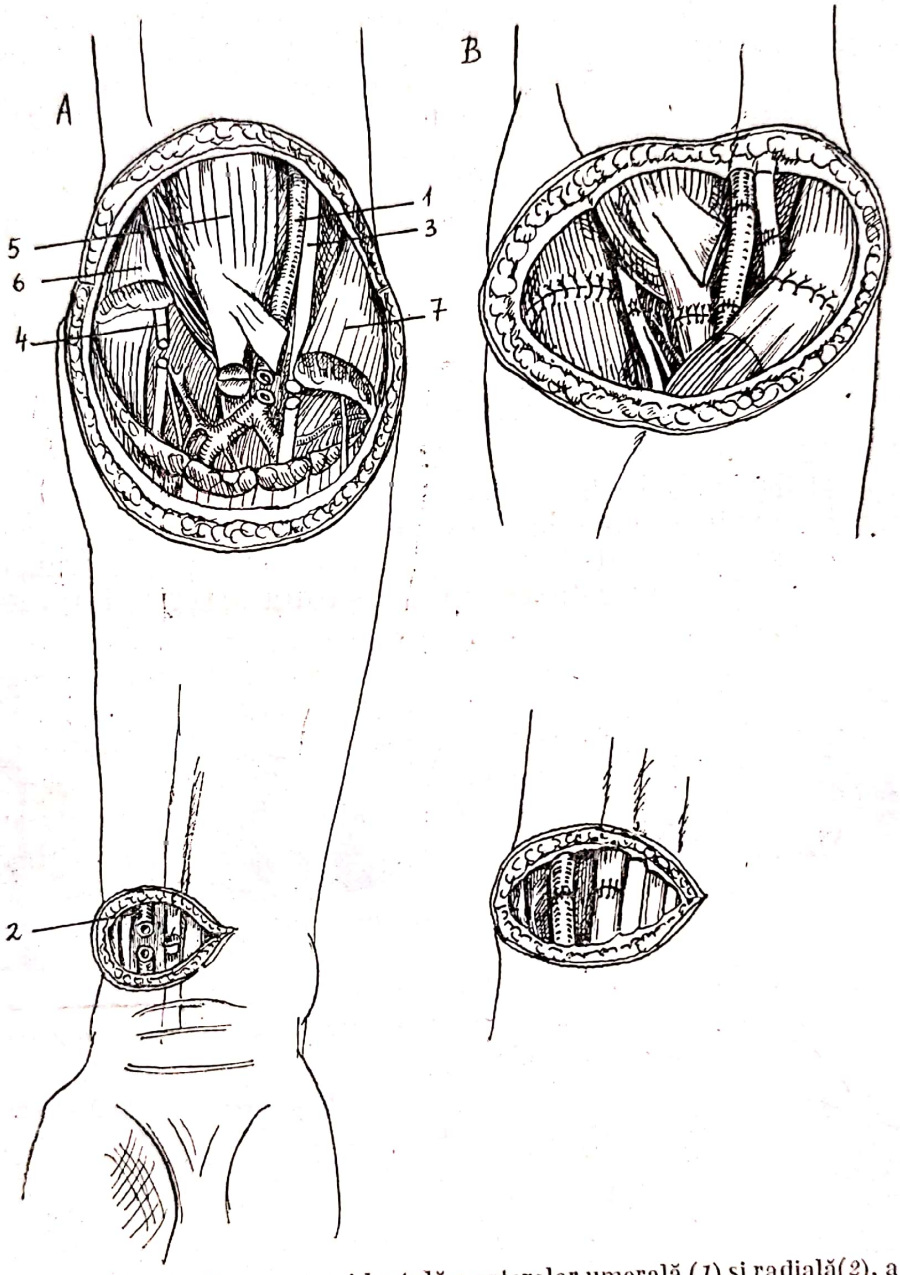

Fig. 135. — (*A*), Secţionarea accidentală a arterelor umerală (*1*) şi radială(*2*), a nervilor median (*3*) şi radial (*4*) şi a muşchilor bicepşi (*5*), umerostiloradial (*6*) şi rotundul pronator (*7*) *B*, Suturarea arterei radiale, a muşchilor şi a nervilor. Autotransplant venos pe artera umerală.

şi artera radială la nivelul gîtului mîinii, apoi s-a suturat tendonul marelui palmar.

Imediat după operaţie, antebraţul şi mîna se încălzesc şi îşi reiau coloraţia normală. Se administrează antibiotice timp de 10 zile. După 18 zile, bolnavul părăseşte spitalul cu plăgile vindecate, dar cu paralizie de median şi de radial. I se recomandă mişcări în articulaţia mîinii şi a

Scanned with OKEN Scanner

cotului, pe care bolnavul le neglijează. Mecanoterapia în paraliziile de median și mai ales de radial este absolut necesară, pentru ca, în momentul restabilirii funcției nervoase, care se face în 8—12 luni de la sutura nervilor, articulațiilor să fie mobile.

Revăzut după doi ani, bolnavul are puls la radială și la cubitală. Paraliziile de median și radial au dispărut, dar mișcările pumnului au rămas reduse, din cauza redorii articulare consecutive lipsei de mecanoterapie. Bolnavul poate totuși să-și folosească bine mina.

În cazul de mai sus, nu am folosit tehnici de microchirurgie, deși am lucrat cu lupa. Cazul este însă demn de interes pentru că demonstrează cum leziuni întinse musculare, tendinoase, vasculare și nervoase se pot repara, conservîndu-se un segment de membru, care la prima vedere părea compromis.

Microchirurgia în urologie

Tot în lucrarea lui Bolin și Schwartz (1977), găsim indicații privitoare la operațiile de microchirurgie urologică, atît la cele care se efectuează experimental pe animal, cît și la cele care sînt introduse în clinică. Cel mai bun exercițiu experimental de microchirurgie renală este transplantarea rinichiului la șobolan. Aceasta presupune sutura arterei și a venei renale pe vasele iliace.

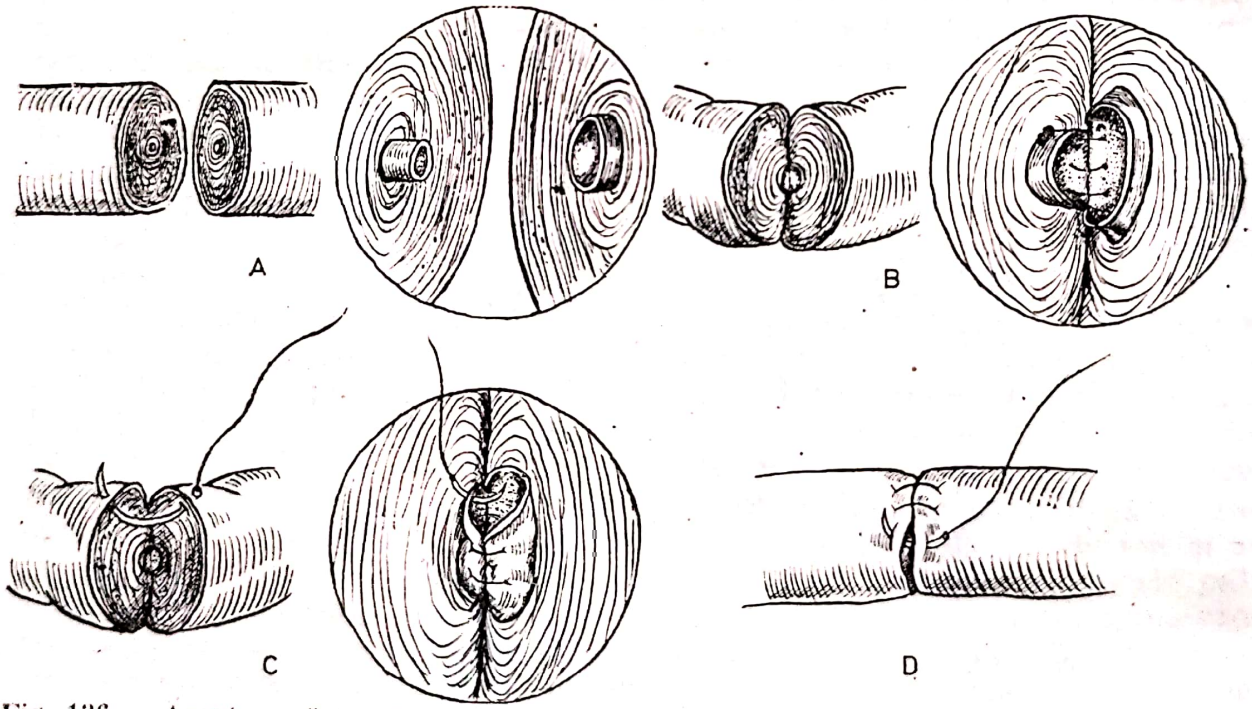

Fig. 136. — Anastomoză terminoterminală a deferentului secționat, prin procedeul Silber. *A*, Se observă lumenul distal dilatat în dreapta și cel proximal din stînga strîmtorat (× 25). *B*, Anastomoză de mucoasă, circumferința posterioară, executată cu fire separate de nailon 10/0 (× 25). *C*, Completarea suturii circumferinței anterioare (× 25). *D*, Sutura stratului muscular al deferentului cu fire separate (× 10) (după Bolin și Schwartz, 1977).

La om, au fost realizate destul de numeroase anastomoze terminale ale canalelor deferente secționate. Bolin și Schwartz (1977) descriu procedeul Silber de suturare terminoterminală a deferentului secționat (fig. 136) (sutură în două straturi : mucoasa separat și musculoasa — care este foarte

Scanned with OKEN Scanner

groasă — tot separat). Silber reușește, prin acest procedeu, să obțină permeabilitatea deferentului în 95% din cazuri, ceea ce este un succes remarcabil.

Orhiopexie. Cînd pedicului unui testicul ectopic este scurt, vasele nu permit coborîrea. Silber (citat de Bolin și Schwartz, 1977) secționează vasele spermatice intraperitoneal, aproape de aortă, transferă testicului în scrot și anastomozează artera spermatică la artera epigastrică inferioară și vena spermatică la safena internă.

Chirurgie renală cu rinichiul detașat. Rinichiul bolnav este pus pe o măsuță, după ce s-au secționat vasele. Cu ajutorul microscopului se scoate o tumoră, apoi, după reparare, vasele sînt resuturate.

Reimplantarea penisului. Cohen și May, apoi Tamai au reușit să reimplanteze penisul cu succes, făcînd următoarele suturi: pe două artere dorsale care au diametrul de 2 mm, pe vena dorsală cu diametrul de 3 mm, pe nervul senzitiv de 1 mm și pe uretră.

În *chirurgia ficatului*, microchirurgia a făcut posibilă rezolvarea chirurgicală a atreziilor biliare; ele provocau moartea noilor născuți în 100% din cazuri.

În hilul hepatic se produce o fibroză care obstruează canalele hepatice, inclusiv vezica biliară. În spatele acestei fibroze se găsesc canalele hepatice permeabile.

Autorii japonezi, dintre care cel mai cunoscut este Tamai (citat de Foley, 1981) disecă această masă fibroasă cu ajutorul microscopului operator, eliberează micile canale și toată această mică zonă este anastomozată la o ansă intestinală. Cu această operație, copiii care mureau toți în primele luni de viață prin icter sînt salvați în 75% din cazuri, iar cei operați în primele 10 săptămîni de viață supraviețuiesc 90% și aceasta grație microscopului operator și a măiestriei și ingeniozității chirurgilor japonezi.

Concluziile pe care mă simt dator să le comunic colegilor mei chirurgi, în privința microchirurgiei, sînt următoarele:

— microchirurgia nu poate fi deprinsă decît pînă la vîrsta de 28—30 ani;

— microchirurgia cere din partea chirurgului calități speciale: îndemînare, perseverență, rezistență fizică (operațiile pot dura 8—10 ore) și o condiție psihică specială: o liniște interioară desăvîrșită;

— chirurgul trecut de 50 ani nu poate și nu trebuie să practice microchirurgie. El trebuie, însă, cu experiența pe care a dobîndit-o, să depisteze pe cei mai îndemînatici și să le creeze condiții de lucru care sînt minime cînd au la dispoziție microscopul operator.

Chirurgii români sînt recunoscuți în toată lumea pentru îndemînarea lor. Thoma Ionescu, Ernest Juvara, i-au uimit pe specialiștii germani, francezi, englezi, americani. Să-i încurajăm pe tinerii chirurgi să lucreze și să ne bucurăm de progresele și de succesele lor. Să nu ne temem că, într-o zi, ne vor înlocui! Ștafeta științei trebuie dusă mai departe de tînăra generație!

Scanned with OKEN Scanner

Anevrisme ale arterei iliace comune drepte

Le exemplificăm prin cazul unui bolnav, 62 ani, operat de noi, care a avut o evoluție foarte bună postoperatoare. L-am revăzut după 10 ani : lucra normal, iar pulsul periferic era foarte bun (fig. 137).

Anevrismele arterelor iliacă externă și/sau femurală comună

Abordarea acestor anevrisme se face prin descoperirea, în ordine, a iliacei comune și apoi a iliacei externe. Pe ambele se pune șnur de hemostază, însă hemostaza perfectă se obține prin presarea temporară a aortei (fig. 138—141).

Anevrism fesier drept

Extirparea unui asemenea anevrism la un bolnav de 22 ani este prezentată în figurile 142 și 143.

Anevrism al arterei femurale profunde

Îl ilustrăm prin cazul unui bolnav, J.V., 33 ani, care se internează în Clinica de Chirurgie cardiovasculară a Spitalului Fundeni cu diagnosticul de insuficiență mitroaortică și anevrism femural drept.

Semnele prezentate de bolnav sînt tipice pentru un anevrism al femuralei profunde ; noi însă nu le-am găsit descrise în tratatele consultate de noi. La inspecția membrului inferior drept se constată că poziția genunchiului și a șoldului este flectată. Bolnavul acuză dureri pe fața externă a coapsei, superficial și profund, provocate de compresiunea nervului crural. Mersul se realizează cu articulațiile genunchiului și șoldului în flexiune, ca în tuberculoza șoldului, cu abces rece fuzat sub arcadă.

În regiunea inghinofemurală externă, sub arcada femurală, în afara vaselor, în treimea superioară a coapsei, se simte o tumefacție renitentă, ușor pulsatilă.

Scanned with OKEN Scanner

Intraoperator, se constată că artera femurală comună și, în continuare, artera femurală superficială erau împinse înăuntru. La palpare, se simte o coardă pulsatilă, întinsă de la arcadă pînă în apropierea genunchiu-

a

b

Fig. 137. — Anevrism al iliacei primitive comune drepte, arteriografie intraoperatoare (*a*). Anevrismul extirpat, fotografie intraoperatoare (*b*).

lui. Pulsul la arterele poplitee, pedioasă și tibiala posterioară era absolut normal și egal cu cel de partea sănătoasă.

Scanned with OKEN Scanner

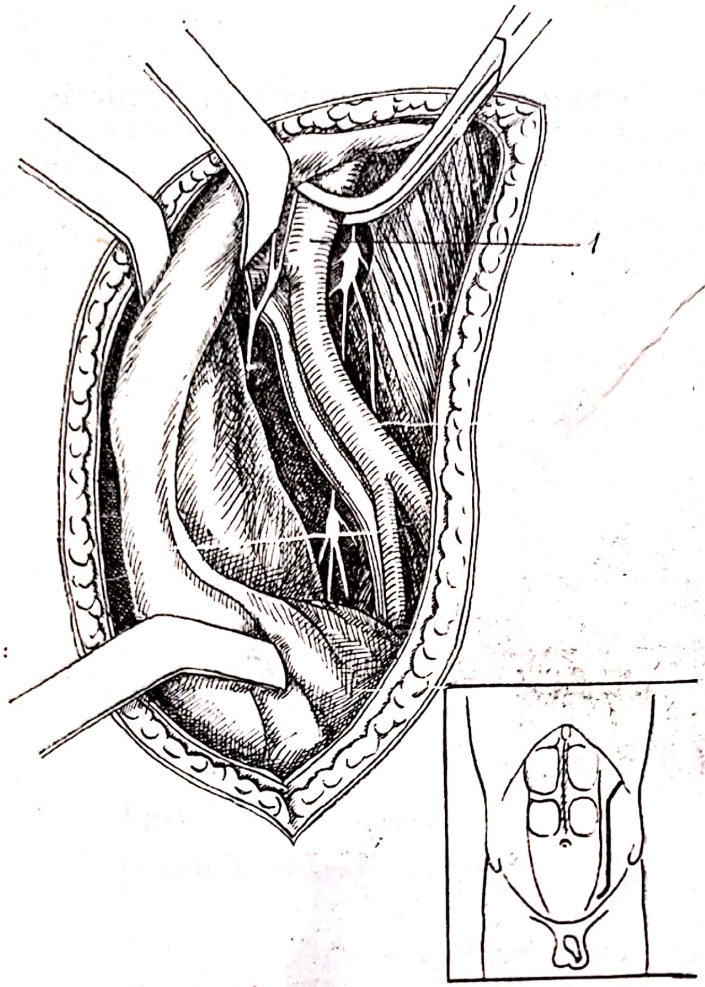

Fig. 138. — Descoperirea aortei pe cale retroperitoneală stingă (*1*). În cartuș : incizia în flancul sting pentru descoperirea aortei.

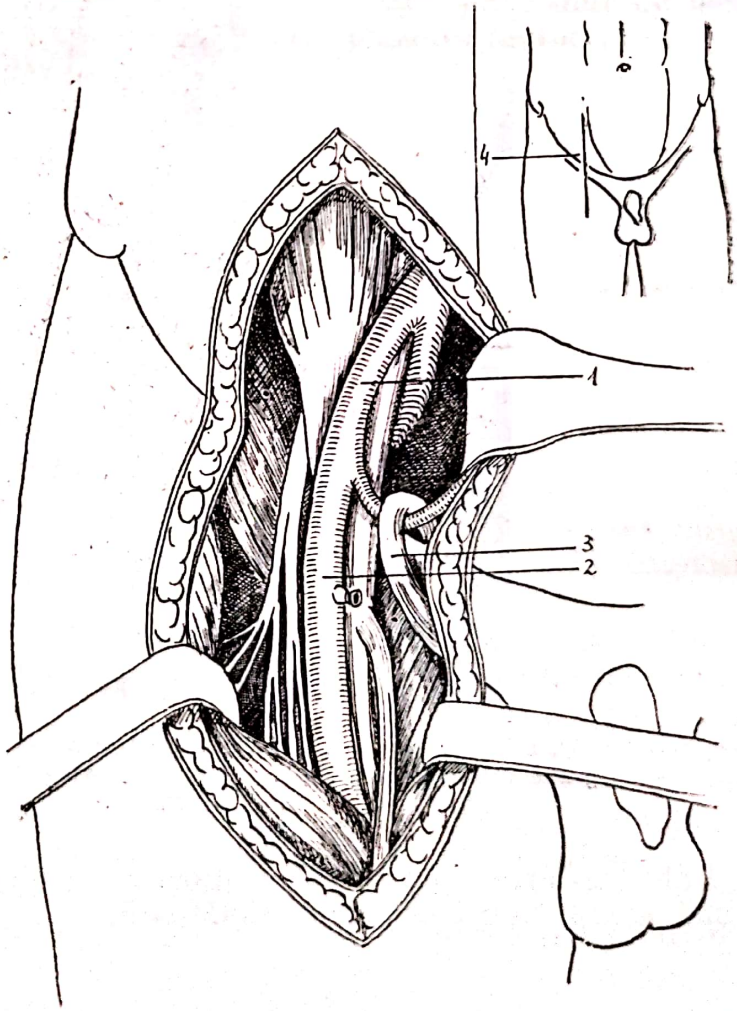

Fig. 139. — Incizia pentru abordarea anevrismelor și comunicărilor arteriovenoase situate pe arterele iliacă externă (*1*) și/sau femurală comună (*2*). În cartuș : descoperirea celor două artere prin secționarea arcadei femurale ; *3*, canal deferent ; *4*, incizie inghinofemurală.

Scanned with OKEN Scanner

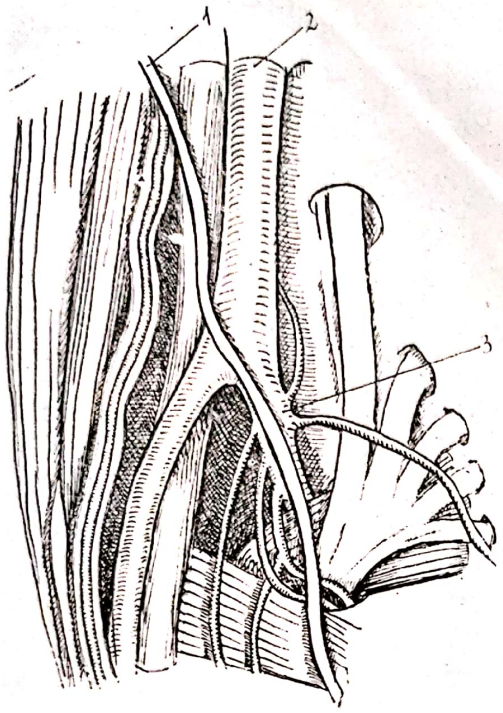

Fig. 140. — Rapoartele ureterului drept (*1*) cu arterele iliacă comună (*2*) și iliacă internă (*3*) (după Testut). (Ureterul trece peste bifurcația iliacei comune.)

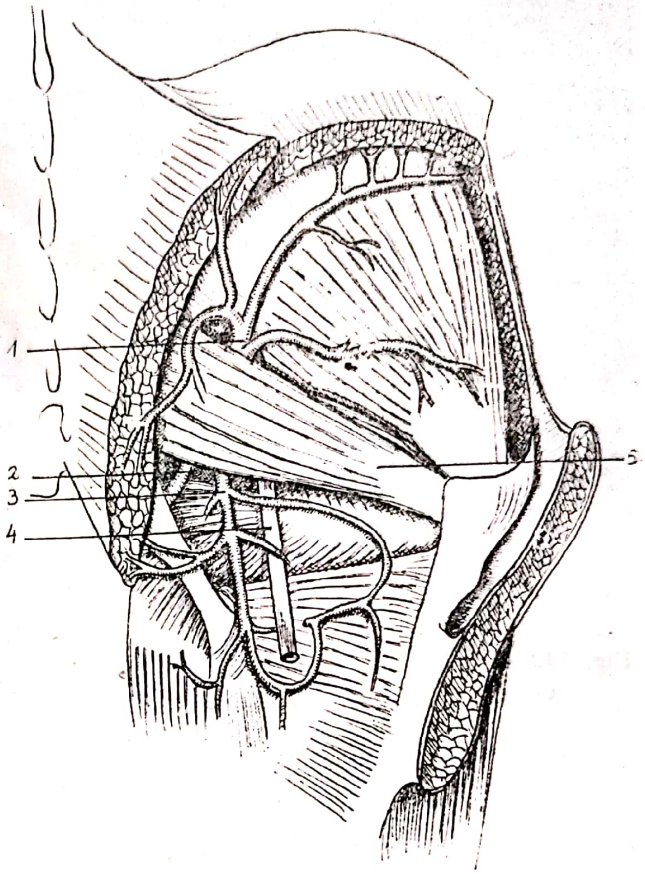

Fig. 141. — Artera fesieră (după Testut); *1*, artera fesieră; *2*, rușinoasa internă; *3*, ischiatica; *4*, nervul sciatic; *5*, mușchi piramidal.

Etapele operației de anevrismectomie sînt înfățișate în figurile 144 și 145. S-a incizat și regiunea inghinală stîngă, pentru prelevarea unui autotransplant de safenă care, însă, nu a fost folosit. Anevrismul se datora unei endocardite maligne.

Fals anevrism al arterei tibiale posterioare

Introducem aici acest tip de anevrism (fig. 146—148), deși ar trebui să continuăm cu anevrismele de coapsă și de arteră poplitee. O facem însă pentru că este vorba tot de un anevrism provocat de o endocardită malignă, iar concluziile se vor referi la ambele, plus la un anevrism al arterei umerale, localizat la nivelul cotului și provocat tot de endocardita malignă. Descrierea acestuia din urmă a fost făcută la anevrismele membrului superior.

În concluzie, subliniem că (Ghițescu și colab., 1969) extirparea sacului anevrismal este indicată din trei motive: ușurează munca inimii, asanează un focar posibil de infecție și suprimă riscul de ruptură a anevrismului, ceea ce ar provoca moartea subită.

Prezența unui anevrism reprezintă o complicație gravă, apărută în cursul endocarditei maligne și, de aceea, după părerea noastră, tratamentul

Scanned with OKEN Scanner

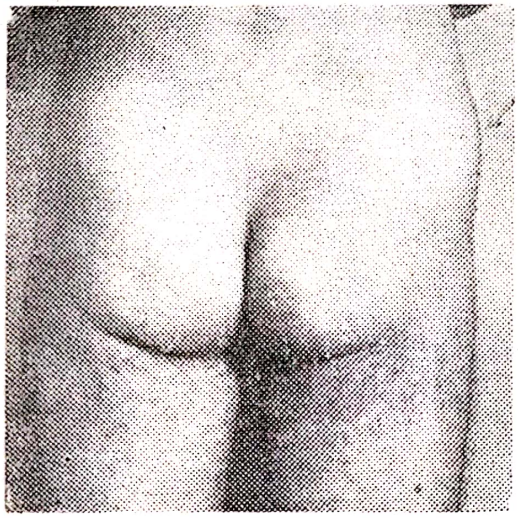

a

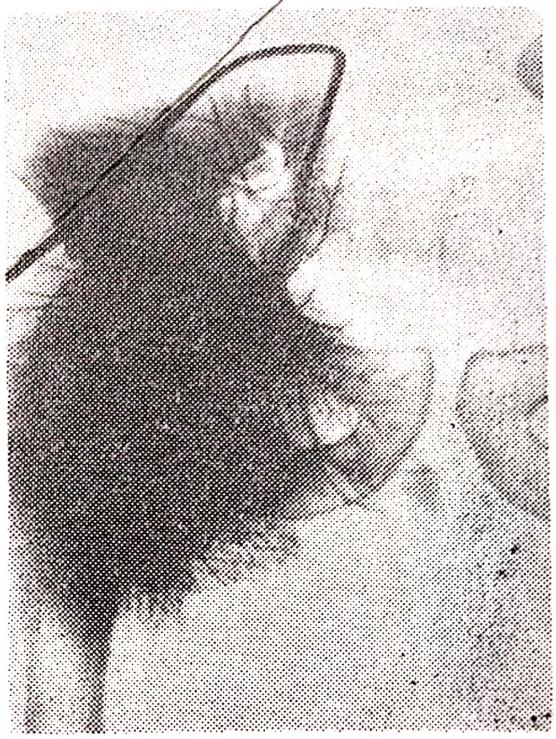

b

Fig. 142. — Anevrism fesier drept (*a*). *b*, Arteriografie intraoperatoare .

a

Fig. 143. — Anevrism fesier (imagine intraoperatoare) (*a*). *b*, Anevrismul extirpat.

b

Scanned with OKEN Scanner

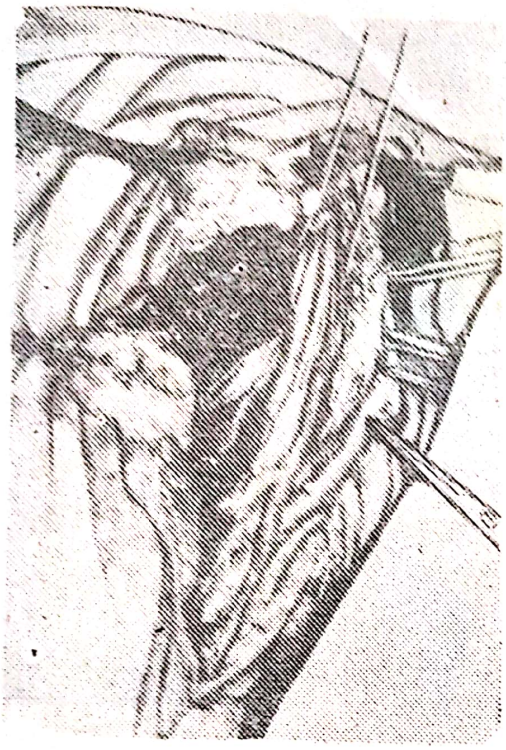

a

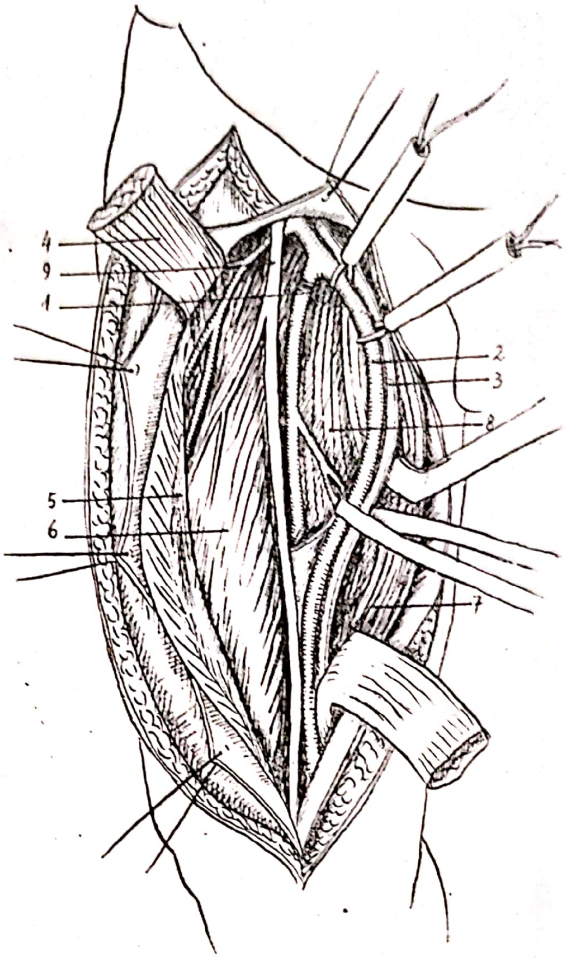

c

Fig. 144. — Fals anevrism al femuralei profunde (imagine intraoperatoare). *a*, Se observă montat pe șnur nervul femural și artera femurală superficială trasă în afară. *b*, Sutura arterei femurale profunde. *c*, Secțiune transversală prin anevrism ; *H*, hematom ; *1*, artera femurală profundă ; *2*, artera femurală superficială ; *3*, vena femurală ; *4*, mușchiul croitor ; *5*, mușchi drept anterior ; *6*, mușchi vast extern ; *7*, mușchi drept intern ; *8*, mușchi adductori ; *9*, nerv femural. *d*, Cheagurile (~ 2 kg) scoase din punga anevrismală.

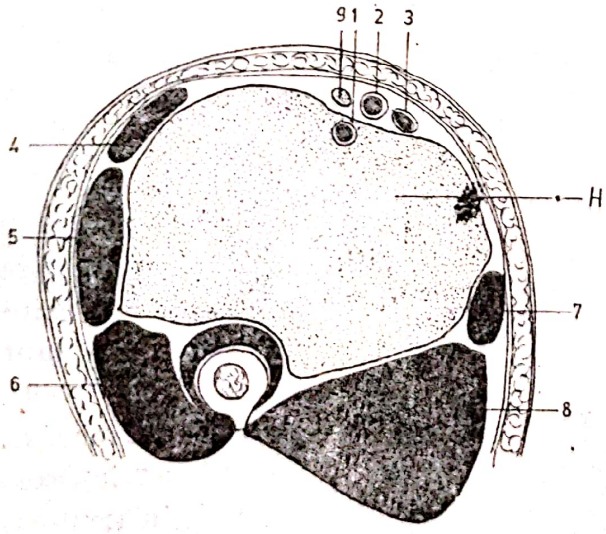

c

d

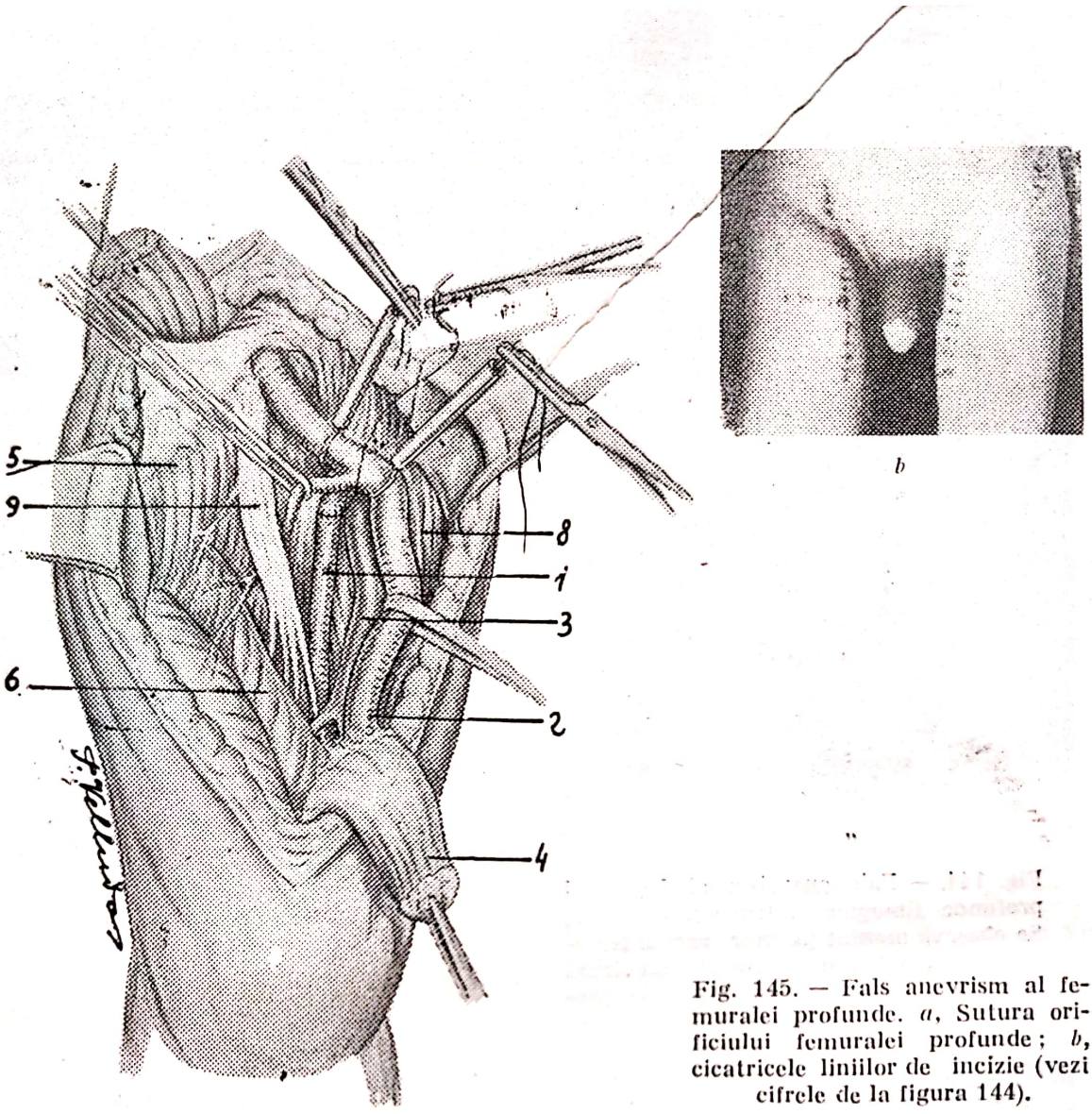

Fig. 145. — Fals anevrism al femuralei profunde. *a*, Sutura orificiului femuralei profunde; *b*, cicatricele liniilor de incizie (vezi cifrele de la figura 144).

medical trebuie continuat mult timp după operație. Toți bolnavii operați, cărora nu li s-a aplicat această indicație, au murit între 6 luni și 3 ani de la anevrismectomie, prin fenomene de insuficiență cardiacă.

Anevrismele arterei femurale superficiale

Primul caz este cel al bolnavului I.I., 48 ani, care se internează în Clinica chirurgicală a Spitalului Colțea pentru dureri în coapsa stîngă și pentru o tumoră pulsatilă la același nivel. Prezenta o fistulă arterio-venoasă pe vasele femurale. Artera a fost reparată cu autotransplant venos, primul executat în țara noastră, la 26 ianuarie 1953 (fig. 149). Timp de 25 ani cît l-am urmărit, autotransplantul a rămas permeabil.

Al doilea caz clinic este cel al bolnavului P.I., 34 ani, agricultor, care se internează pentru o tumoră pulsatilă a coapsei stîngi, în treimea inferioară. Bolnavul pleacă acasă la 14 zile de la operație, cu puls periferic bun (fig. 150).

Scanned with OKEN Scanner

Fig. 146. — Fals anevrism al arterei tibiale posterioare. Ulcerație pe gambă, în urma perfuziilor cu penicilină.

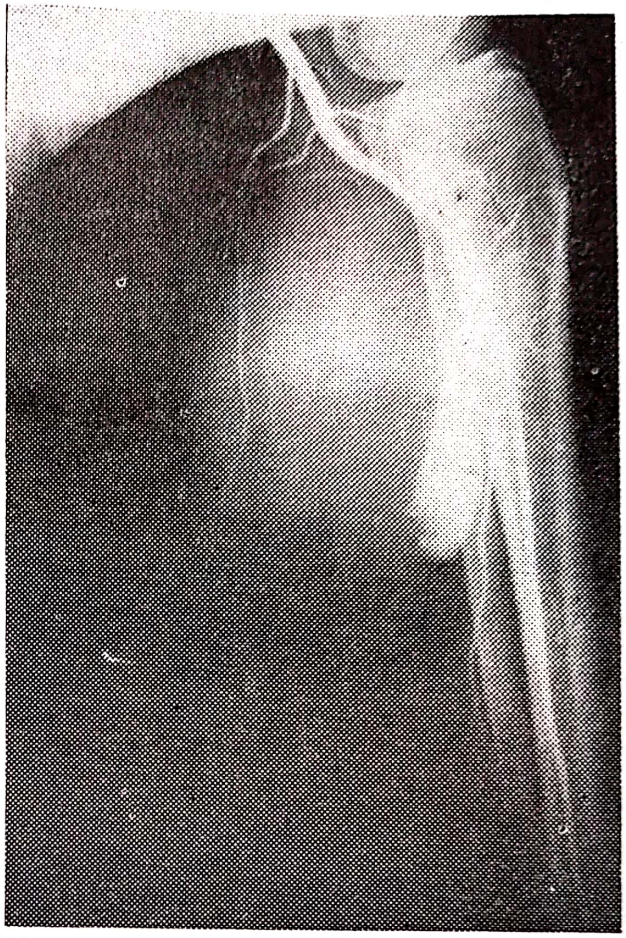

Fig. 147. — Fals anevrism al arterei tibiale posterioare. Arteriografie intraoperatoare.

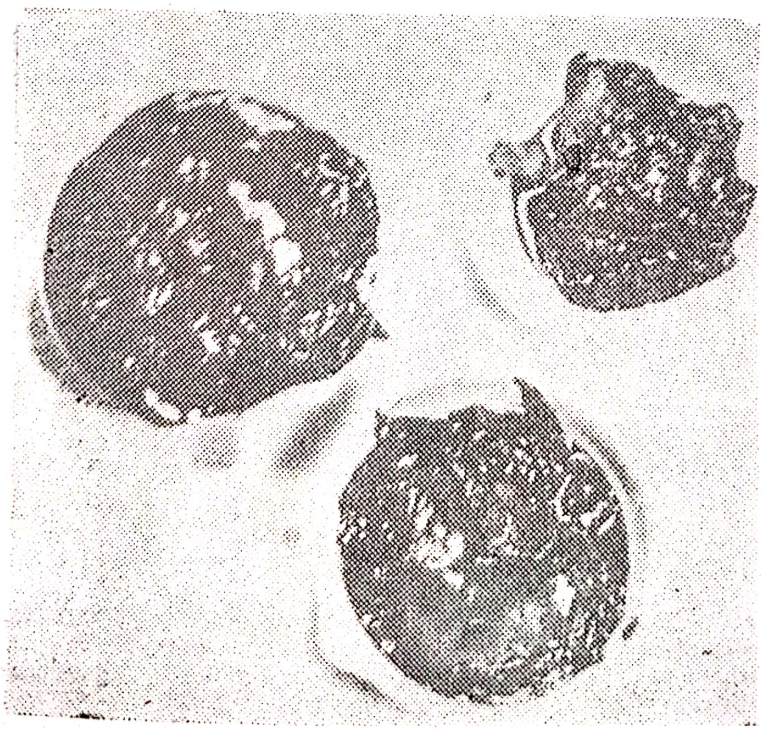

Fig. 148. — Fals anervism al arterei tibiale posterioare. Cheaguri evacuate din punga anevrismală. Se sutureză orificiul rămas pe tibiala posterioară. Bolnavul părăsește spitalul după o lună, vindecat, cu puls periferic bun.

Scanned with OKEN Scanner

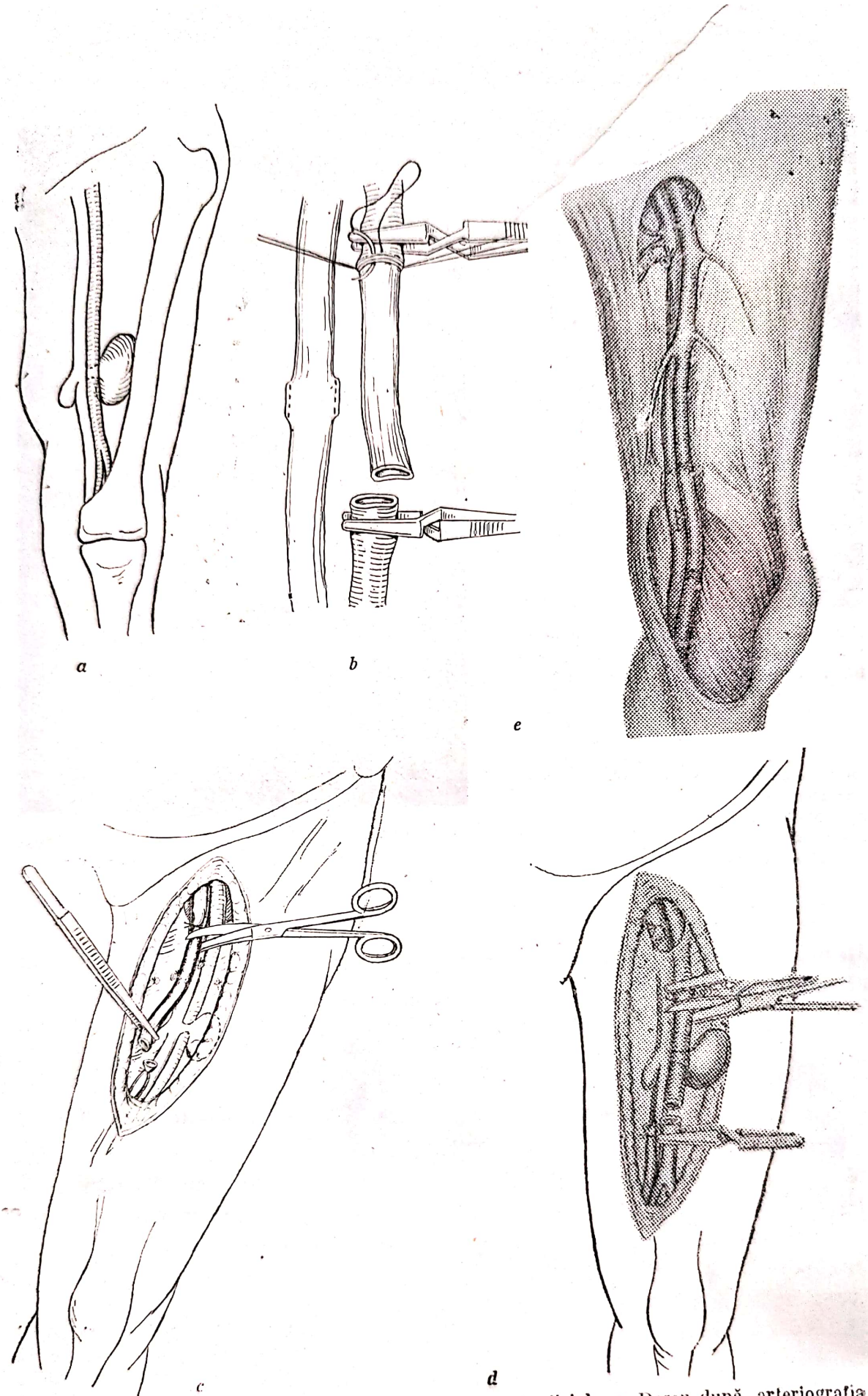

Fig. 149. — Fistulă arteriovenoasă a vaselor femurale superficiale. *a*, Desen după arteriografia intraoperatoare ; *b*, Reprezentarea schematică a leziunilor și a operației de reparare ; *c*, prelevarea fragmentului de safenă pentru autotransplant venos ; *d*, extirparea anevrismului ; *e*, repararea arterei cu autotransplant venos. Sutura venei.

Scanned with OKEN Scanner

a

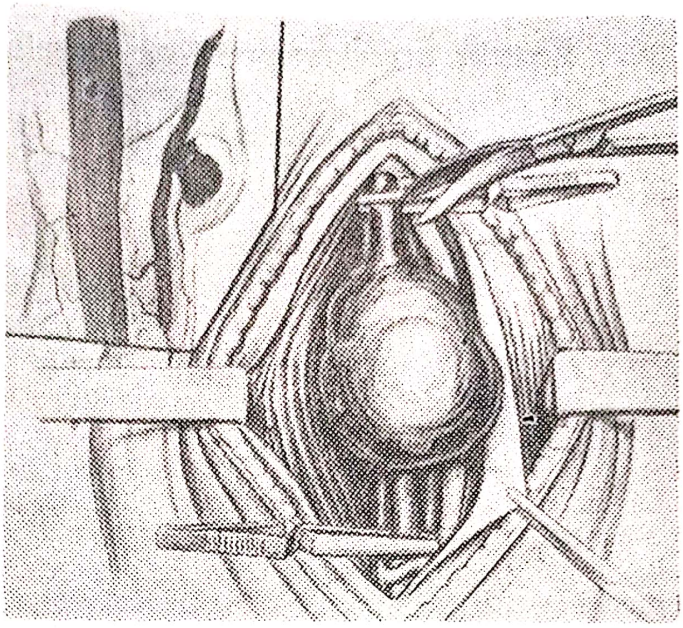

b

c

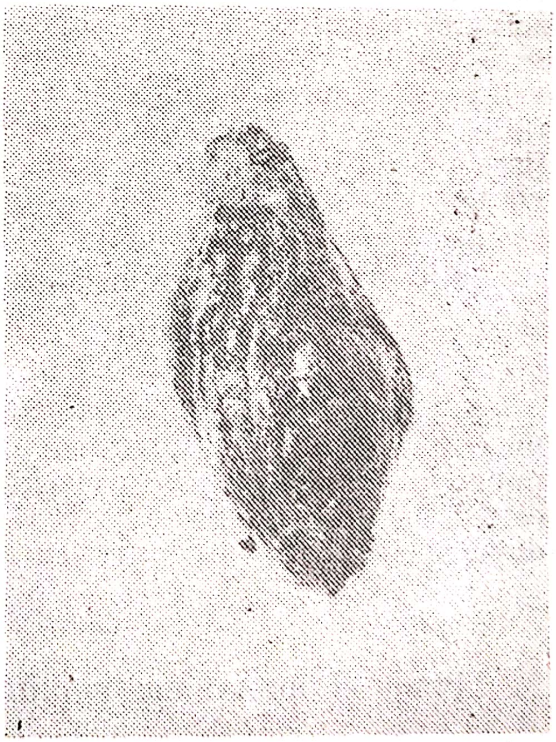

d

Fig. 150. — Anevrism de arteră femurală superficială, în treimea inferioară. *a*, Arteriografie preoperatoare ; *b*, extirparea anevrismului ; *c*, arteriografie intraoperatoare : se vede transplantul venos ; *d*, anevrismul extirpat.

Scanned with OKEN Scanner

Fistulă arteriovenoasă pe vasele femurale

Bolnavul S.C., 45 ani, agricultor, se internează pentru tulburări trofice la nivelul gambei, varice pulsatile și dureri în treimea inferioară a coapsei, unde simte o uruitură continuă. La 12 zile după operație (fig. 151—154), bolnavul părăsește spitalul vindecat, cu puls periferic bun.

Fistulă arteriovenoasă pe vasele femurale superficiale

Bolnavul G. T., 20 ani, zidar, se internează în Clinica chirurgicală a Spitalului Griviția pentru o tumoretă pulsatilă la nivelul coapsei stîngi, la unirea treimii medii cu treimea inferioară. După rezolvarea chirurgicală a cazului (fig. 155), bolnavul pleacă acasă la 12 zile, vindecat, cu puls periferic bun.

Anevrism al arterei femurale superficiale (în treimea superioară a coapsei)

Bolnavul B.G., 55 ani, se internează pentru o tumoare pulsatilă enormă în treimea superioară a coapsei stîngi. După 20 de zile de la rezolvarea chirurgicală a falsului anevrism (fig. 156—158), bolnavul părăsește spitalul vindecat, cu puls periferic bun. Deși imaginea falsului anevrism este impresionantă clinic și arteriografic, rezolvarea chirurgicală nu ridică probleme, pentru că necesită numai izolarea arterei, pe cînd pentru fistula arteriovenoasă trebuie să izolăm și apoi să reparăm atît artera, cît și vena.

Fistulă arteriovenoasă și fals anevrism pe vasele femurale

Bolnavul S. N., 48 ani, prezenta o fistulă arteriovenoasă produsă de un cuțit care i s-a înfipt în coapsă, cît și o comunicare între arteră și punga anevrismală arteriovenoasă (fig. 159, *a*). Rezolvarea chirurgicală este înfățișată în figura 159, *b*. Bolnavul părăsește spitalul la 20 de zile după operație, cu puls bun periferic.

Plăgi și anevrisme poplitee

Bolnavul G.G., 16 ani, este adus cu Salvarea la Spitalul Griviția : șenila unui tractor îi strivise regiunea poplitee. Pacientul prezenta toată regiunea poplitee și zona externă a genunchiului deschise, rotula împinsă în afară, platoul tibial distrus. În plagă erau fragmente detașate de os,

Scanned with OKEN Scanner

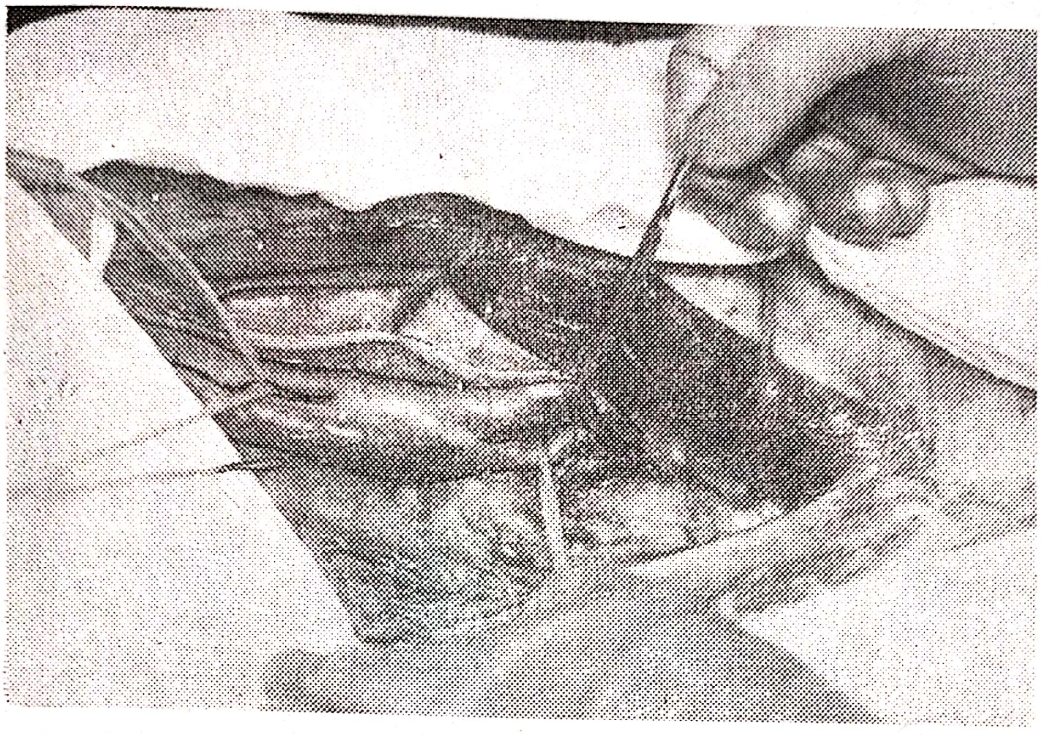

Fig. 151. — Fistulă arteriovenoasă pe vasele femurale. Imagine intraoperatoare.

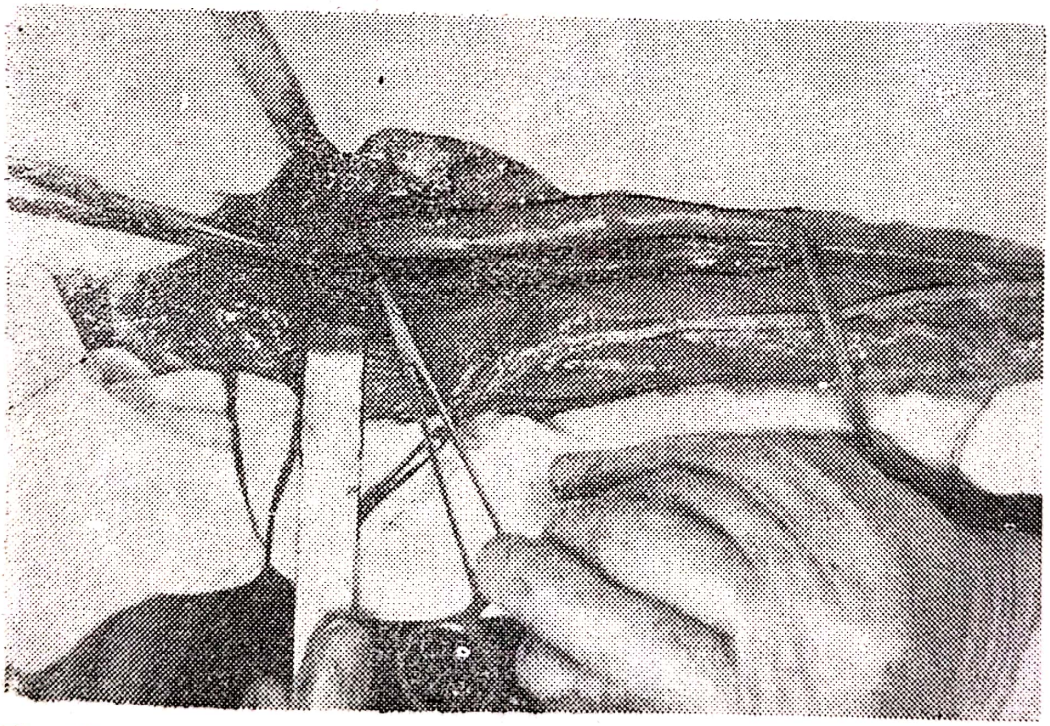

Fig. 152. — Fistulă arteriovenoasă pe vasele femurale. Imagine intraoperatoare. Pensa indică sutura cap la cap a arterei.

cartilajul de creștere era lezat. Nervul sciatic popliteu extern și, mai sus, sciaticul erau contuzionate, murdare de noroi. De asemenea, vena era contuzionată, dar nu secționată. Artera poplitee era secționată ; la capătul proximal i se făcuseră, ca prim ajutor, trei ligaturi, aflate imediat sub inelul celui de-al treilea adductor. Și capătul inferior fusese ligaturat.

Scanned with OKEN Scanner

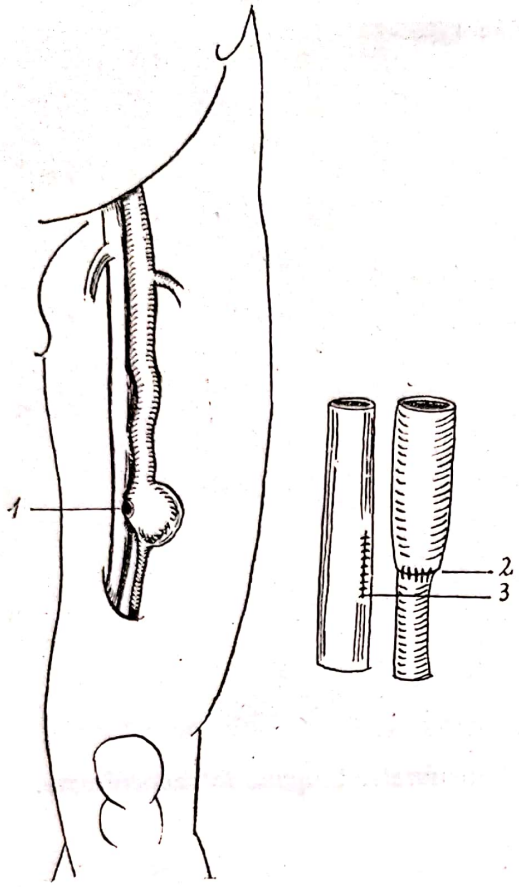

Fig. 153. — Operația de fistulă arteriovenoasă pe vasele femurale (schematic); *1*, fistulă; *2*, sutura arterei; *3*, sutura venei.

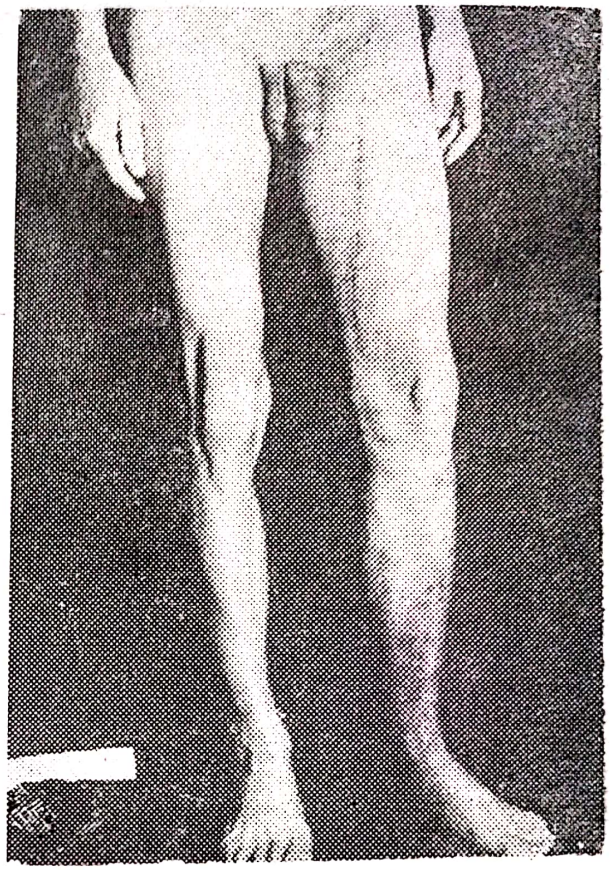

Fig. 154. — Fistulă arteriovenoasă femurală la 12 zile de la operație. Coapsa are aspect și volum normal.

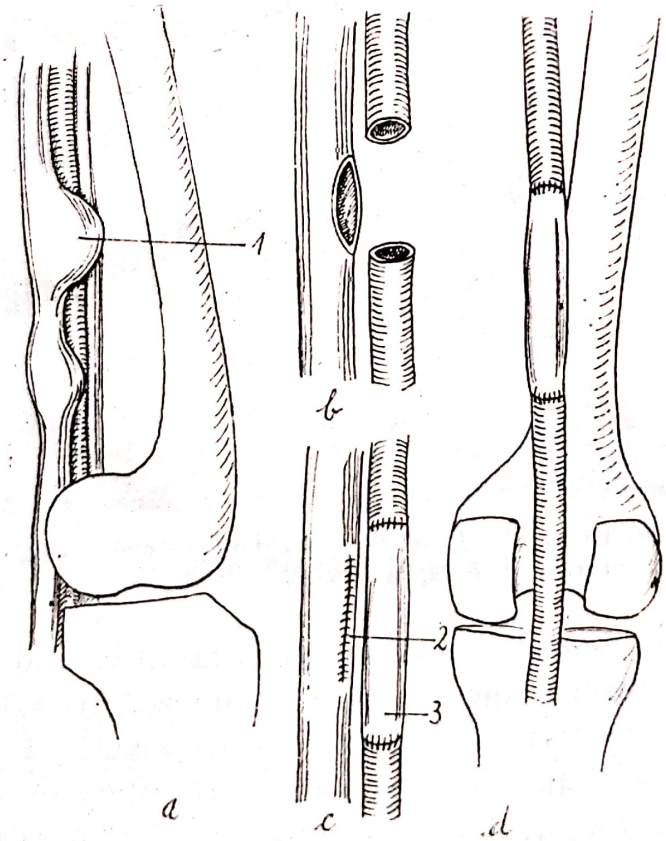

Fig. 155. — Fistulă arteriovenoasă femurală (schematic) (*a*) și rezolvarea chirurgicală a cazului (*b*—*d*); *1*, fistula arteriovenoasă; *2*, sutura venei; *3*, autotransplant pe arteră.

Scanned with OKEN Scanner

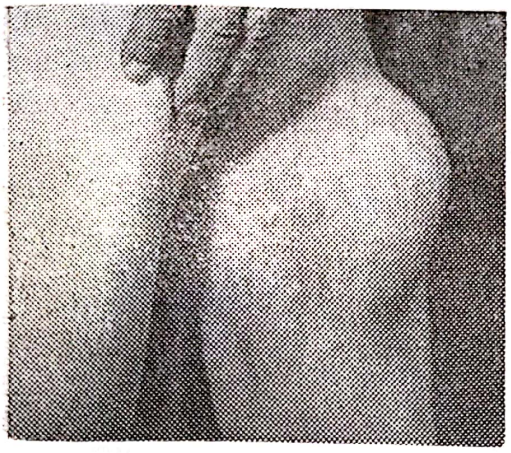

Fig. 156. — Fals anevrism al arterei femurale superficiale.

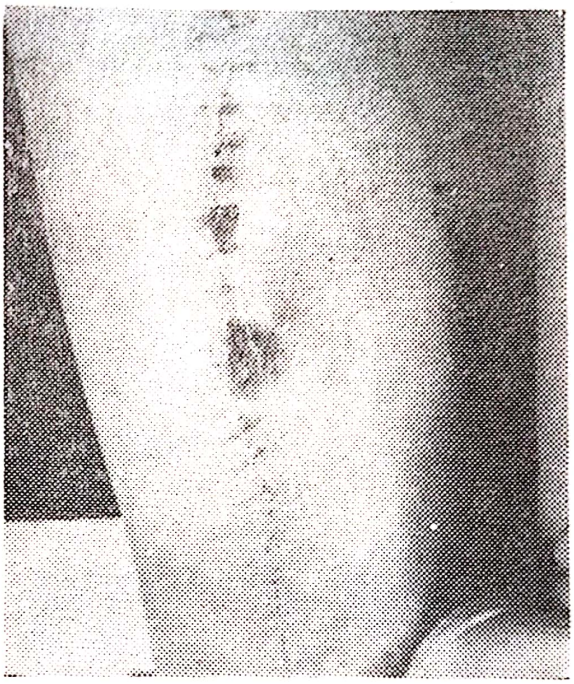

Fig. 158. — Imagine postoperatoare, după extirparea falsului anevrism al arterei femurale superficiale.

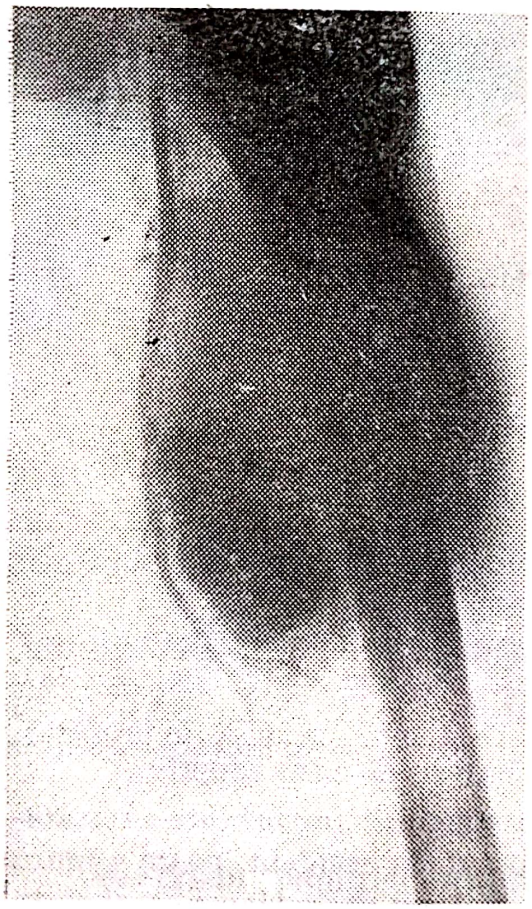

Fig. 157. — Fals anevrism al arterei femurale superficiale (*a*). *b*, Fistulă arteriovenoasă a vaselor femurale superficiale.

Scanned with OKEN Scanner

Artera a fost refăcută cu un autotransplant venos (fig. 160, *a*). Acesta se vedea pulsînd în mijlocul acestei plăgi infectate și totuși nu s-a eliminat, deși avea două suturi la capete. Desigur, pacientul era foarte rezistent. A părăsit spitalul după 3 luni, vindecat, dar cu anchiloză de genunchi. Distrugerea cartilajului de creștere de la genunchi a dus

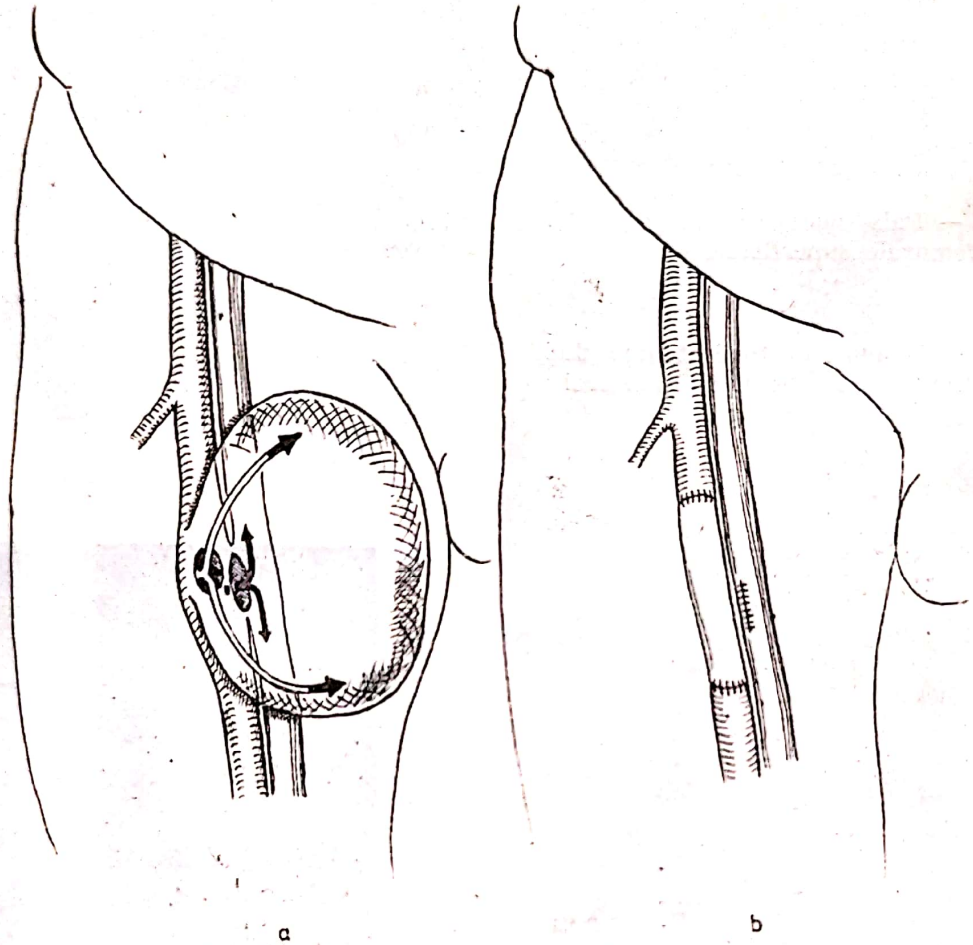

Fig. 159. — Fistulă arteriovenoasă și fals anevrism al vaselor femurale (*a*). Artera prezintă două orificii : unul anterior, care comunică cu vena ; celălalt intern, comunică cu falsul anevrism *b*, Autotransplant venos pe arteră și sutura laterală a venei.

la scurtarea gambei. La controlul efectuat după 2 ani de la accident (fig. 160, *b*), se constată o gambă scurtă, picior echin, anchiloză de genunchi, dar puls puternic la tibială și la pedioasă. Deși ar fi putut să fie protezat, bolnavul ne-a declarat că preferă să-și păstreze piciorul propriu.

Cazul de mai sus conduce la cîteva concluzii importante : restabilirea circulației arteriale, chiar după 14 ore de la accident, poate asigura viabilitatea unui membru ; există cazuri cînd autotransplantul rezistă în mijlocul unei plăgi infectate, peste 2 luni de zile ; aplicarea unei proteze de dacron este contraindicată în plăgile infectate : ea se elimină ca un corp străin. Ca atare, folosirea ei într-o plagă deschisă este o gravă eroare.

Scanned with OKEN Scanner

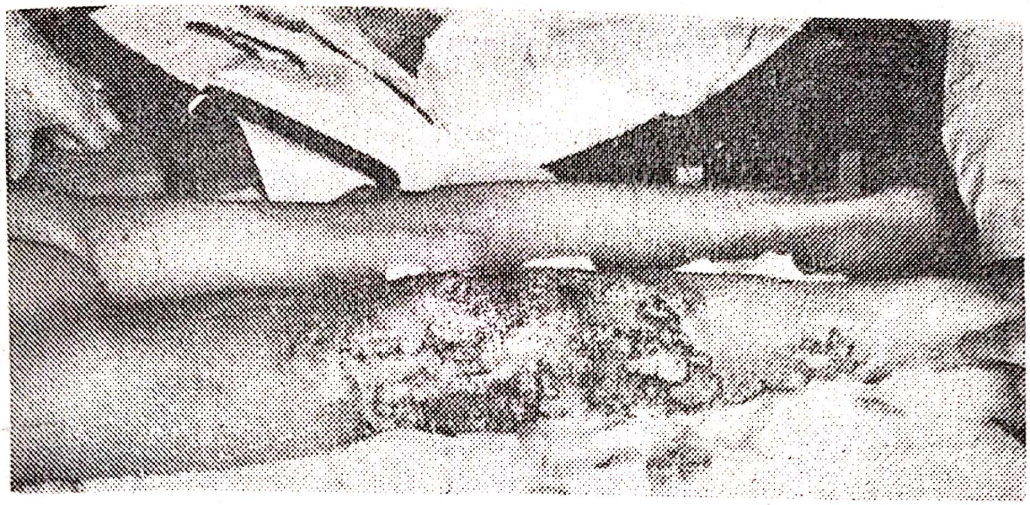

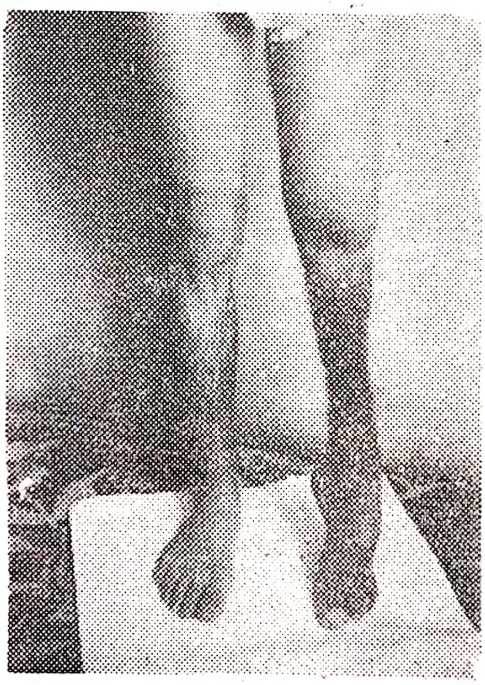

Fig. 160. — Plagă poplitee şi pe faţa externă a genunchiului. Autotransplant venos într-un caz de anevrism popliteu traumatic (*a*). *b*, Bolnavul G.G. (autotransplant venos pe artera poplitee) la doi ani de la operaţie.

Tromboze traumatice ale arterei poplitee

Sînt exemplificate cu observaţiile a doi bolnavi care suferiseră traumatisme (închis, în primul caz, şi deschis, în cel de-al doilea). Artera trombozată a fost înlocuită, în ambele cazuri, cu autotransplant venos. Pulsul periferic era bun.

Anevrism popliteu traumatic

Este vorba de un fals anevrism dezvoltat în urma unei împunsături de cuţit. După 14 zile de la operaţie bolnavul părăseşte spitalul cu puls periferic bun.

Scanned with OKEN Scanner

Anevrisme poplitee aterosclerotice

Bolnavul I. C., agricultor, 64 ani, se internează pentru tumoră pulsatilă în regiunea poplitee dreaptă. Rezolvarea chirurgicală prin autotransplant venos este înfăţişată în figura 161. Bolnavul părăseşte spitalul după 15 zile, cu puls periferic bun.

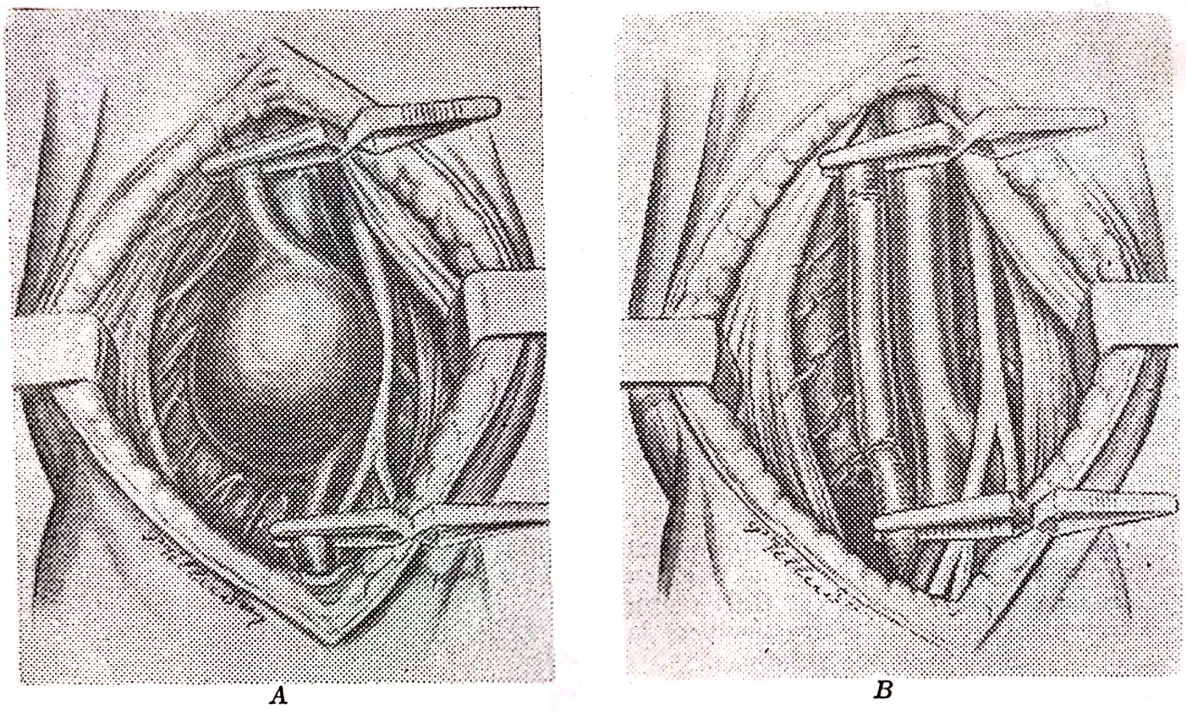

A *B*

Fig. 161. — Anevrism popliteu aterosclerotic. Etapele curei chirurgicale. Desen după imagine luată intraoperator. Se vede: nervul sciatic; vena poplitee; artera poplitee; anevrismul. *B*, Artera poplitee reparată prin autotransplant venos.

Anevrisme aterosclerotice cu embolii periferice

Bolnavul N. I., 56 ani, funcţionar, este trimis de la ASCAR la Clinica de Chirurgie a Spitalului Colţea pentru o tumoră pulsatilă în regiunea poplitee dreaptă. În antecedente, avusese două embolii periferice. S-a extirpat anevrismul, iar artera a fost reparată cu autotransplant venos (fig. 162—164).

Chist sinovial şi anevrism popliteu

Rezolvarea chirurgicală a unui chist sinovial popliteu este înfăţişată în figura 165. Anevrismul popliteu a fost extirpat şi artera reparată cu autotransplant venos (fig. 166). Bolnavul părăseşte spitalul vindecat, puls periferic bun.

Scanned with OKEN Scanner

Fig. 162. — Anevrism aterosclerotic popliteu (arteriografie intraoperatoare).

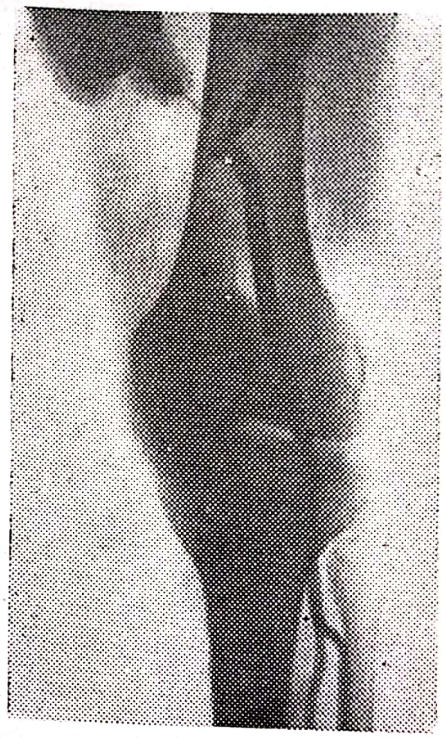

Fig. 163. — Anevrism aterosclerotic popliteu. Autotransplant venos aplicat pe artera poplitee.

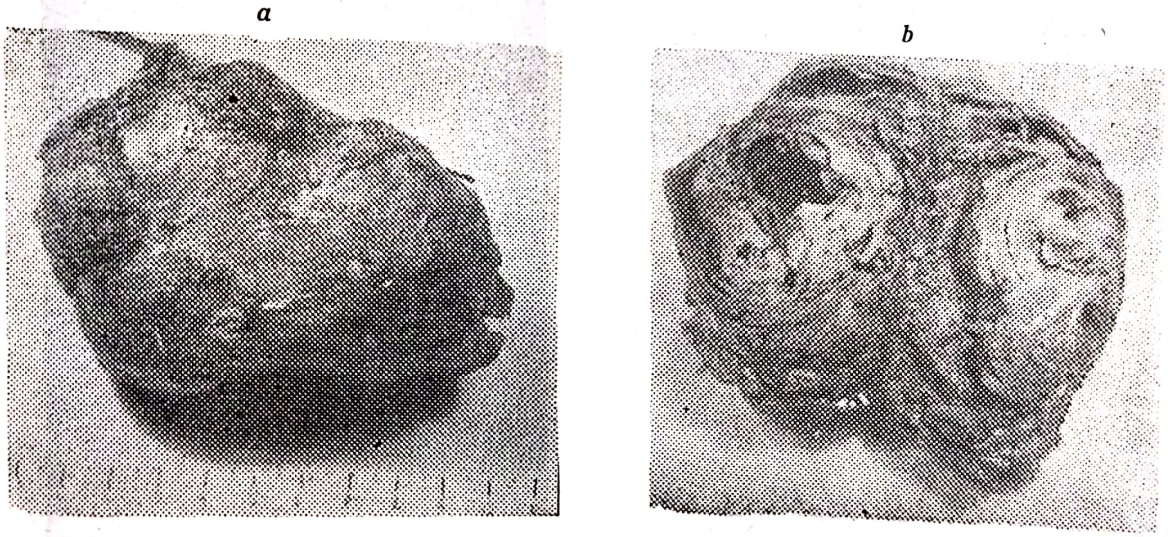

Fig. 164. — Anevrism aterosclerotic popliteu. *a*, Punga anevrismală extirpată. *b*, Punga anevrismului popliteu secționată : în interior se află și cheaguri proaspete care au embolizat.

Fistule arteriovenoase pe vasele poplitee

Sînt exemplificate cu cazul unui copil de 13 ani (fig. 167). După rezolvarea chirurgicală a fistulei (fig. 168), bolnavul părăsește spitalul după 7 zile, vindecat, cu puls periferic bun.

Scanned with OKEN Scanner

a

b

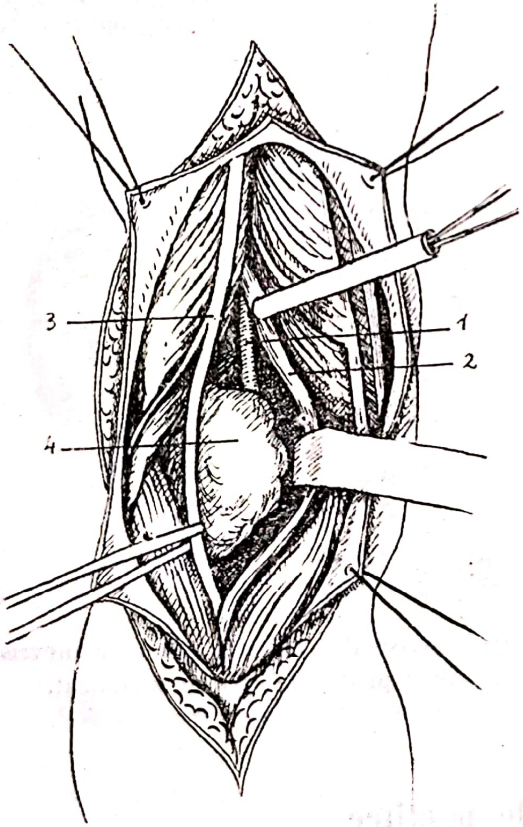

c

Fig. 165. — Chist sinovial popliteu. Evidențierea chistului : *a*, înainte de operație ; *b*, cu substanță de contrast în chist ; *c*, imagine intraoperatoare : *1*, artera poplitee ; *2*, vena poplitee ; *3*, nervul sciatic ; *4*, chist sinovial.

Fig. 166. — Anevrism popliteu ateroscleroticcare a fost extirpat.

Scanned with OKEN Scanner

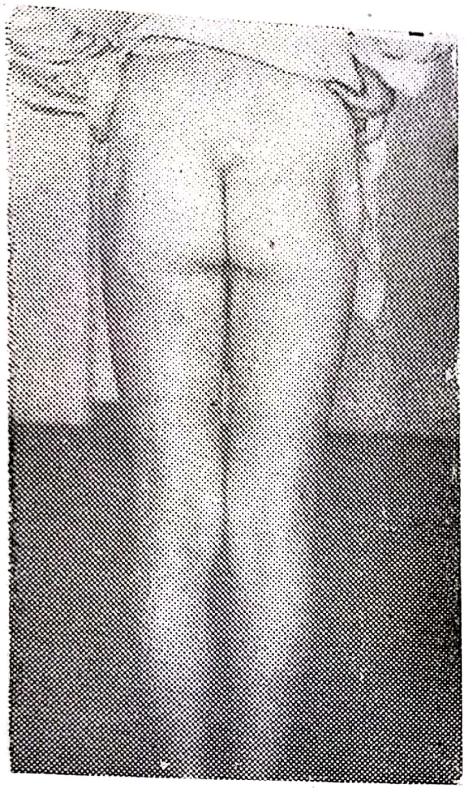

Fig. 167. — Fistulă arteriovenoasă poplitee dreaptă, la un copil de 13 ani. Nu se observă nici o deformaţie a regiunii poplitee.

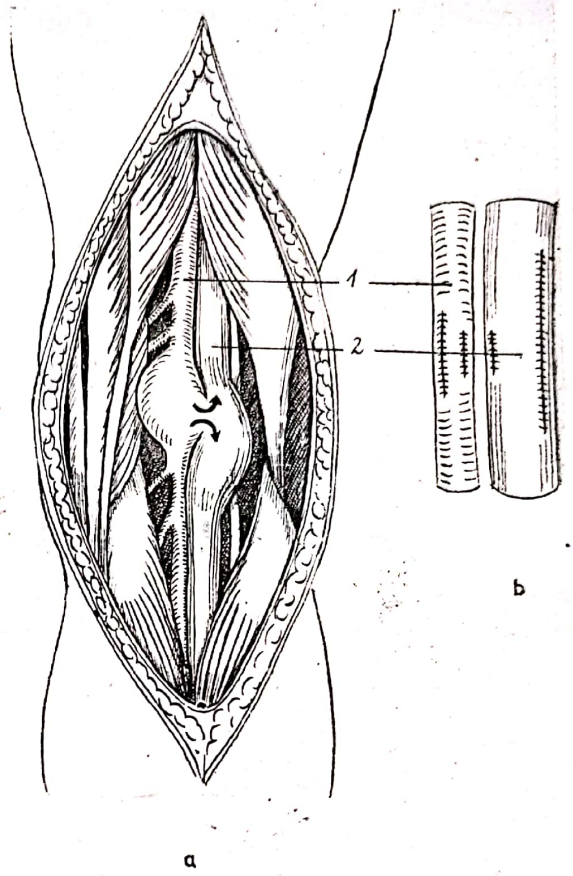

Fig. 168. — Cazul din figura 167. *a*, Reprezentare schematică. *b*, Rezolvarea chirurgicală : cele două suturi arteriale şi două suturi venoase, efectuate după rezecţia anevrismelor ; *1*, arteră poplitee ; *2*, venă poplitee.

Fistulă arteriovenoasă cu două vene poplitee deschise în punga anevrismală arteriovenoasă

Bolnavul N. I., 42 ani, a fost împuşcat în spaţiul popliteu drept, în 1944. Operat de noi în 1962 (fig. 169—171), i s-a rezecat anevrismul venos, iar artera, trombozată sub fistulă, a fost reparată cu autotransplant venos. Bolnavul părăseşte spitalul la 10 zile postoperator, cu puls periferic bun.

La examenul anatomopatologic se constată că vena are peretele foarte mult îngroşat pe seama intimei şi mediei, atît prin hiperplazie de colagen, cît şi prin hiperplazia elementelor musculare proprii. Noi adăugăm : vena poplitee, pusă în condiţii de presiune arterială, se aseamănă cu un autotransplant venos, iar aspectul ei poate servi drept document pentru cei ce se interesează de evoluţia autotransplantelor venoase. (În cazul de faţă, vena a fost supusă presiunii arteriale timp de 18 ani.)

Segmentul arterial extirpat aparţine unei artere de tip muscular, cu endartera inegal îngroşată. Mici depozite de calcar se observă la nivelul

Scanned with OKEN Scanner

Fig. 169. — Fistulă arteriovenoasă poplitee. Edem și pigmentație a gambei.

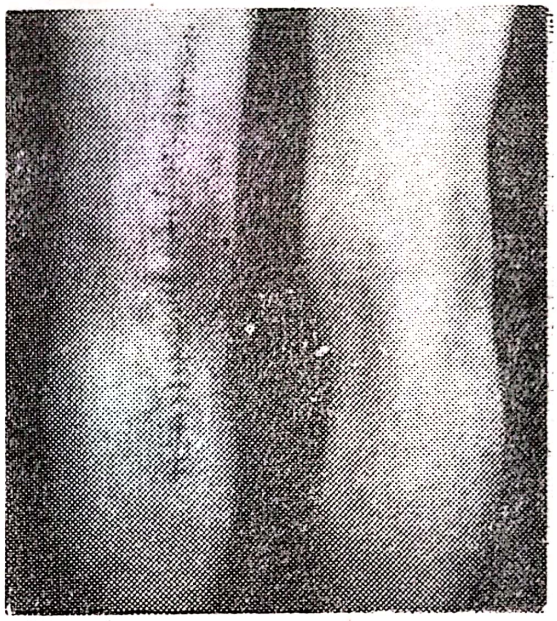

Fig. 170.—Linia de incizie a tegumentelor (32 cm) într-un caz de anevrism popliteu-

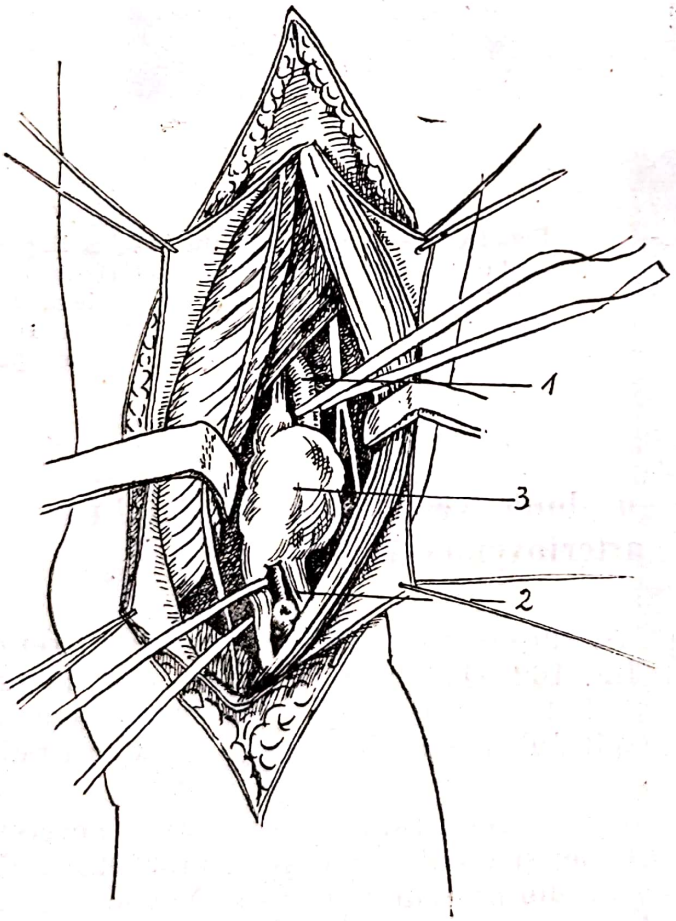

a

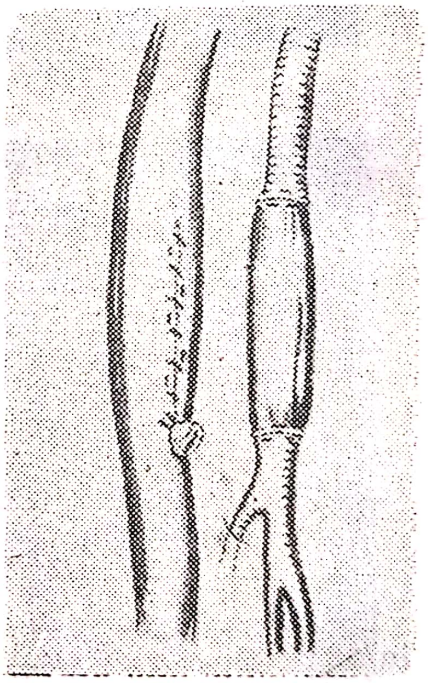

b

Fig. 171. — Fistulă arteriovenoasă poplitee cu anevrism venos. *a*, Imagine de profil (schematic): se evidențiază punga venoasă; *b*, refacerea arterei cu autotransplant venos. Vena este suturată lateral; *1*, artera poplitee; *2*, vena poplitee; *3*, fistulă arteriovenoasă.

limitantei elastice interne. Se evidențiază, de asemenea, o zonă în care tunica elastică este întreruptă și sub ea se constituie un mic anevrism, care împinge și disociază elementele mediei.

Scanned with OKEN Scanner

Fistulă arteriovenoasă poplitee cu două vene superioare și două inferioare deschise în punga anevrismală arteriovenoasă

Bolnavul G. M., 37 ani, se rănește în 1956 în regiunea poplitee. Este operat de noi în 1962, cu care ocazie una din venele inferioare a fost confundată cu artera poplitee și s-a făcut anastomoza între arteră și venă, prin intermediul unui autotransplant liofilizat. Greșeala a fost însă observată; venele gambei deveniseră pulsatile. Artera sub fistulă era ascunsă în țesut conjunctiv. În aceeași ședință operatoare s-a făcut anastomoza corect (fig. 172—177).

Examenul anatomopatologic al acestui caz de fistulă arteriovenoasă a fost efectuat pe baza analizării a trei elemente histologice: țesutul conjunctivomuscular care făcea o „coajă" împrejurul anevrismului, artera și respectiv vena poplitee.

Țesutul perianevrismal se prezintă ca un strat gros de țesut conjunctiv fibros, cu insule de infiltrație inflamatoare cronică și prezența unui depozit abundent de pigment sanguin. Un alt fragment conține vene și artere de calibru variat. Arterele sînt mici, cu lumenul foarte închis, prin hipertrofia mediei. Într-o arteră mai mare, se observă depozite de calcar, la nivelul limitantei elastice interne.

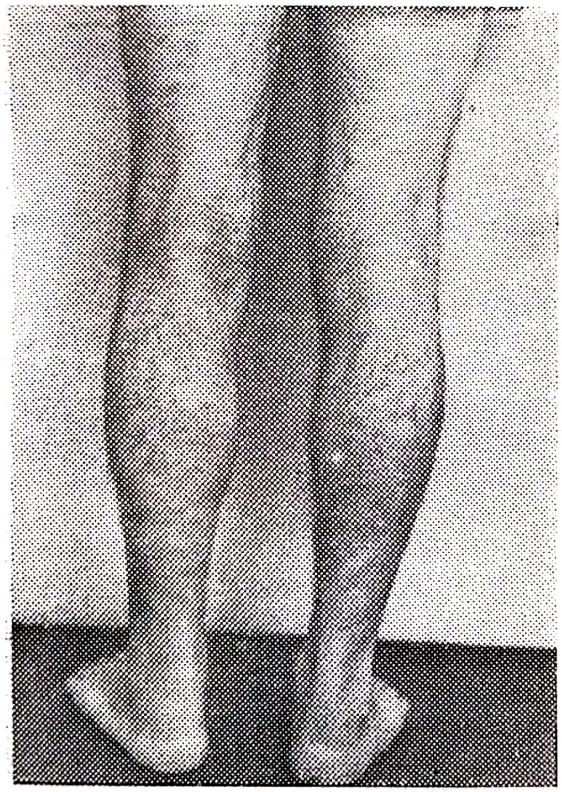

Fig. 172. — Fistulă arteriovenoasă poplitee: se observă gamba stîngă mai voluminoasă.

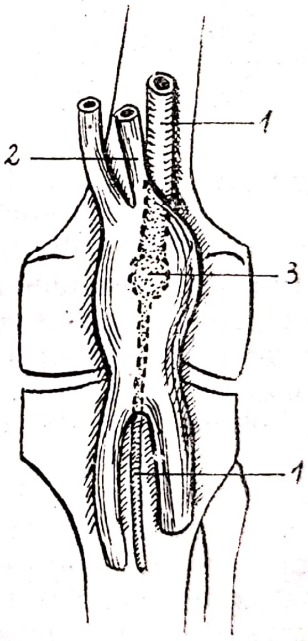

Fig. 173. — Fistulă arteriovenoasă poplitee cu vene duble proximal și distal de sacul anevrismal (schematic); *1*, artera poplitee; *2*, două vene poplitee; *3*, fistulă arteriovenoasă.

Fragmentul de arteră, prelevat din capătul caudal de sacul anevrismal, prezintă sub limitanta elastică internă numeroase depozite nodulare de calciu. Media musculară este disociată de numeroase capilare de neoformație și infiltrații limfoplasmocitare.

În afara arterei se găsește un strat gros de țesut conjunctiv, alcătuit din fibroblaste, cu macrofage, pigment sanguin și insule de infiltrație inflamatoare cronică și care prezintă în stratul excentric numeroase cavități rotunjite, optic goale în colorațiile uzuale (probabil grăsime), mărginite de celule de tip spongiocitar, unele multinucleate.

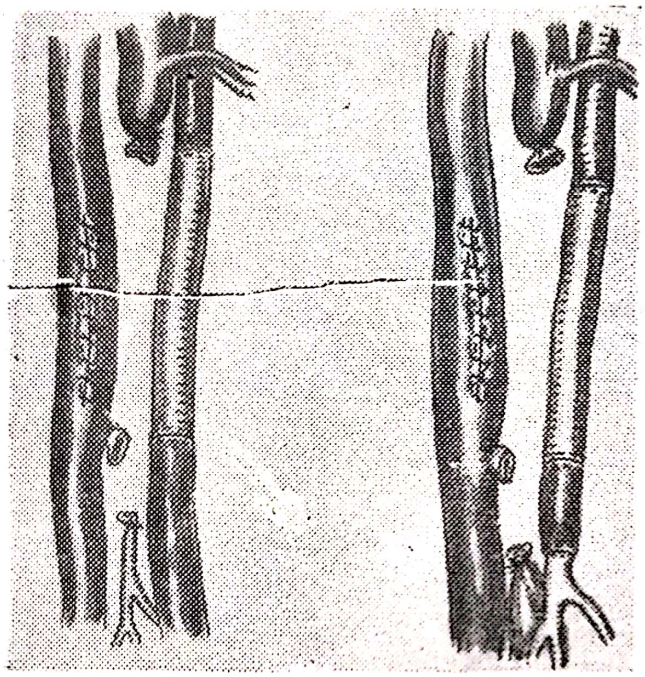

Fig. 174. — Cazul din figura 173. *a*, Anastomoză greșită între artera poplitee și o dublură a venei poplitee. *b*, Anastomoză corectă între cele două segmente (superior și inferior) ale arterei poplitee.

Fragmentul venos prelevat prezintă media îngroșată prin hiperplazia predominantă a fibrelor musculare, mai puțin a colagenului. Adventicea este groasă, sclerohialină.

Toate aceste examene anatomopatologice reprezintă studiul unor leziuni vasculare care pot fi considerate ca adevărate experimentări pe om. Nu avem nevoie să recurgem la animal pentru a studia transformările suferite de arteră și venă în fistulele arteriovenoase sau în anevrisme. Am prezentat bolnavi operați la 10—20 ani de la producerea fistulei arteriovenoase. Nici un experimentator de pe glob n-a urmărit timp de 20 de ani o fistulă arteriovenoasă la animal.

Studierea fistulelor arteriovenoase operate în diferite stadii evolutive permite înțelegerea evoluției leziunilor arteriale și venoase, în condiții anormale de presiune. Putem astfel să tragem concluzii privitoare la rolul variațiilor tensionale în producerea aterosclerozei. Mai mult, putem trage concluzii juste în ceea ce privește evoluția autotransplantului venos reparator, aplicat pe o arteră în care presiunea este de 10 ori mai mare decît în venă. În cartea lui Velican și Velican despre *Etiopatogenia aterosclerozei* (1981), nu am găsit referiri la studiul pieselor anatomice prelevate intraoperator.

Cele cîteva sute de bolnavi operați de mine pentru ateroscleroză obliterantă, la care s-au practicat dezobstrucții sau transplante, cele 20 de coarctații de aortă și aproximativ 50 de anevrisme și fistule arteriovenoase reprezintă un interesant material de studiu pentru etiologia și evoluția aterosclerozei. Bolnavul oferă totodată manifestările clinice, evoluția în timp a leziunilor, mai ales că unii au fost operați de 2—3 ori, la diferite intervale și pentru localizări diferite ale aceleiași entități morbide. Astfel, de exemplu, am avut bolnavi pe care îi operam într-un an pentru

Scanned with OKEN Scanner

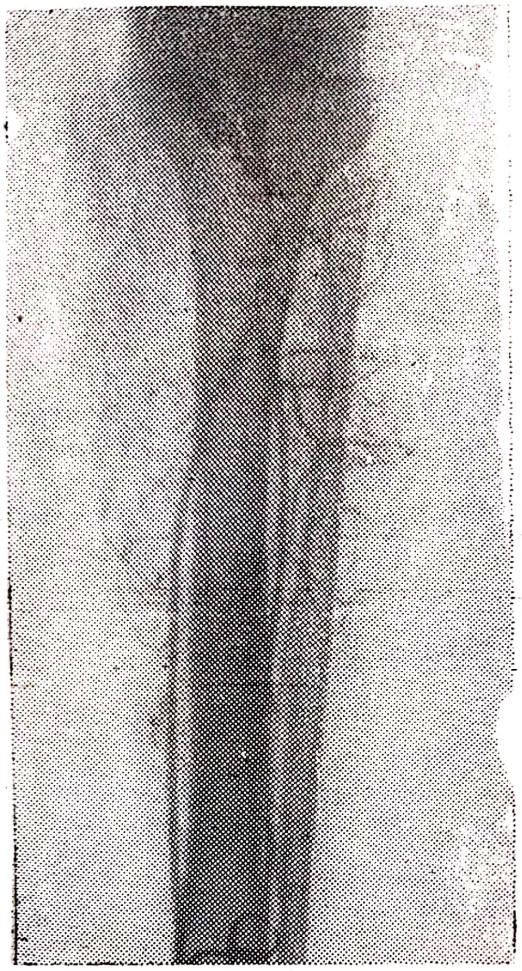

Fig. 175. — Cazul din figura 173. Arteriografie pe bontul arterial de sub anevrism.

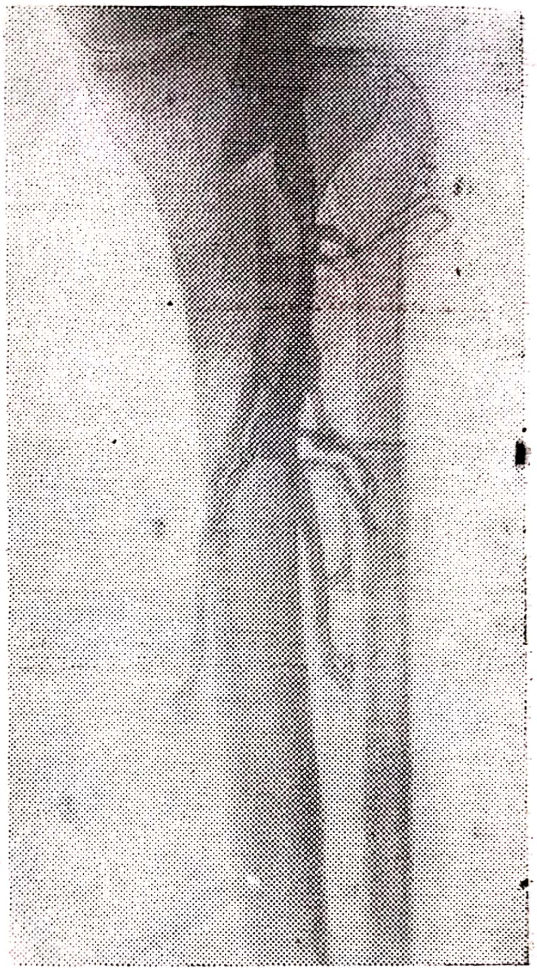

Fig. 176. — Cazul din figura 173. Venografie după refacerea venei la nivelul anevrismului.

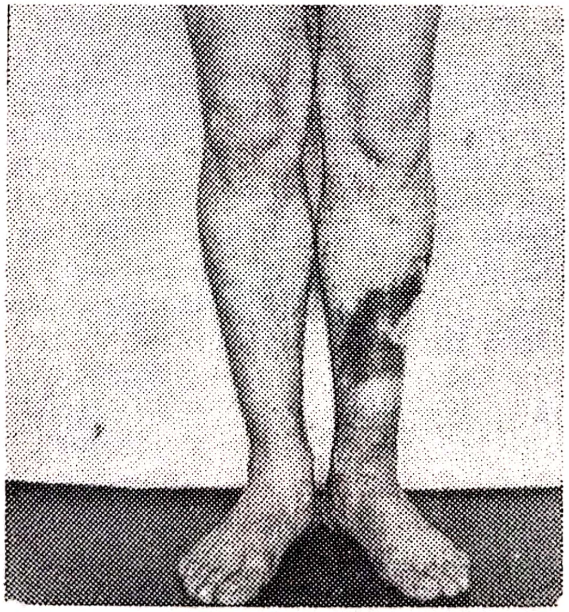

a

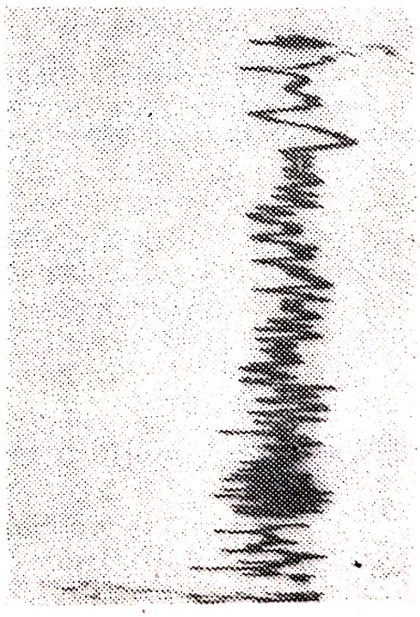

b

Fig. 177. — Cazul din figura 173. *a*, Bolnavul la un an de la operație : edemul gambei stîngi a dispărut. *b*, Oscilometria gambei stîngi.

Scanned with OKEN Scanner

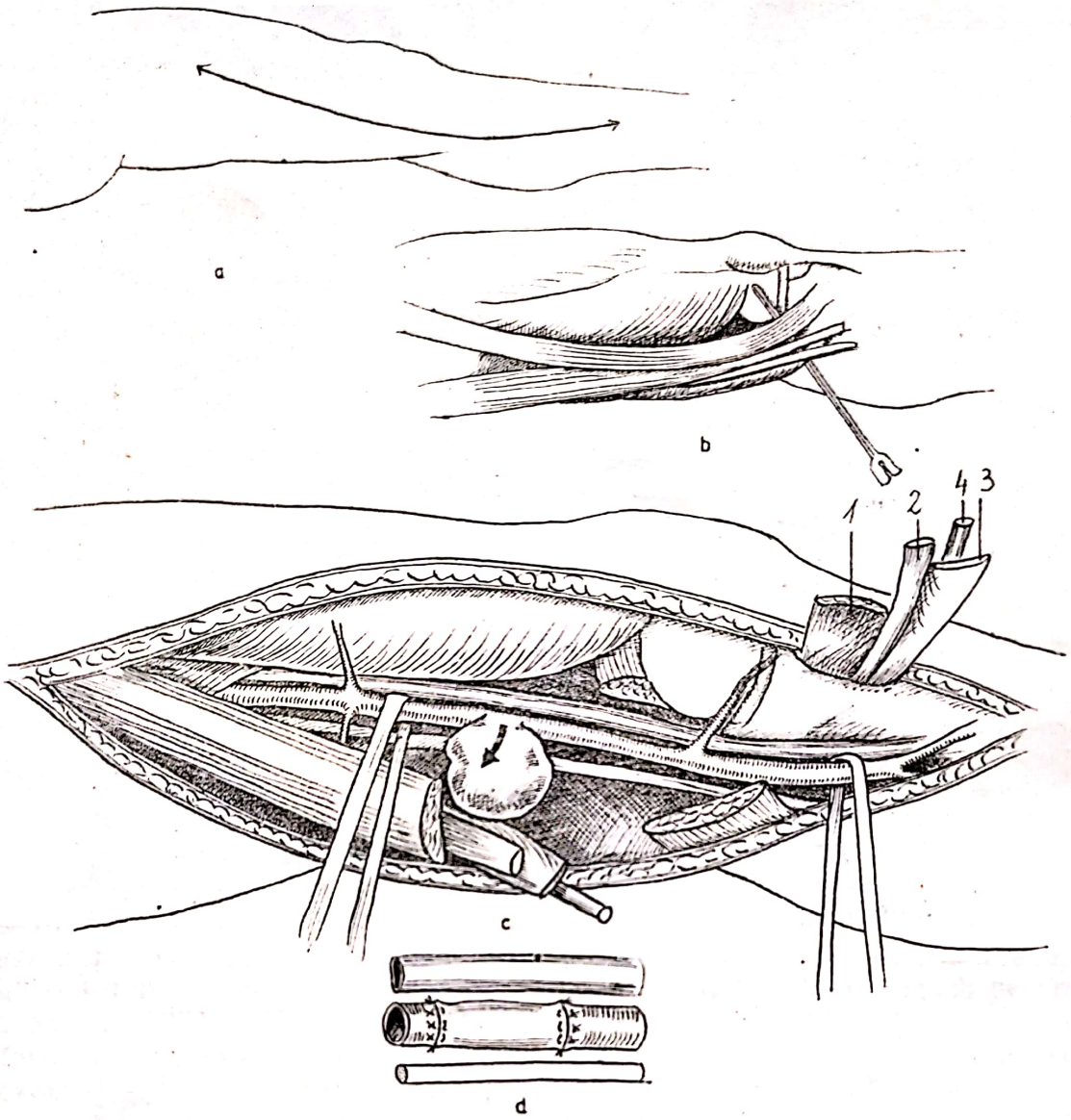

Fig. 178. — Anevrism popliteu stîng (săgeată), operat prin incizie internă Arnulf (*a*). *b*, Izolarea pe sondă canelată a tendoanelor mușchilor labei de gîscă ; *c*, extirparea anevrismului ; *d*, repararea arterei cu autotransplant venos ; *1*, croitor ; *2*, drept intern ; *3*, semimembranos ; *4*, semitendinos.

o tromboză de femurală dreaptă și alți cîțiva ani pentru tromboză de femurală stîngă, poplitee sau iliacă. Desigur, studiul pe cadavru este important, dar piesele anatomopatologice prelevate intraoperator sînt mult mai interesante, permițînd și un studiu enzimatic.

Anevrism popliteu stîng

L-am întîlnit la un bolnav în vîrstă de 47 ani care, în urma unei răniri în zona poplitee, dezvoltă o tumefacție la acest nivel. Se încearcă fără succes o operație după doi ani de la accident, într-un spital din provincie. La noi ajunge în același an. Extirpăm anevrismul și aplicăm autotransplant venos (fig. 178). Bolnavul părăsește spitalul după 20 de zile cu puls periferic bun.

Scanned with OKEN Scanner

LEZIUNILE ARTERELOR GAMBEI

Chirurgul vascular trebuie să se familiarizeze cu descoperirea pachetelor vasculonervoase anterioare și posterioare ale gambei (fig. 179) numai după tehnicile chirurgicale. Oricît de amănunțită ar fi descrierea și oricît de perfecte planșele anatomice, ele trebuie completate în mod obligatoriu cu studiul anatomic pe cadavrul proaspăt (fig. 180—186).

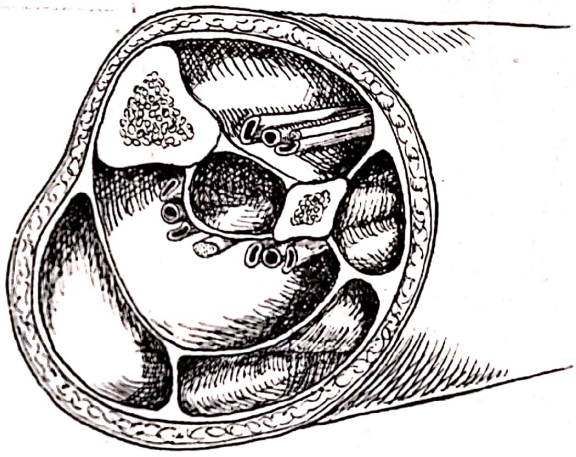

Fig. 179. — Suprafața inferioară unei secțiuni transversale prin gamba dreaptă. Se văd: vasele tibiale anterioare, în compartimentul anterior, și vasele tibiale posterioare și peroniere, în compartimentul posterior profund (după Anson și McVay, 1971, și Heimovici, 1976).

Din figura 179, se observă cît de aproape de tibie sînt vasele tibiale posterioare și cît de aproape de peroneu sînt vasele peroniere. Fractura acestor oase poate foarte ușor să le lezeze.

Se poate ajunge mai ușor la vasele tibiale posterioare, dezinserînd solearul de pe tibie, iar la vasele peroniere îndepărtînd mușchiul propriu al halucelui (fig. 180, *b*). Aceste căi sînt indicate pe planșele de anatomie topografică. Am verificat aceste descoperiri de vase pe cadavrul proaspăt. Pentru chirurg, însă, ele n-au decît o valoare informativă, fiind aplicabile numai atunci cînd este obligatorie efectuarea unei ligaturi. În nici un caz, o reparare arterială nu poate fi făcută urmînd aceste două căi, pentru simplul motiv că, pe viu, îndepărtarea mușchilor nu este permisă. De aceea, rămîne accesibilă calea mediană, prin interstițiul dintre cei doi gemeni, urmată de secționarea solearului. Gemenii se inseră proximal pe condilii femurali și distal se epuizează în partea superficială a tendonului Achile. Ei sînt mușchii care unesc coapsa cu gamba. Solearul se inseră proximal pe tibie și pe peroneu, precum și pe o arcadă fibroasă care unește aceste două oase, și distal se continuă cu tendonul Achile. Vasele tibiale posterioare și cele peroniere nu pot fi descoperite fără secționarea acestei arcade fibroase.

Scanned with OKEN Scanner

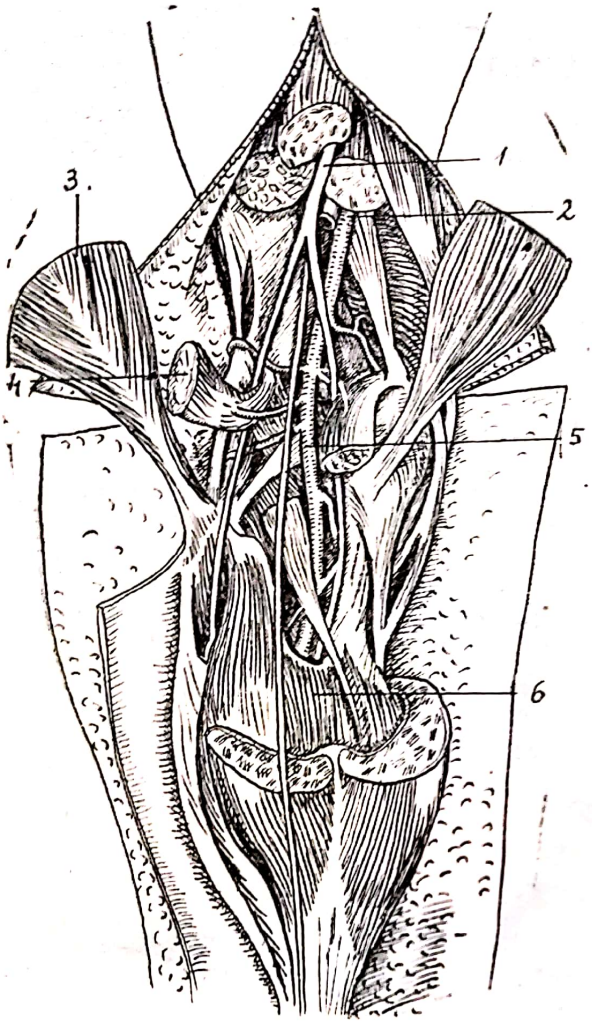

Fig. 180. — Vasele posterioare ale gambei și nervul tibial posterior (după Dujarier, 1924): *1*, nerv sciatic; *2*, artera poplitee; *3*, biceps; *4*, gemen extern; *5*, artera tibioperonieră; *6*, artera tibială posterioară; *7*, solear.

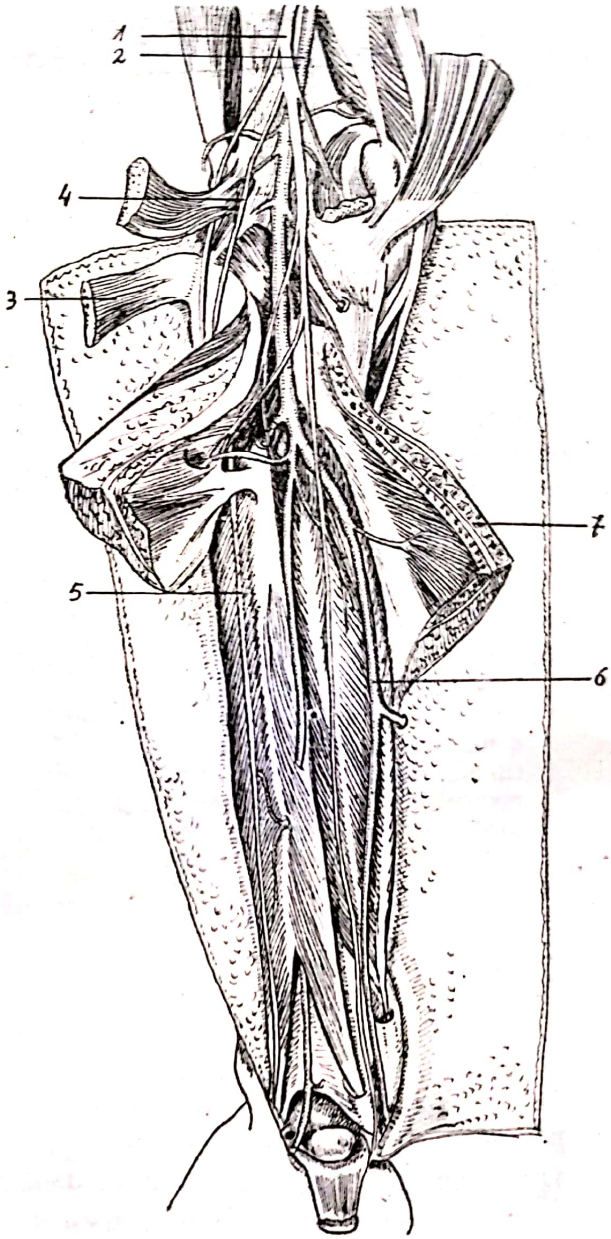

Fig. 181. — Vasele și nervii din loja posterioară superioară a gambei (după Dujarier, 1924): *1*, nerv sciatic; *2*, artera poplitee; *3*, biceps; *4*, gemen extern; *5*, trunchi tibioperonier; *6*, artera tibială posterioară; *7*, mușchiul solear.

Cînd lucrăm în regiunea poplitee și gambieră superioară trebuie să avem incontinuu în vedere menajarea nervului sciatic popliteu extern. În figurile 180 și 183, se poate observa cum acest nerv se desparte destul de sus de nervul sciatic, dar coboară spre colul peroneului pe care îl traversează pe deasupra, apoi trece pe sub o arcadă fibroasă formată de-a lungul mușchiului lungul peronier lateral și se împarte în trei ramuri: nervul superior al gambierului anterior, nervul tibial anterior — ramura cea mai importantă — și o ramură inferioară, musculocutanul. În figura 183, se mai distinge modul cum sciaticul popliteu extern întîlnește artera ti-

Scanned with OKEN Scanner

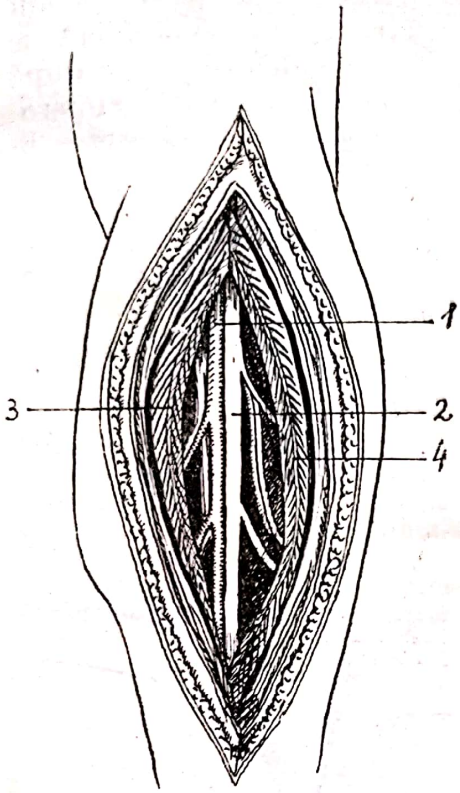

Fig. 182.—Descoperirea vaselor tibiale posterioare (după Quenu); *1*, artera tibială posterioară; *2*, nerv tibial posterior; *3*, mușchi flexor comun; *4*, lungul flexor al degetului mare.

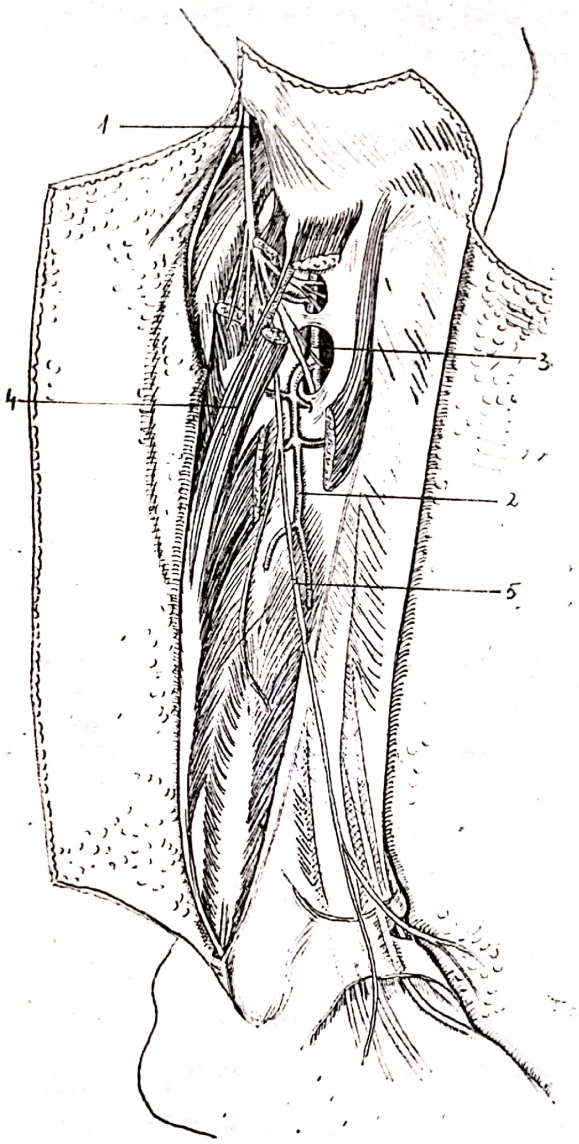

Fig. 183. — Loja mușchilor peronieri laterali și nervul sciatic popliteu extern (după Dujarier, 1924); *1*, nerv sciatic popliteu extern; *2*, vase peroniere; *3*, artera tibială anterioară; *4*, mușchi peronier *5*, nerv musculocutanat.

bială anterioară, sosită la gambă, după ce a trecut pe sub osul peroneu. Ca să nu lezăm artera tibială anterioară sau nervul tibial, Quenu recomandă rezecţia extremităţii superioare a peroneului (fig. 184).

Minimalizarea importanţei acestor repere anatomice duce la lezarea nervului, consecinţa fiind paralizia de sciatic popliteu extern : bolnavului îi „cade" vîrful piciorului şi îl tîrăşte în timpul mersului.

Noi am fost rareori în situaţia să lucrăm pe vasele posterioare ale gambei. În anevrismele de arteră poplitee, în segmentul ei inferior, am fost obligaţi ca, în vederea obţinerii hemostazei, să descoperim trunchiul tibioperonier şi arterele tibială anterioară şi posterioară; pe sub fiecare din acestea, s-a trecut un şnur de hemostază. De asemenea, în două cazuri de tromboză aterosclerotică a trunchiului tibioperonier, am izolat ace-

leași artere, iar după dezobstrucție am aplicat petec venos pe trunchiul tibioperonier. Pontajele executate pe artera tibială sau pe peronieră se obstruează 50 % imediat, pe masa de operație, și 50 % în primul an după intervenție. Desigur azi avem posibilitatea să executăm suturile cu microscopul, dar cauza trombozei nu este numai sutura, ci mai ales ateroscleroza arterei pe care se lucrează.

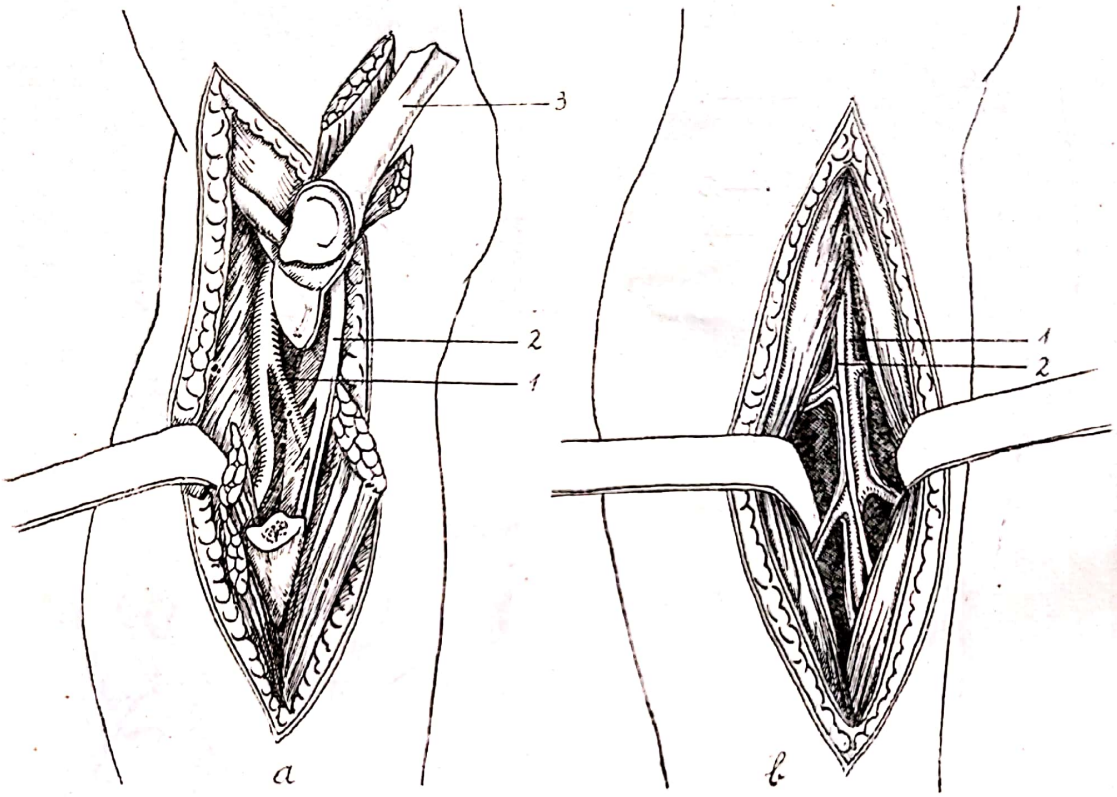

Fig. 184. — *a*, Rezecția extremității superioare a peroneului (*3*) în vederea menajării arterei tibiale anterioare (*1*) și a nervului sciatic popliteu extern (*2*), continuat cu nervul tibial (*b*, *2*). *b*, Aceeași operație fără rezecția peroneului (după Quenu).

Uneori sîntem obligați să lucrăm pe artera tibială posterioară, în gutiera calcaneană. Ea se găsește subaponevrotic, între tendoanele mușchilor flexor comun și flexor propriu al gambei (fig. 185). Am fost deseori pus în situația de a descoperi tibiala posterioară pentru efectuarea unei arteriografii, pentru tratamentul angioamelor plantare sau pentru dezobstrucții.

Am avut un asemenea caz, un bolnav în vîrstă de 54 ani, cu o tromboză femuropoplitee, căruia repararea arterială i s-a realizat prin aplicarea unui autotransplant venos. După 18 ore de la operație, transplantul s-a trombozat deoarece segmentul terminal al popliteei era strîmtat. La reintervenție, s-a dezobstruat artera cu dezobliterotomul Volmar. Cheagurile din artera tibială posterioară au fost îndepărtate prin spălare cu ser fiziologic introdus în artera tibială descoperită retromaleolar. Ele au ieșit prin popliteea secționată. S-a executat sutura dintre transplant și artera poplitee și sutura tibialei posterioare. La terminarea operației, tot arborele arterial de la femurala comună pînă la tibiala posterioară și la pediosă, inclusiv arterele piciorului, pulsau.

Scanned with OKEN Scanner

Din cazul prezentat mai sus, putem trage o serie de învățăminte de o mare importanță practică :

— Un debit sanguin mare favorizat de o dezobstruare corectă a femuralei comune și condus printr-un transplant bine calibrat, într-o poplitee incomplet dezobstruată, provoacă trombozarea transplantului.

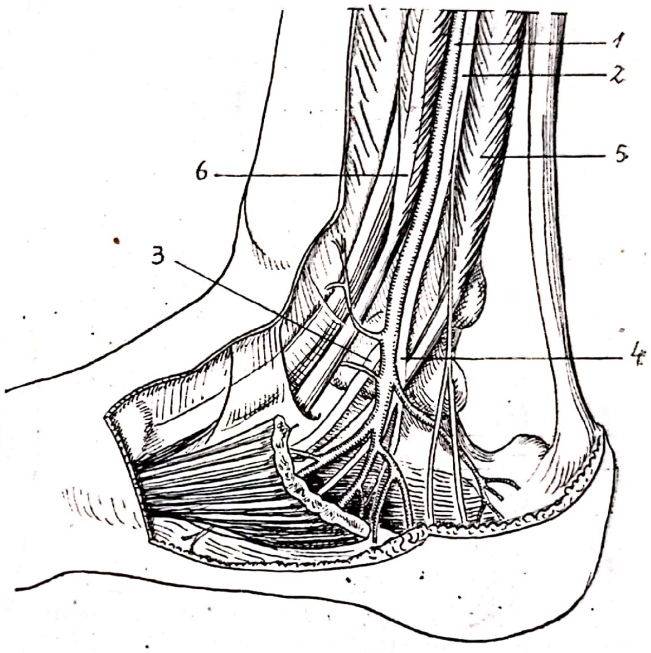

Fig. 185. — Artera tibială posterioară în gutiera calcaneană (după Dujarier, 1924); *1*, artera tibială posterioară; *2*, nervul tibial posterior; *3*, nervul plantar intern; *4*, nervul plantar extern; *5*, mușchi flexor propriu; *6*, mușchi flexor comun.

În absența unei descărcări (*run-off*) corecte a transplantului, acesta se trombozează.

— Heparina este ineficientă în dezobstrucție, cînd descărcarea transplantului este incompletă.

— Descoperirea tibialei posterioare și introducerea sondei pentru spălarea retrogradă a arterei a constituit o soluție foarte bună, care a condus la eliminarea cheagurilor prin capătul proximal al popliteei.

A doua zi dimineața, starea bolnavului era perfectă, piciorul era cald și pulsul bine bătut la pedioasă și la tibiala posterioară. Pacientul a plecat acasă după 14 zile, vindecat.

Autotransplant venos pe artera tibială anterioară

Va fi exemplificat cu cazul unui bolnav de 29 ani, inginer, adus în urgență la secția Chirurgie a Spitalului Grivița cu o fractură deschisă a gambei drepte, din care curgea sînge roșu, abundent. Bolnavul fusese, cu jumătate de oră în urmă, victima unui accident de circulație : aflîndu-se pe motocicletă, fusese lovit la gambă de bara unui camion.

Se desface cureaua pusă drept garou deasupra genunchiului și se taie îmbrăcămintea. Piciorul și treimea inferioară a gambei sînt palide și reci, iar pulsul la pedioasă și la tibiala posterioară este absent. La nivelul fracturii, gamba este puternic flectată (în unghi de 90°). Se palpează artera femurală

Scanned with OKEN Scanner

mună și se comprimă pînă la dispariția completă a pulsului. Hemoragia în plagă se oprește aproape complet. Plaga de la nivelul gambei interesa tegumentele aproape pe toată circumferința, cu excepția unei porțiuni de 3 cm, care nu era secționată. O parte din tegumente erau decolate pe o distanță de aproximativ 10 cm.

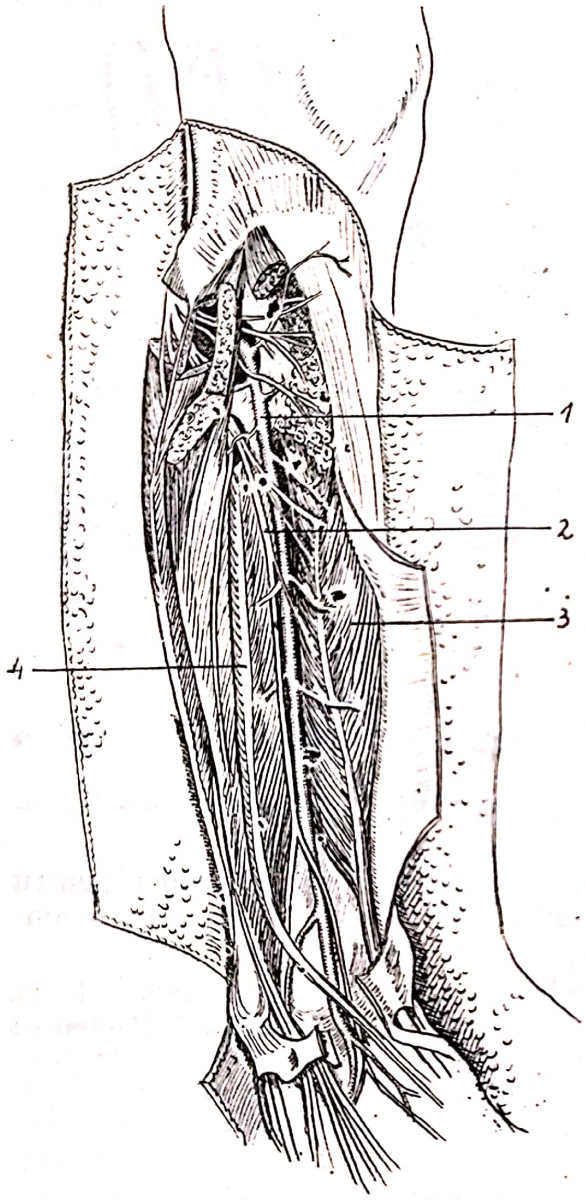

Fig. 186. — Loja anterioară a gambei (după Dujarier, 1924); *1*, artera tibială anterioară; *2*, nervul tibial anterior; *3*, mușchiul gambier anterior; *4*, mușchiul extensor propriu.

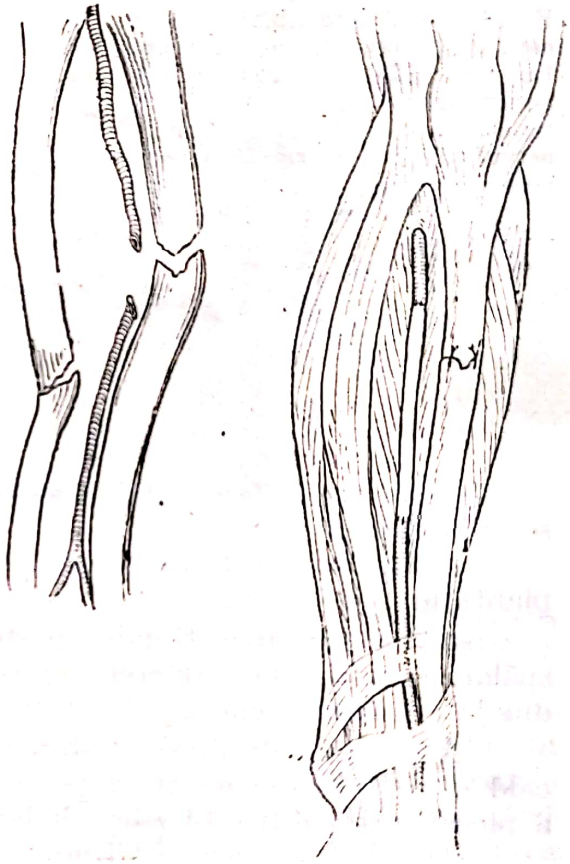

Fig. 187. — Repararea arterei tibiale anterioare prin autotransplant venos. Osteosinteza tibiei.

Începem intervenția chirurgicală: întrerupem pentru un moment compresiunea femuralei, reperăm capătul proximal al arterei tibiale anterioare și o clampăm cu ajutorul unei pense buldog. Această manevră are ca scop să nu mai facă necesară comprimarea femuralei. Reperăm și capătul distal al arterei secționate: și aici, aplicăm o pensă buldog. Cele două segmente (proximal și distal) ale arterei tibiale anticare sînt disecate pe o distanță de 2 cm pentru a ne permite manevrele de reparare.

Mușchiul gambier anterior și tendonul său erau intacți. În schimb, extensorii degetelor fuseseră secționați de fragmentele tăioase ale frac-

Scanned with OKEN Scanner

mună și se comprimă pînă la dispariția completă a pulsului. Hemoragia în plagă se oprește aproape complet. Plaga de la nivelul gambei interesa tegumentele aproape pe toată circumferința, cu excepția unei porțiuni de 3 cm, care nu era secționată. O parte din tegumente erau decolate pe o distanță de aproximativ 10 cm.

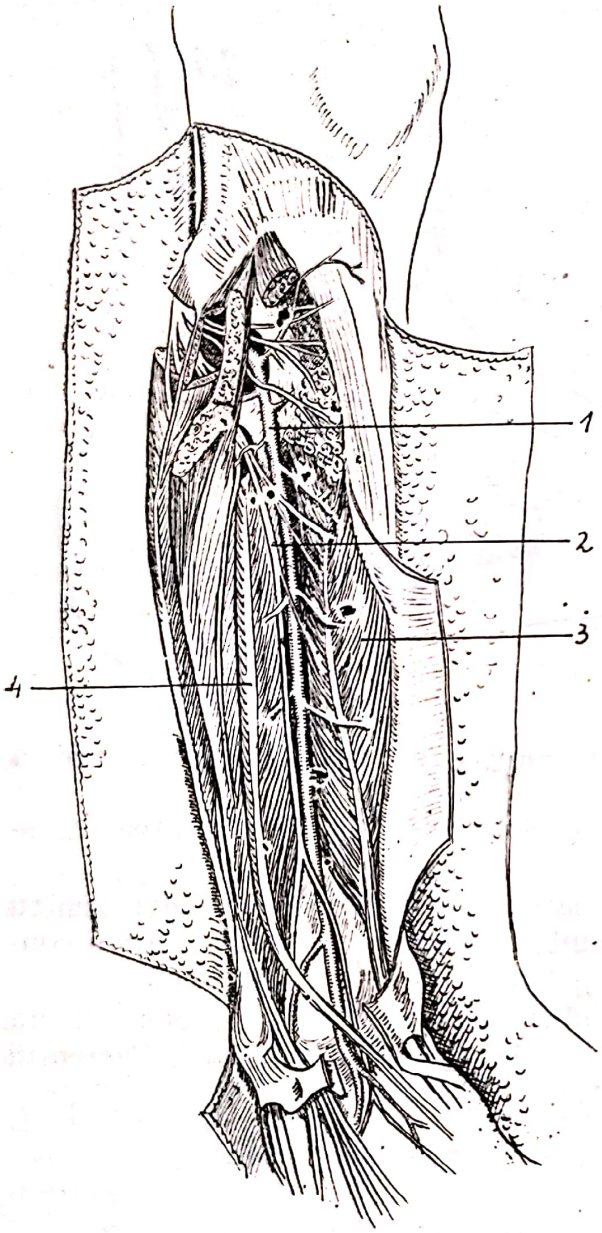

Fig. 186. — Loja anterioară a gambei (după Dujarier, 1924); *1*, artera tibială anterioară; *2*, nervul tibial anterior; *3*, mușchiul gambier anterior; *4*, mușchiul extensor propriu.

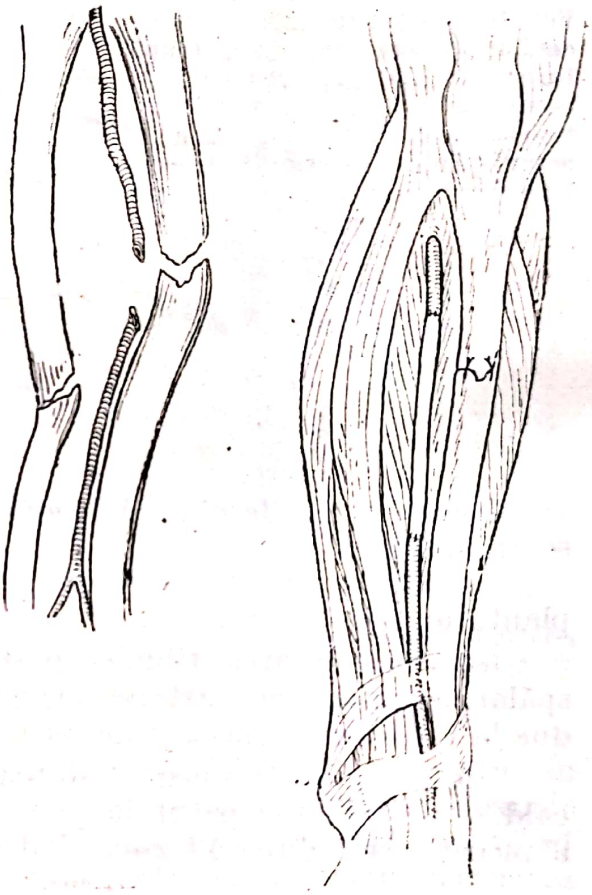

Fig. 187. — Repararea arterei tibiale anterioare prin autotransplant venos. Osteosinteza tibiei.

Începem intervenția chirurgicală: întrerupem pentru un moment compresiunea femuralei, reperăm capătul proximal al arterei tibiale anterioare și o clampăm cu ajutorul unei pense buldog. Această manevră are ca scop să nu mai facă necesară comprimarea femuralei. Reperăm și capătul distal al arterei secționate: și aici, aplicăm o pensă buldog. Cele două segmente (proximal și distal) ale arterei tibiale anticare sînt disecate pe o distanță de 2 cm pentru a ne permite manevrele de reparare.

Mușchiul gambier anterior și tendonul său erau intacți. În schimb, extensorii degetelor fuseseră secționați de fragmentele tăioase ale frac-

Scanned with OKEN Scanner

turii de peroneu. Tibia și și peroneul erau fracturate oblic și încălecate pe o distanță de 8 cm. Pe tegumentele decolate, găsim o venă safenă intactă, din care extirpăm un fragment de 8 cm și îl punem pe masă într-un vas cu ser fiziologic heparinat. După reducerea fracturii, se procedează la osteosinteza tibiei cu un fir metalic transfixiant și cu un altul circular. Se

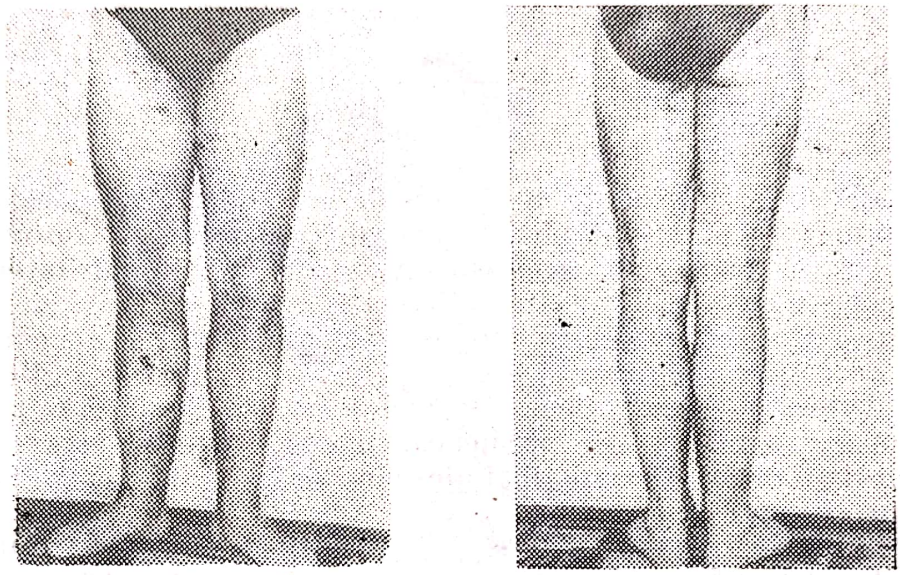

a *b*

Fig. 188. — Bolnav cu autotransplant de tibială anterioară, la trei ani de la operație (*a*) și la 17 ani de la operație (*b*). Gambele au același volum.

repară artera tibială anterioară cu ajutorul safenei extirpate. Transplantul, cusut terminoterminal, are o lungime de 5 cm. Pentru a nu strîmtora lumenul arterial, sutura se face cu fire separate, sub lupa binoculară (fig. 186 și 187). Se suturează tegumentele, cu toate că erau decolate, ele constituind o protecție a părților moi, cel puțin temporar.

La terminarea operației, se constată un puls bine bătut la arterele tibială posterioară și pedioasă. (La examenul local efectuat înainte de operație, nu se simțea pulsul la tibiala posterioară, deoarece angularea gambei oprea circulația.) Se pune aparat gipsat (coapsă-gambă-picior).

A treia zi după operație, se practică o fereastră la nivelul plăgii operatoare. Se observă că o parte din tegumente sînt necrozate, dar plaga este curată, burjonantă. Bolnavul pleacă acasă după 30 zile de la operație.

După 6 luni, revine pentru scosul firelor metalice de osteosinteză. Cu această ocazie, i se aplică și o grefă tegumentară. Vindecarea este perfectă din punct de vedere anatomic și funcțional, pulsul fiind bine bătut la arterele tibială posterioară și pedioasă.

Revăzut după 3 ani și respectiv 19 ani de la operație, bolnavul prezintă o stare perfectă și nu are nici o tulburare. (Ambele gambe au același volum, iar pulsul este prezent la tibiala posterioară și la pedioasă.) (fig. 188).

Deci, autotransplantul venos, aplicat pe o arteră de calibru mijlociu, a rămas permeabil după 19 ani. Această performanță este mai greu realizabilă cînd se repară o arteră aterosclerotică, circumstanță de care trebuie ținut cont cînd se evaluează evoluția autotransplantelor în timp.

Scanned with OKEN Scanner

ACCIDENTELE VASCULARE INTRAOPERATOARE

În decursul celor peste 40 de ani de activitate chirurgicală pe care i-am parcurs, n-am întîlnit nici un operator, începînd cu autorul acestei lucrări, care să nu fi avut accidente vasculare în timpul intervențiilor chirurgicale. Aceste episoade dramatice, atît pentru chirurg, cît și pentru bolnav, pot fi totuși prevenite, cu condiția ca operatorul să cunoască cu precizie anatomia regiunii pe care o operează, să practice o disecție metodică a formațiilor anatomice și să izoleze vasele, înainte de pensarea și de secționarea acestora. De asemenea, o altă condiție este efectuarea arteriografiei intraoperatoare, mai ales cînd se intervine pentru angioame, anevrisme, tumori glomice etc.

Accidentele vasculare descrise în acest capitol s-au petrecut în diferite spitale. Autorul a fost solicitat în toate aceste cazuri, spre a le rezolva.

Hemoragiile accidentale în cursul pneumonectomiilor

Au fost descrise la subcapitolul „Ligatura intrapericardică a vaselor pulmonare" și sînt ilustrate cu două cazuri clinice (fig. 189, *a* și *b*, și 190, *a* și *b*).

Hemoragie prin ruptura inserției urechiușei atriale în operația de corectare a stenozei mitrale

Procedeul operator este înfățișat în figura 191.

Hemoragie în operația de corectare a coarctației de aortă cu canal arterial permeabil

(fig. 192)

Alunecarea firelor de hemostază de pe un canal arterial permeabil secționat poate provoca hemoragii mortale. De aceea, recomandăm ca, în cazul canalelor scurte, să se efectueze în prealabil hemostaza aortică. Chiar în cazul canalelor arteriale neînsoțite de coarctație aortică, este indicat, ca o măsură de precauție, să se treacă pe sub aortă, deasupra și dedesubtul canalului arterial, cîte un fir de hemostază provizorie.

Hemoragie prin alunecarea arterei din bontul de ligatură

(fig. 193 — 195)

Hemoragie prin alunecarea penselor de hemostază sau secționarea vasului de către pensă

Alunecările penselor de pe aortă se pot produce în cazul cînd pensarea este de lungă durată sau cînd se aplică pensa pentru apropierea capetelor aortice, în vederea suturării.

Scanned with OKEN Scanner

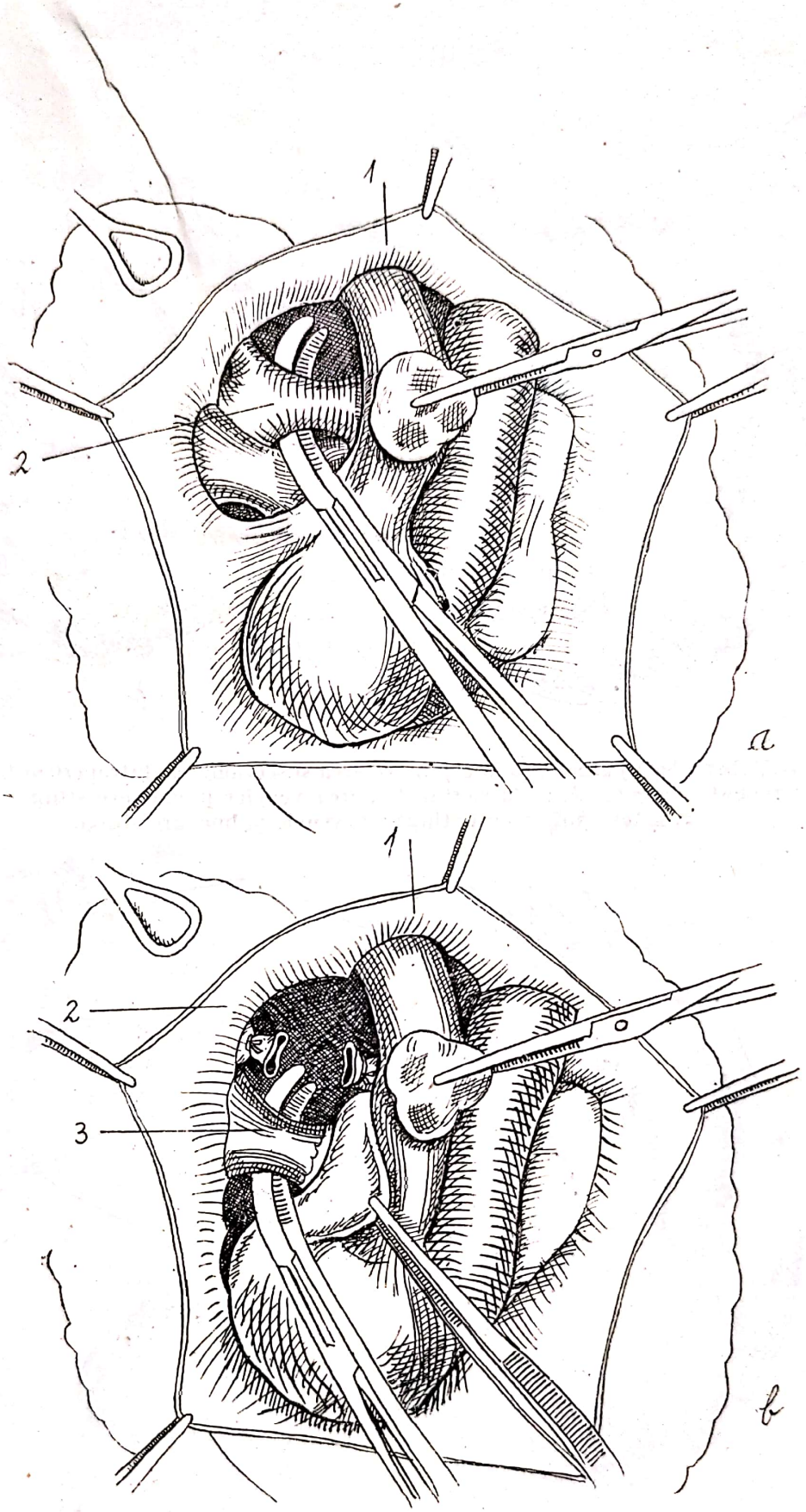

Fig. 189. — Tbc pulmonar la copil. Izolarea și secționarea intrapericardică a ramurii drepte a arterei pulmonare (*a*) și a venelor pulmonare (*b*) ; *1*, pericard ; *2*, ramura dreaptă a arterei pulmonare ; *3*, venele pulmonare drepte.

Scanned with OKEN Scanner

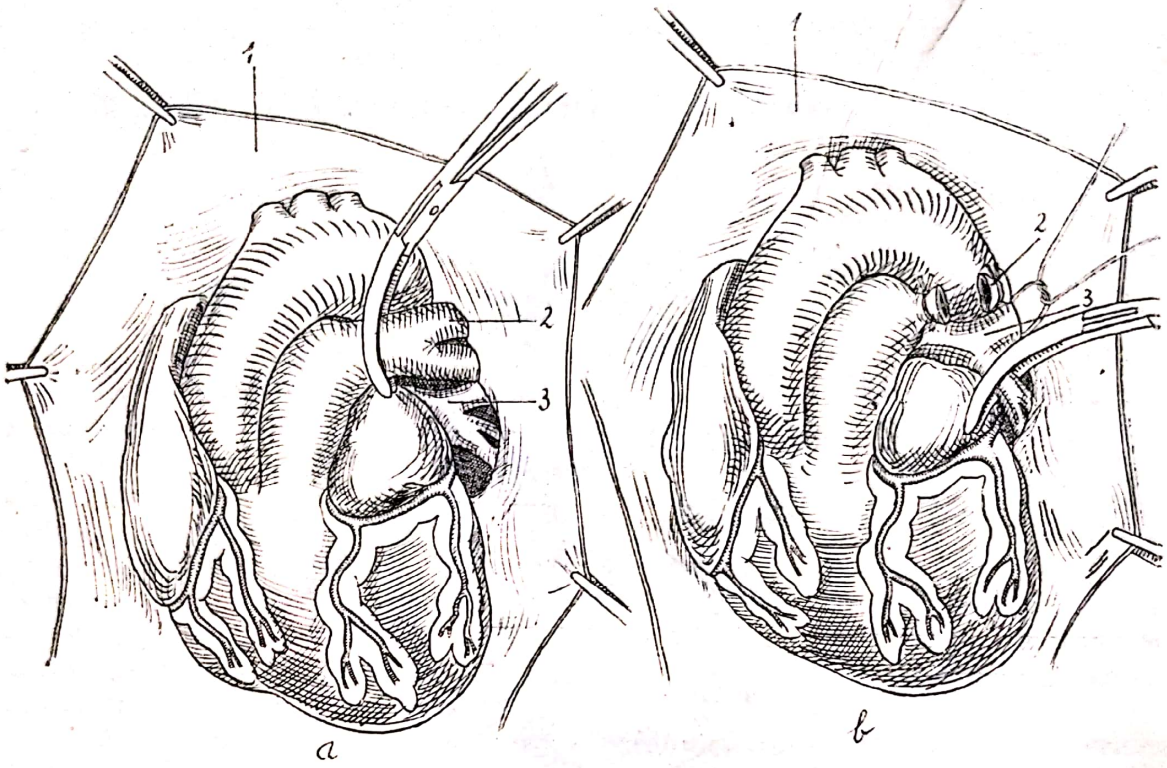

Fig. 190. — Tuberculoză pulmonară la copil. Izolarea și secționarea intrapericardică a ramurii stîngi a arterei pulmonare (*a*). *b*, Izolarea și secționarea venelor pulmonare stîngi ; *1*, pericard ; *2*, artera pulmonară stîngă ; *3*, venele pulmonare stîngi.

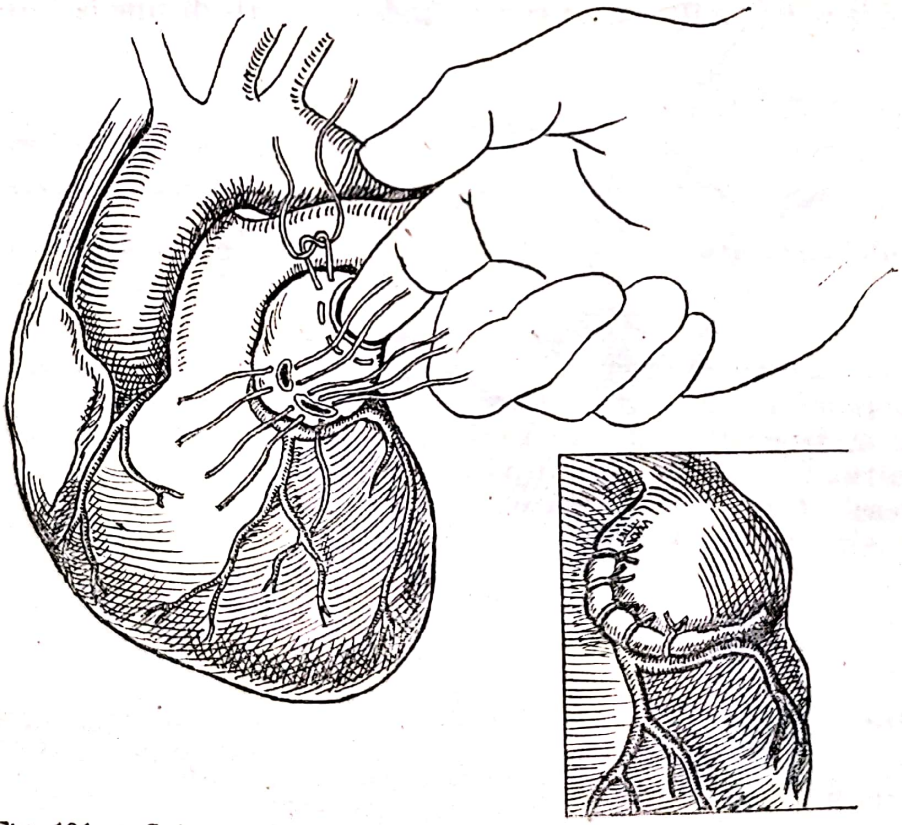

Fig. 191. — Suturarea urechiușei stîngi, pleznite în două locuri în urma operației de comisurotomie digitală. În cartuș : urechiușa fixată peste atriu.

Scanned with OKEN Scanner

Hemoragie prin secționarea arterei de către firul de ligatură

În coarctația de aortă, firul de ligatură poate secționa arterele intercostale care își au originea în segmentul substenotic. Ele au un calibru foarte mare și un perete foarte subțire.

Hemoragie prin lezarea venei cave inferioare

Vena cavă inferioară poate fi secționată parțial în timpul extirpării tumorilor renale, simpatectomiilor lombare sau cînd se izolează aorta aterosclerotică pentru executarea grefei. Repararea se face prin sutură. Dacă ruptura este mare, trebuie să izolăm cava dedesubtul și deasupra soluției de continuitate, să trecem pe sub ea șnururi de hemostază și apoi să executăm sutura (fig. 196).

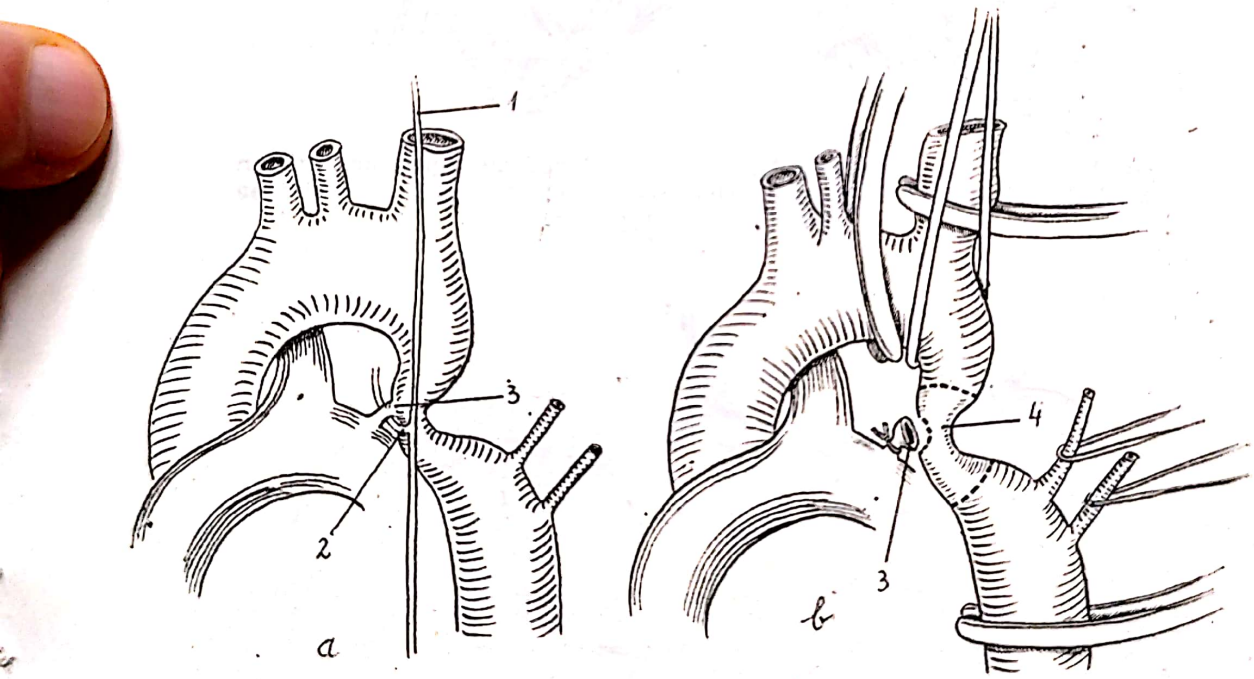

Fig. 192. — Coarctație de aortă cu canal arterial permeabil (*a*). *b*, Rezecția aortei stenozate (după Derra, citat de Heimovici, 1976); *1*, pneumogastric; *2*, recurent; *3*, canal arterial; *4*, zonă de rezecat.

Dacă ruptura de pe cavă este mică, se aplică pe ea indexul pentru oprirea hemoragiei, iar acul se trece pe sub degetul care compresează ușor. Este bine să-i cerem chirurgului II să apese cava sub orificiul care sîngerează, folosind un tampon montat pe pensă.

Scanned with OKEN Scanner

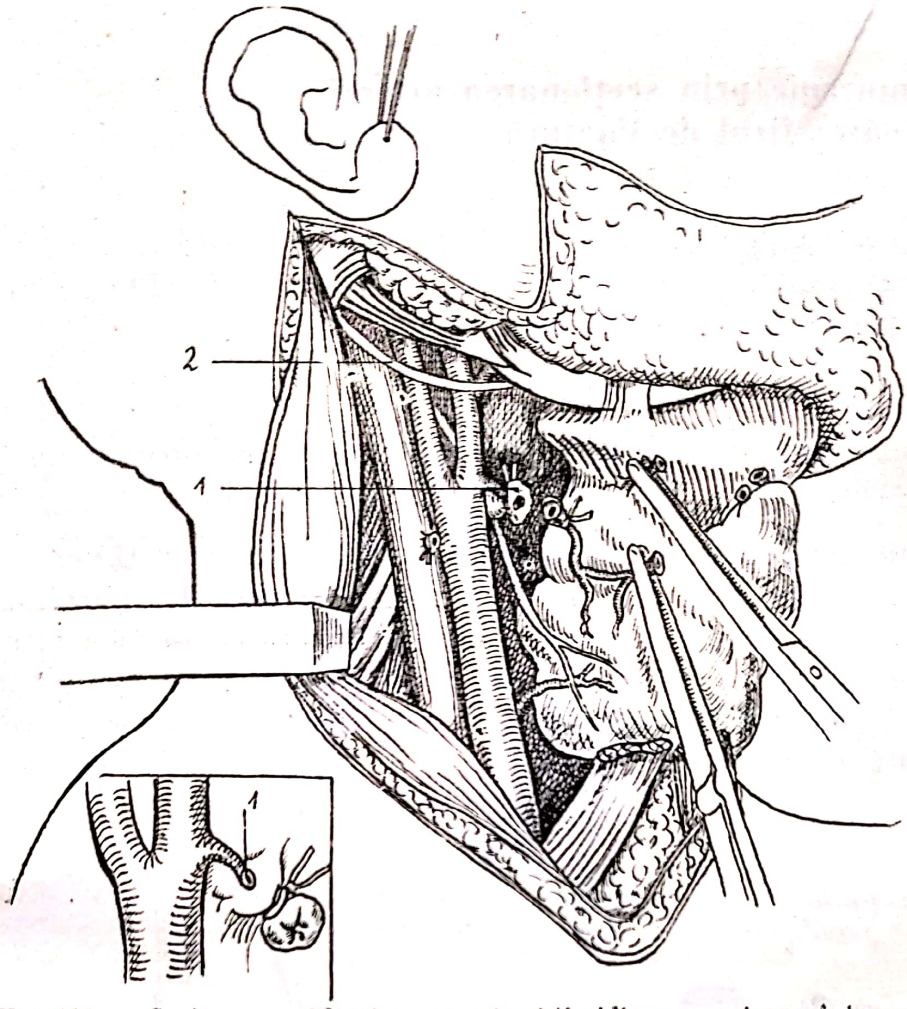

Fig. 193. — Secţionarea şi ligaturarea arterei tiroidiene superioare, într-un caz de tiroidectomie. În cartuş : artera scăpată din ligatură ; *1*, tiroidiana superioară ; *2*, hipoglos.

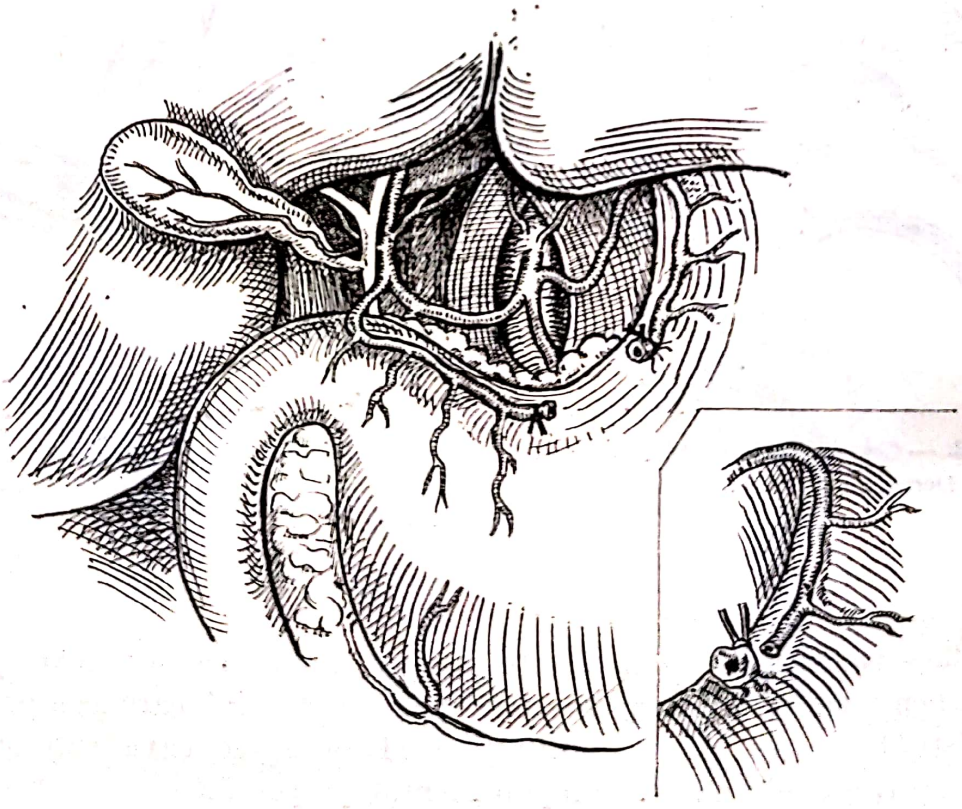

Fig. 194. — Secţionarea şi ligaturarea coronarei stomahice, într-o rezecţie gastrică. În cartuş : artera scăpată din ligatură.

Scanned with OKEN Scanner

Fig. 195. — Ligaturarea arterei apendiculare, într-un mezou gros (*a*). *b*, Artera scăpată de sub ligatură.

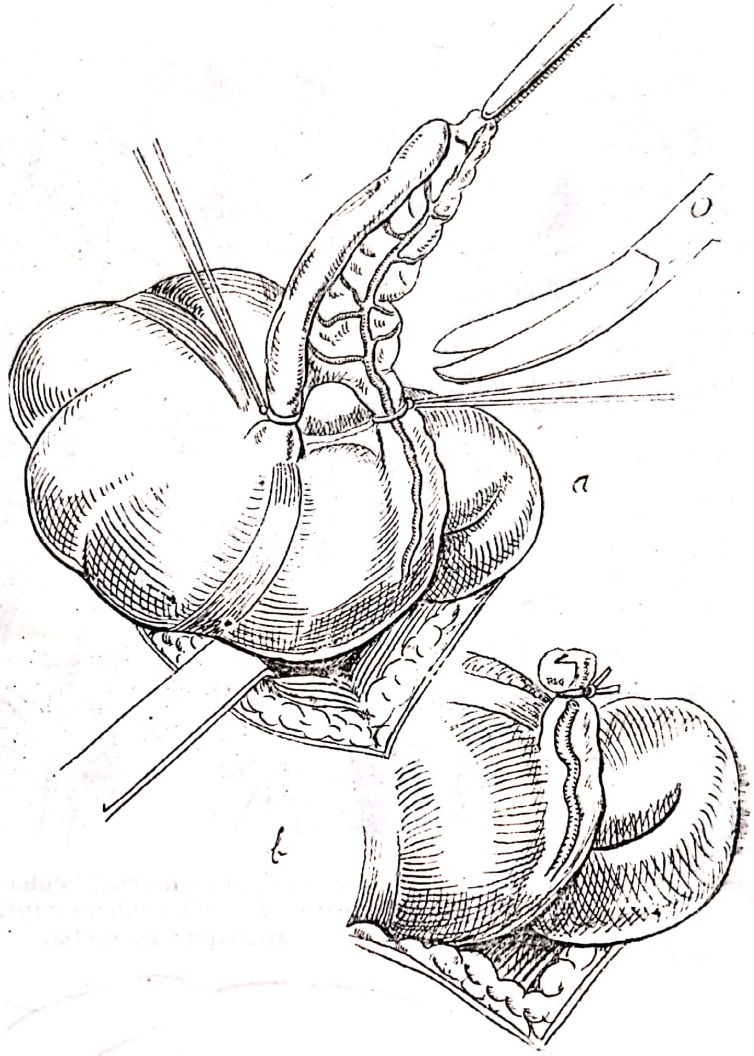

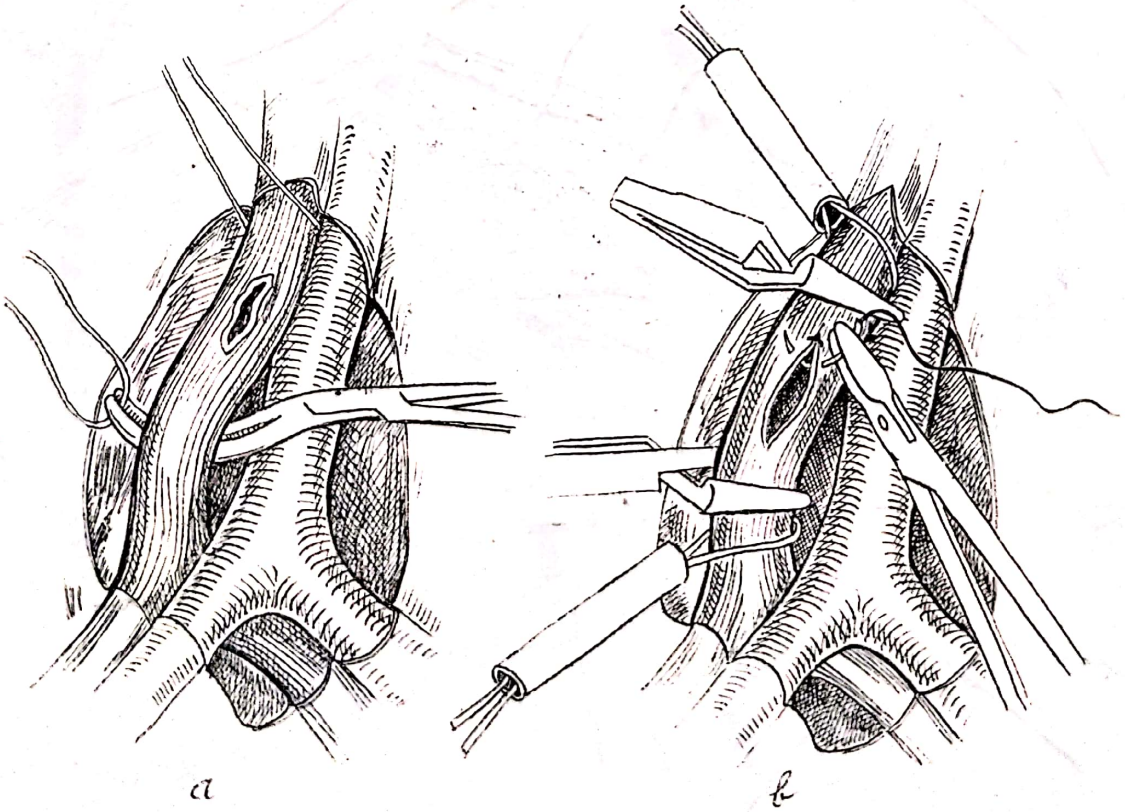

Fig. 196. — Lezarea accidentală a venei cave inferioare (*a*). *b*, Hemostază, suturare.

Scanned with OKEN Scanner

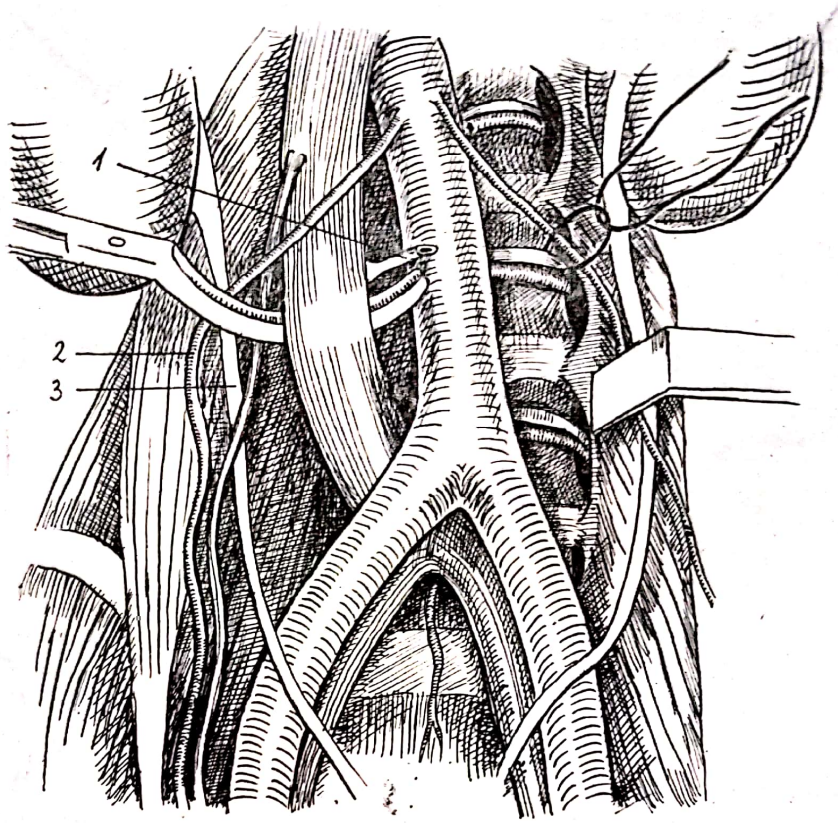

Fig. 197. — Lezarea accidentală a venei lombare, la trecerea pensei pe sub cava inferioară ; *1*, venă lombară ruptă ; *2*, arteră utero-ovariană ; *3*, ureter.

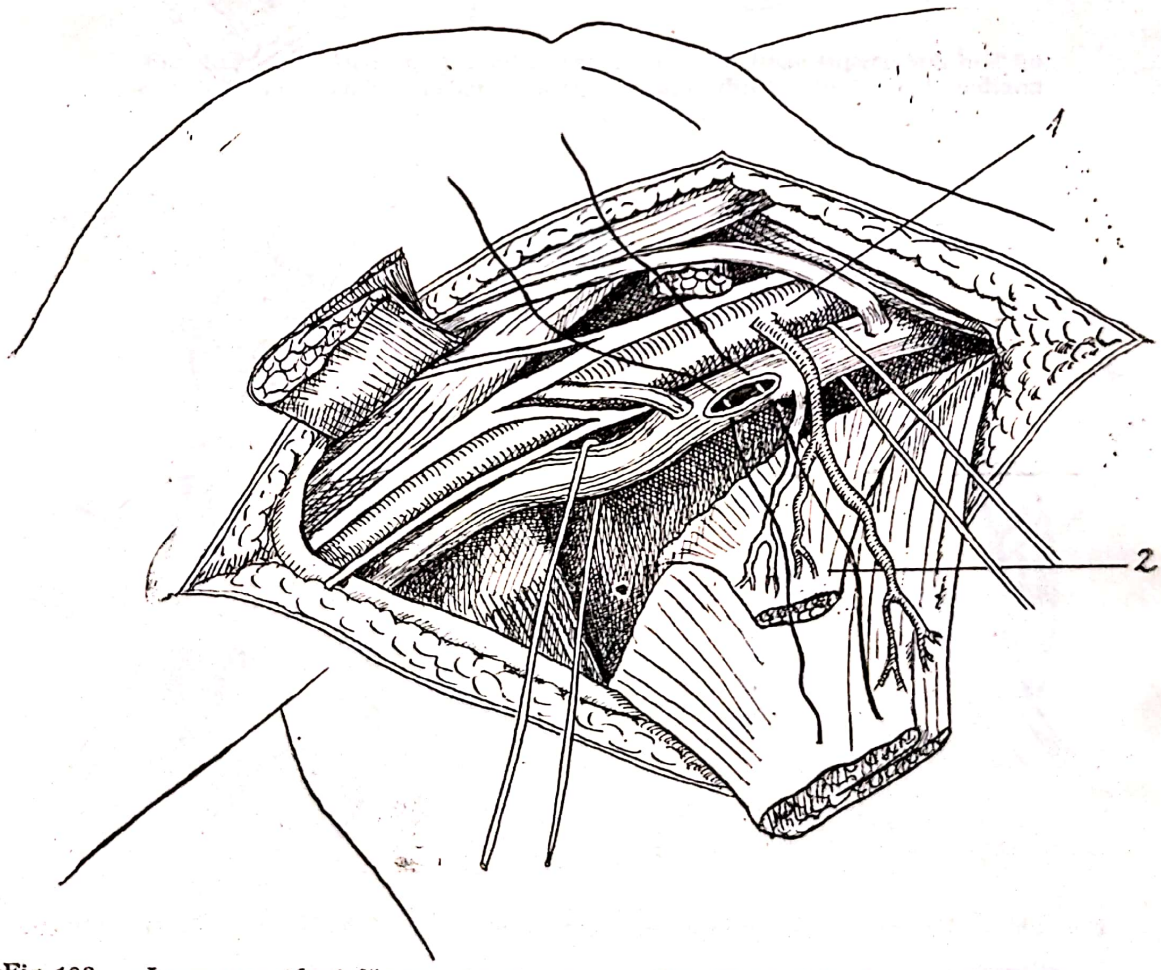

Fig. 198. — Lezarea accidentală a venei axilare în operațiile Halsted. Izolare, suturare ; *1*, artera axilară ; *2*, mușchii pectorali.

Scanned with OKEN Scanner

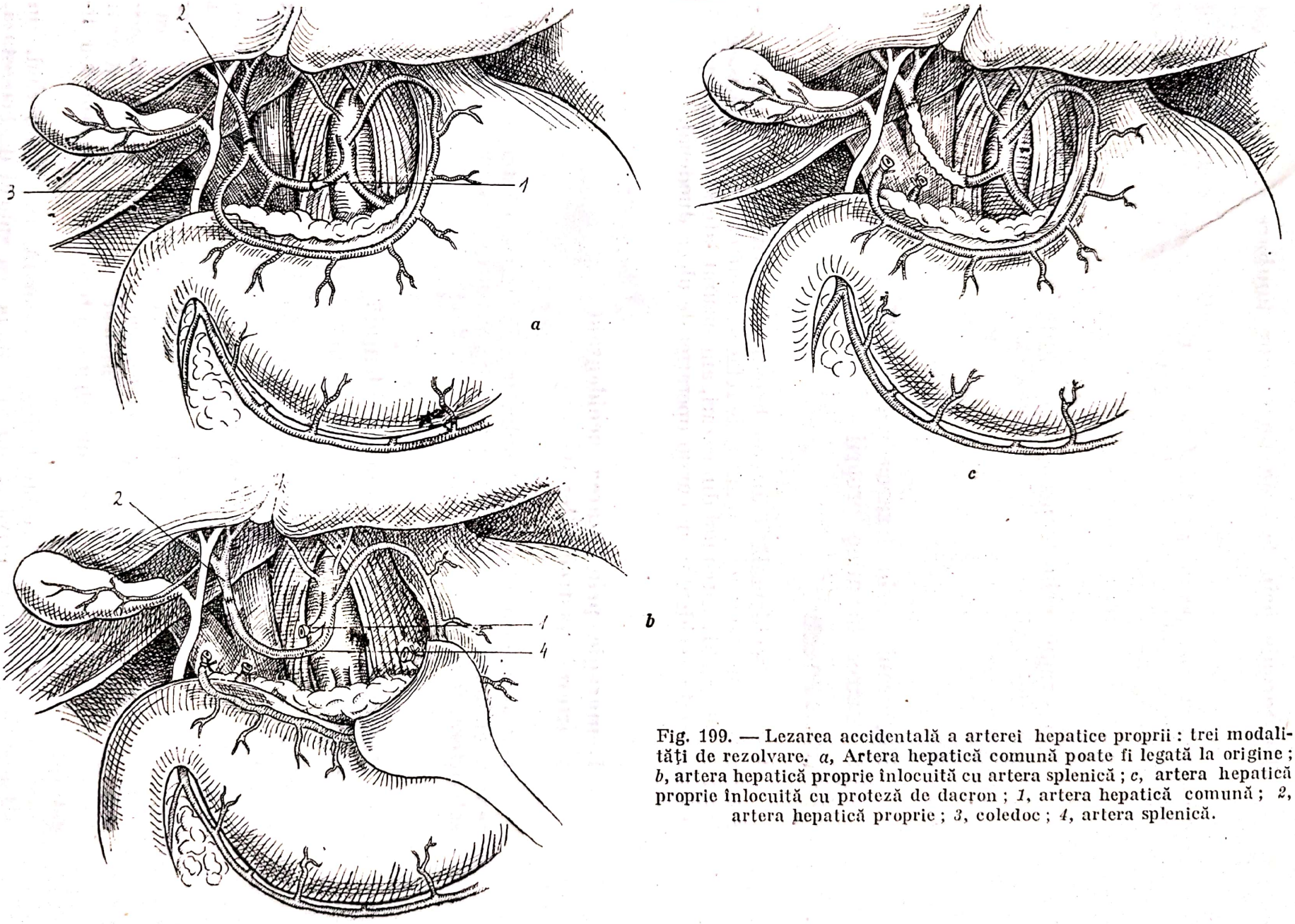

Fig. 199. — Lezarea accidentală a arterei hepatice proprii : trei modalităţi de rezolvare. *a*, Artera hepatică comună poate fi legată la origine ; *b*, artera hepatică proprie înlocuită cu artera splenică ; *c*, artera hepatică proprie înlocuită cu proteză de dacron ; *1*, artera hepatică comună ; *2*, artera hepatică proprie ; *3*, coledoc ; *4*, artera splenică.

Scanned with OKEN Scanner

Hemoragie prin lezarea unei vene lombare

Ruptura unei vene lombare se poate produce în momentul trecerii pensei disectoare pe sub cava inferioară. Un asemenea accident s-a produs cu ocazia izolării venei lombare în vederea ligaturării cavei, într-un caz de insuficienţă cardiacă (fig. 197).

Hemoragie prin lezarea accidentală a venei axilare în cursul operaţiei Halsted

(fig. 198)

Hemoragie prin lezarea accidentală a arterei hepatice proprii

(fig. 199)

Lezarea accidentală a arterei hepatice proprii în cursul duodenopancreatectomiei cefalice şi tehnica de refacere a arterei sînt înfăţişate în figurile 200 şi 201. Într-unul din cazuri, am suturat lateral artera hepatică proprie lezată accidental, în cursul operaţiei de ulcer duodenal.

Hemoragie prin lezarea accidentală a arterei gastroduodenale

O disecţie neatentă a duodenului duce la lezarea acestei artere situate în unghiul dintre duoden şi pancreas. Se ligaturează cu un fir trecut pe sub arteră, folosind un ac atraumatic (fig. 202).

Hemoragie prin lezarea accidentală a arterei iliace interne la originea acesteia

Accidentul s-a produs în cursul operaţiei de ablaţie a unei tumori retroperitoneale. Intervenţia era executată de un as al chirurgiei româneşti, ajutat de un experimentat medic primar şi de un medic specialist. La un moment dat, în timpul disecţiei, ţîşneşte sînge roşu. Operatorul, care ştia ce trebuie făcut în asemenea cazuri, aplică indexul pe zona care sîngerează. Cum tumora împingea în afară vasele iliace externe, nu-şi dădea seama dacă se lezase iliaca internă sau cea externă, deoarece ruptura era posterioară. În mod foarte judicios, el n-a aplicat pensa pe vas. Dacă ar fi fost sigur că hemoragia venea din iliaca internă, ar fi putut s-o ligatureze.

Am fost chemat să rezolv leziunea vasculară. În primul rînd, am izolat artera iliacă primitivă şi am aplicat pe ea şnurul de hemostază,

Scanned with OKEN Scanner

Fig. 200. — Lezarea accidentală a arterei hepatice proprii printr-o pensă pusă la originea arterei gastroduodenale ; două orificii accidentale pe portă, al treilea la originea venei mezenterice inferioare.

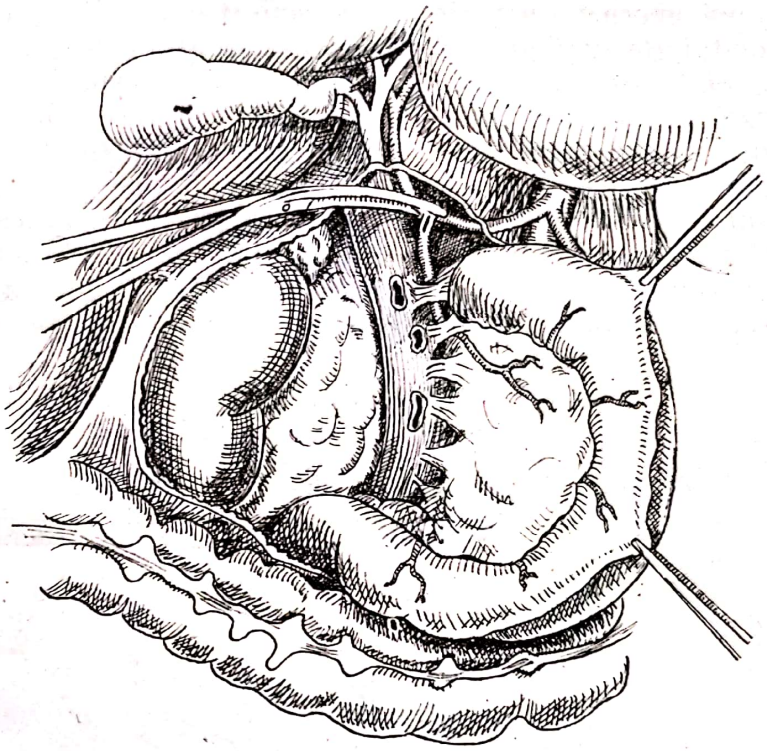

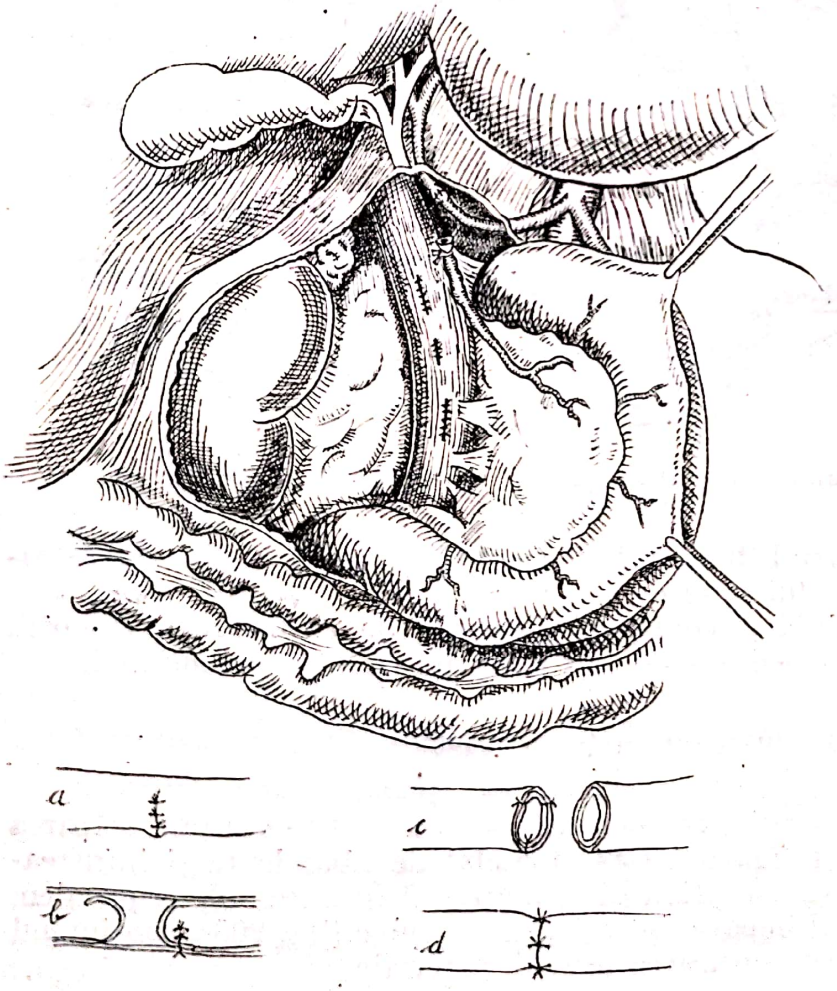

Fig. 201. — Lezarea accidentală a arterei hepatice proprii și a venei porte. Artera hepatică proprie reparată prin sutură cap la cap. Porta reparată prin suturi laterale. În cartuș : *a*, suturarea laterală a arterei hepatice ; *b*, aceeași imagine, văzută dinăuntru : intima „fugită" ; *c*, fixarea intimei arterei hepatice proprii ; *d*, sutura cap la cap a arterei hepatice proprii cu fire separate.

Scanned with OKEN Scanner

apoi aceeași operație am executat-o cu iliaca externă. Am observat că distal de orificiul care sîngera, se afla o colaterală care mergea în bazin : deci, orificiul se afla pe artera iliacă internă. Am făcut hemostază temporară pe iliacele primitivă și externă, apoi am legat iliaca internă, distal de orificiul care sîngera. După ligatură, prin strîngerea laţurilor de hemostază pe iliacele primitivă și externă, hemoragia este oprită. Rămîne de suturat orificiul. Am dedus că se afla la originea iliacei interne : am secționat artera : în acest fel, trăgînd în afară iliacele primitivă și externă puse pe laţ, orificiul (care avea un diametru de 4 mm) a apărut la vedere. L-am suturat fără dificultate cu fire separate. În felul acesta, refacerea

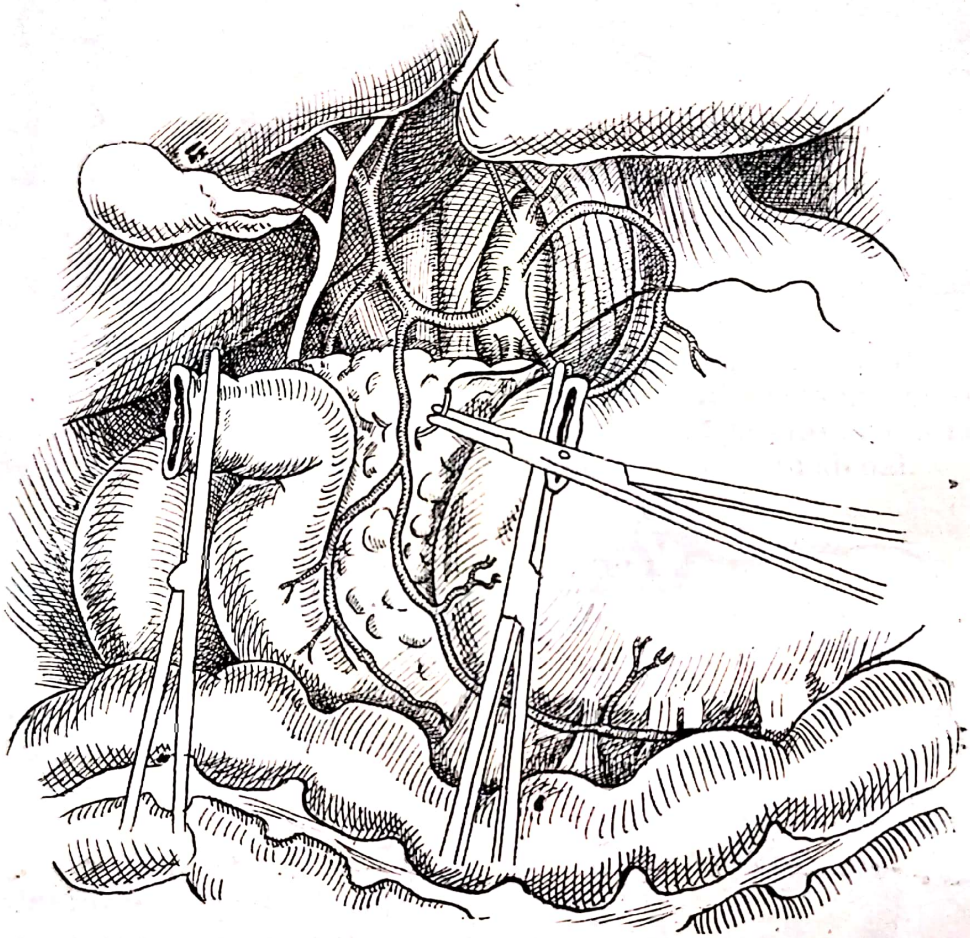

Fig. 202. — Ligatura arterei gastroduodenale, într-un caz de secționare accidentală a acesteia.

integrității axului arterial iliacă primitivă-iliacă externă a permis păstrarea integrității membrului inferior.

Echipa chirurgicală a continuat operația de extirpare a tumorii. Postoperator, pulsul la pedioasă și la tibiala posterioară era normal.

Hemoragie prin lezarea arterei cistice

Hemoragia prin lezarea accidentală a arterei cistice sau prin scăparea acesteia din pensă sau ligatură este deosebit de abundentă și infiltrează pedicului hepatic. Nu așteptăm să se mărească hematomul, ci prindem și comprimăm pedicului hepatic între index și police (fig. 203), continuînd cu refacerea ligaturii sau suturarea leziunii arteriale.

Scanned with OKEN Scanner

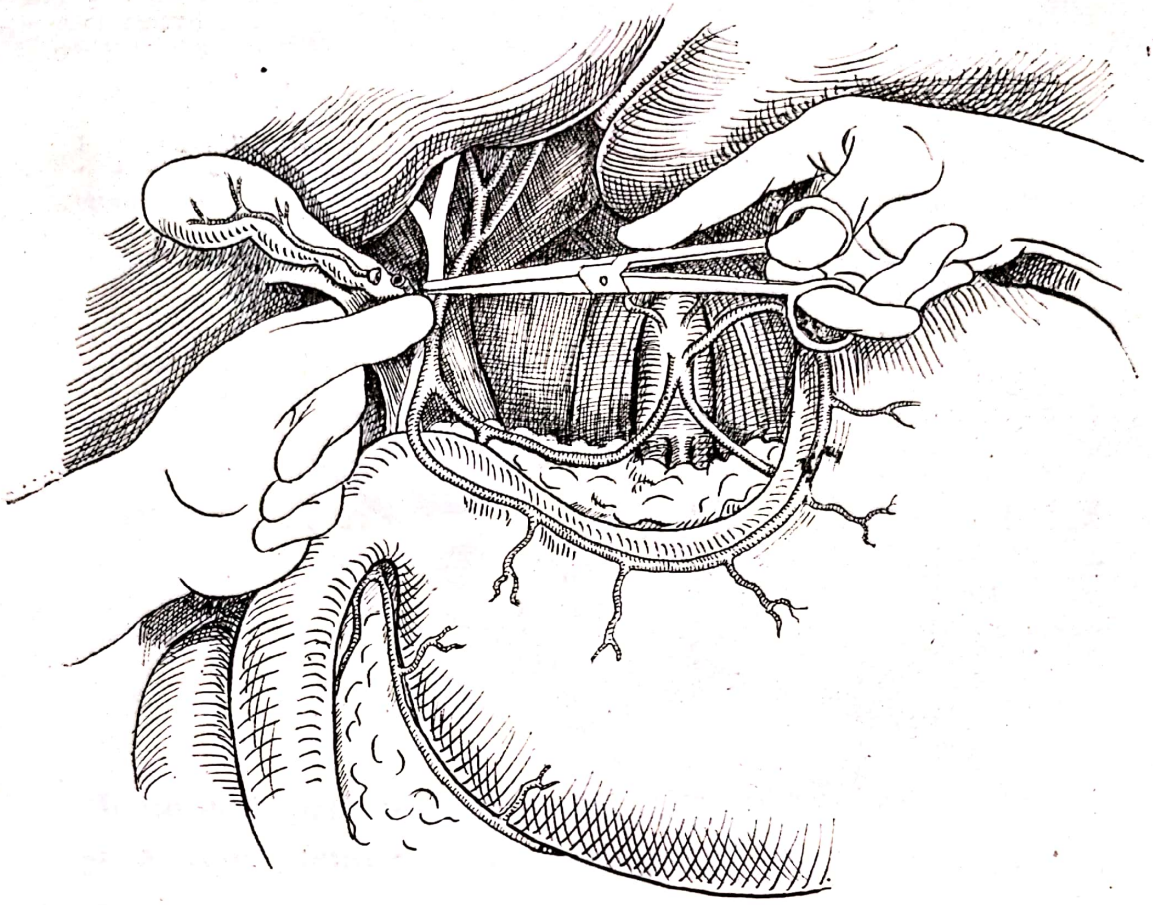

Fig. 203. — Lezarea accidentală a arterei cistice. Pedicului hepatic este prins între index și police.

Hemoragie prin lezarea accidentală a arterei și venei iliace în operația Wertheim (histerectomie totală)

Lezarea bifurcației iliacei primitive stîngi sau drepte și tehnica de reparare a accidentului sînt înfățișate în figurile 204 și respectiv 205. Într-un alt asemenea caz, hemoragia provocată de lezarea vaselor iliace primitive a necesitat dezobstrucția de urgență a venei iliace externe și a femuralei comune.

Hemoragie prin lezarea accidentală a venei iliace stîngi în operația de hernie

În figura 206 este ilustrată rezolvarea chirurgicală a unui asemenea caz de hemoragie, survenit prin lezarea cu acul Hagedorn a venei iliace stîngi, în cursul operării unei femei de 45 de ani de o hernie inghinală stîngă.

Scanned with OKEN Scanner

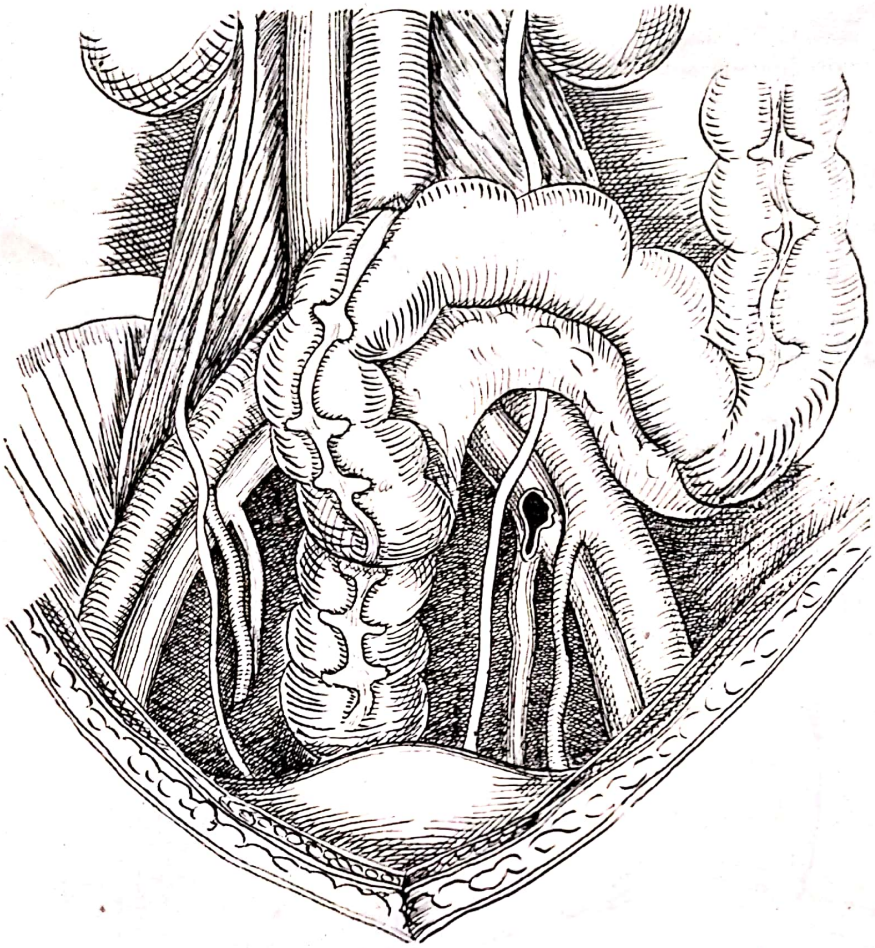

Fig. 204. — Lezarea accidentală a bifurcației venei iliace primitive stîngi.

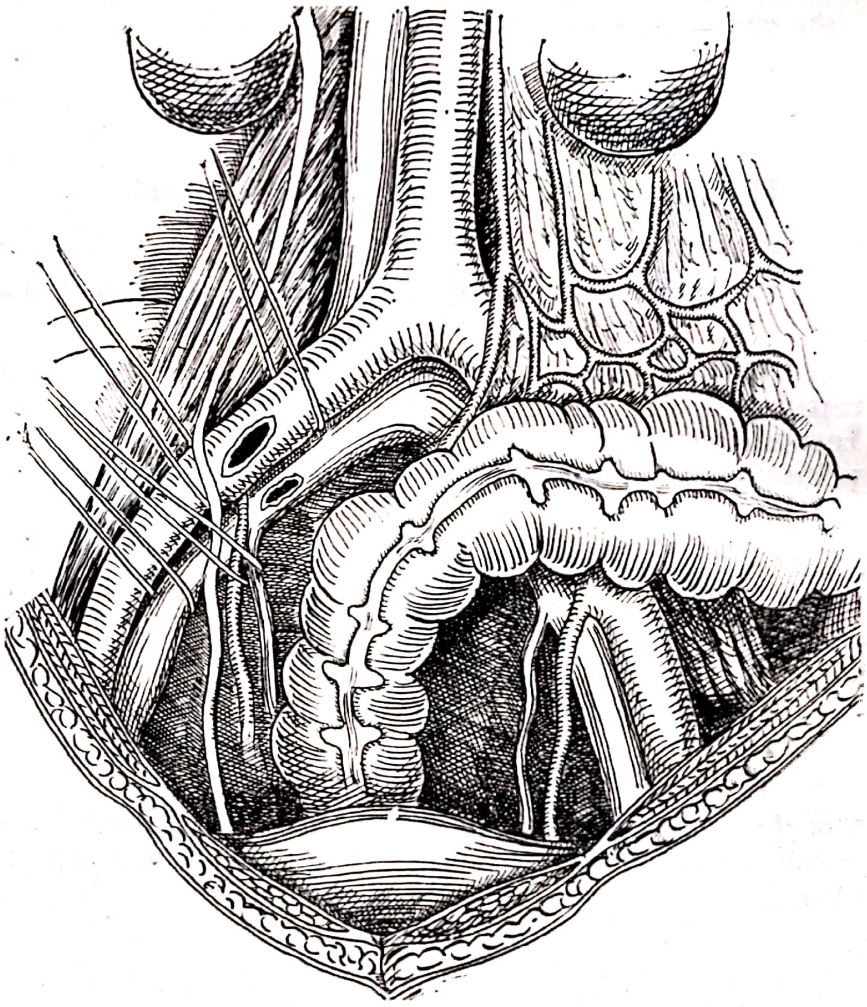

Fig. 205. — Lezarea accidentală a arterei și venei iliace primitive drepte.

Scanned with OKEN Scanner

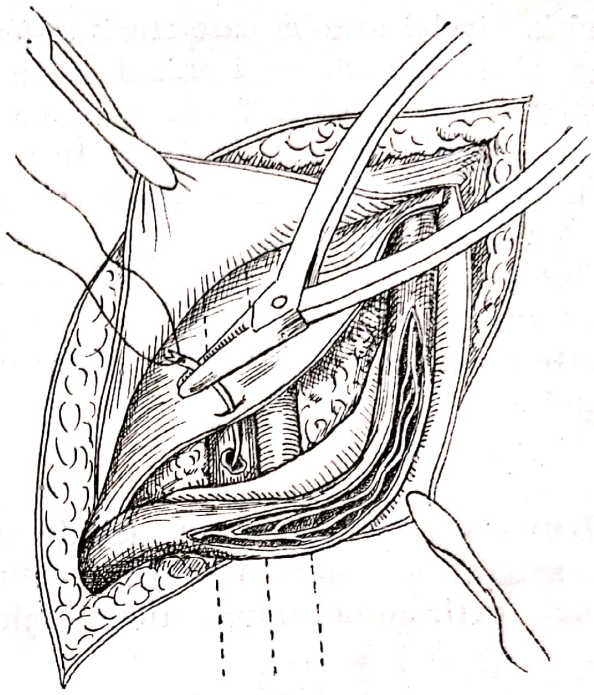

Fig. 206 — Lezarea accidentală a venei iliace externe stîngi, într-o operație de hernie.

Hemoragie prin lezarea accidentală a arterei și a venei femurale în operația de hernie

(fig. 207)

Hemoragia s-a produs prin înțeparea accidentală a arterei și a venei cu acul Hagedorn, care, cu vîrful său în trei muchii, poate tăia ca un cuțit. O manevră greșită, care se practică în mod curent, este tragerea acului în sus, după ce s-a împuns arcada, ca și cum acest gest ar feri de pătrunderea acului în vase. Tracționarea acului face însă ca acesta să taie peretele vascular : în loc de înțepătură, se produce o adevărată plagă vasculară, însoțită de sîngerare abundentă, care necesită repararea vasului.

Ca mijloc de prevenire a acestui accident, recomandăm mișcarea rotundă a acului, fără a-l tracționa ; hemoragia produsă de înțepătura acului este minimă și se poate opri printr-o compresiune de 5—10 minute. Astăzi, în majoritatea serviciilor de chirurgie, se folosesc ace atraumatice cu vîrf 1/0 sau 2/0.

Hemoragie prin secționarea accidentală a arterei epigastrice în operația de hernie recidivată

În timpul refacerii peretelui posterior al herniei, se produce o hemoragie puternică. Imediat, unul dintre ajutoare a făcut hemostază cu

Scanned with OKEN Scanner

indexul la nivelul arcadei care era transformată într-o placă fibroasă cu dimensiuni de 5 cm/8 cm și groasă de 10—15 mm, care se întindea din triunghiul Scarpa pînă la 3 cm deasupra arcadei. Bolnava mai fusese operată de hernie încă de două ori. În mijlocul țesutului fibros, se afla o fistulă care evolua de 25 zile și prin care se scurgea puroi și uneori puțin sînge. Am fost chemat să intervin pentru repararea arterei lezate. Am făcut hemostază provizorie pe arterele iliacă primitivă și femurală comună, apoi am abordat orificiul de pe artera epigastrică care sîngera și am legat artera. Am scos și firul care întreținea supurația. Bolnava pleacă vindecată, după 12 zile.

Hemoragie prin lezarea accidentală a arterei și venei femurale comune după extirparea ganglionilor inghinali

(fig. 208)

Hemoragie prin lezarea accidentală a venei femurale în operațiile de safenectomie

Accidentul a dus la amputarea coapsei. Operatorul izolase crosa safenei și colateralele ei. Din neatenție, secționează artera rușinoasă internă, care se retractă către artera femurală. Pensînd fără să vadă, ciupește lateral vena femurală. Hemoragia nu se oprește. Continuînd să pună pense, agață lateral artera femurală, fapt pentru care odată cu scoaterea pensei cu dinți, sîngele țîșnește în jet. Se leagă artera. La desfacerea pensei de pe vena femurală, începe sîngerarea, ceea ce îl obligă pe operator să lege vena. După ligaturarea arterei și venei femurale, piciorul și gamba se răcesc, se cianozează, se instalează cangrena. A patra zi se face amputație de coapsă.

Ligatura accidentală a venei femurale în cursul operației de varice

(fig. 209 și 210)

Se reușește repararea venei femurale și restabilirea circulației prin aplicarea unui autotransplant prelevat din safena extirpată. Am întîlnit însă și cazuri nefericite cînd, în operațiile de varice, a fost smulsă artera femurală, confundată cu safena internă, sau a fost legată artera femurală. În ambele situații, a fost necesară amputarea coapsei.

Scanned with OKEN Scanner

Fig. 207. — Lezarea accidentală a arterei și a venei femurale comune, în operațiile de hernie inghinală; *1*, cordon spermatic; *2*, artera femurală; *3*, vena femurală.

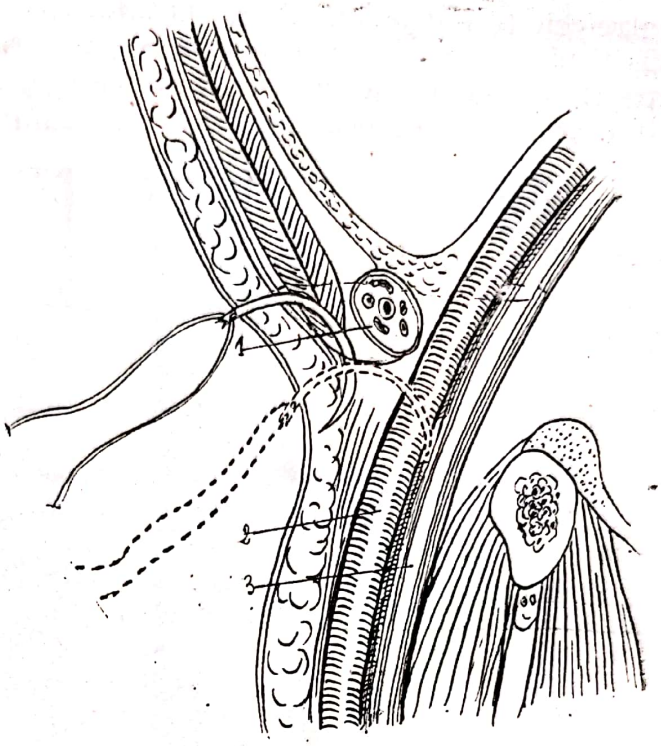

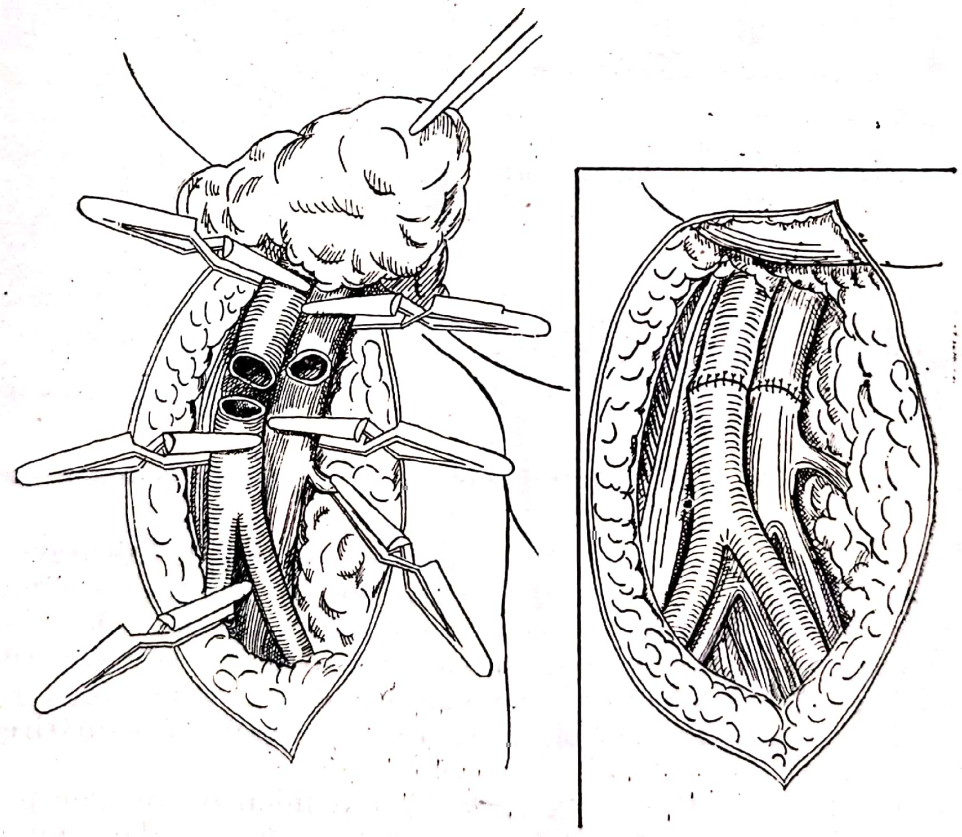

Fig. 208. — Lezarea arterei și venei femurale comune, în timpul extirpării ganglionilor inghinali. În cartuș, suturarea arterei și venei.

Cauzele accidentelor vasculare intraoperatoare:

— lipsa de cunoștințe anatomice precise, privind mai ales poziția exactă a pediculului vascular în raport cu celelalte formațiuni și raportul

Scanned with OKEN Scanner

dintre cele trei elemente ale pachetului vasculonervos (arteră, venă, nerv), atît în plan frontal, cît și în plan sagital. În majoritatea cazurilor, aceste rapoarte se modifică în cursul traiectului. De exemplu, raportul venă/arteră/nerv în regiunea inghinală se schimbă în regiunea poplitee;

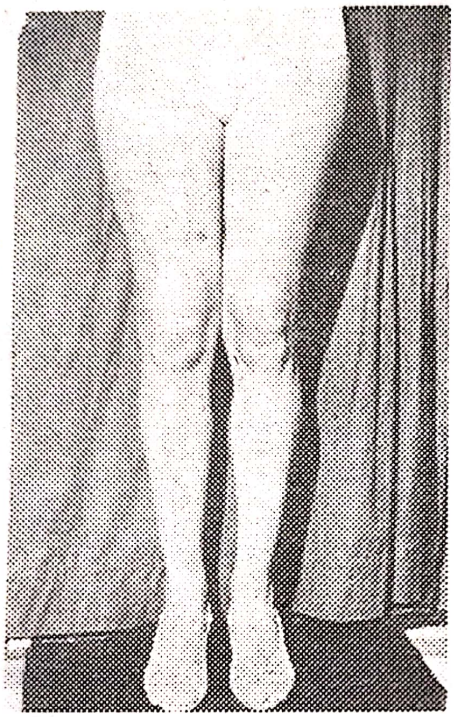

Fig. 209. — Secțiunea accidentală a venei femurale, cu ocazia unei safenectomii. Bolnava la doi ani după sutura venei femurale.

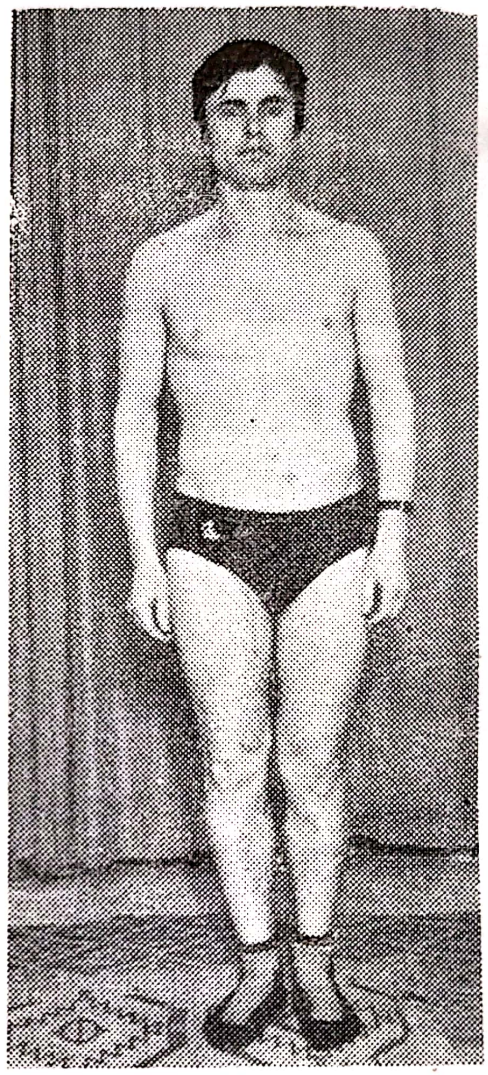

Fig. 210. — Secțiunea accidentală a venei femurale, cu ocazia unei safenectomii. Bolnavul la un an de la sutura venei femurale.

— lipsa de cunoștințe privind anomaliile vasculare venoase sau arteriale;

— obiceiul de a practica linii scurte de incizie. În chirurgia vasculară, trebuie efectuate incizii foarte mari. Șocul operator este provocat de tracționarea vaselor și nervilor și nu de mărimea inciziei. Ori de cîte ori am fost chemat să repar o arteră, am găsit, absolut în toate cazurile, linii mici de incizie; ele nu permiteau hemostaza la distanță, proximal și distal de leziune. Și tot în toate cazurile, primul gest necesar a fost mărirea inciziei;

— deficiențele în stăpînirea perfectă a tehnicii operațiilor pe vene. Este nepermis ca un chirurg să facă asemenea operații dacă nu posedă la perfecție această tehnică. Cazurile prezentate mai sus au fost grăitoare.

Scanned with OKEN Scanner

AFECȚIUNILE VENOASE

BOALA VARICOASĂ

Varicele reprezintă cea mai frecventă suferință la toate popoarele; o femeie din 4 și un bărbat din 15 au varice după vîrsta de 15 ani. Numărul bolnavilor cu varice este de 10 ori mai mare decît al celor cu boli arteriale. Într-un studiu efectuat pe 400 lucrători în jurul vîrstei de 45 ani, aparent normali, De Silva (citat de Bergan și Yao, 1978) a constatat că 57 % din ei prezentau varice, iar dintre aceștia, 19 % bărbați și 25 % femei aveau o insuficiență venoasă cronică. Desigur nu toate cazurile de boală varicoasă sînt avansate, necesitînd intervenția chirurgicală, dar foarte multe trebuie operate, iar restul îngrijite medical. O boală a cărei frecvență se cifrează la sute de mii în țara noastră trebuie să preocupe în mod serios forurile medicale. Problema bolilor venoase trebuie să fie cunoscută de absolut toți medicii. În lucrare ne vom ocupa numai de noțiunile practice, folositoare tinerilor chirurgi.

Sistemul venos superficial al membrelor superioare și inferioare se descarcă în cel profund. Vene mari, ca safenele internă și externă, bazilica

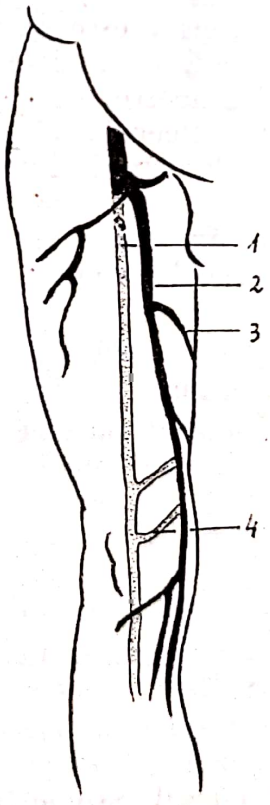

Fig. 211. — Venele superficiale (linie continuă) și profunde (linie întreruptă) ale coapsei (vedere ventromedială) (după Anson și McVay, 1971); *1*, vena femurală; *2*, safena internă; *3*, safena accesorie; *4*, comunicantele coapsei.

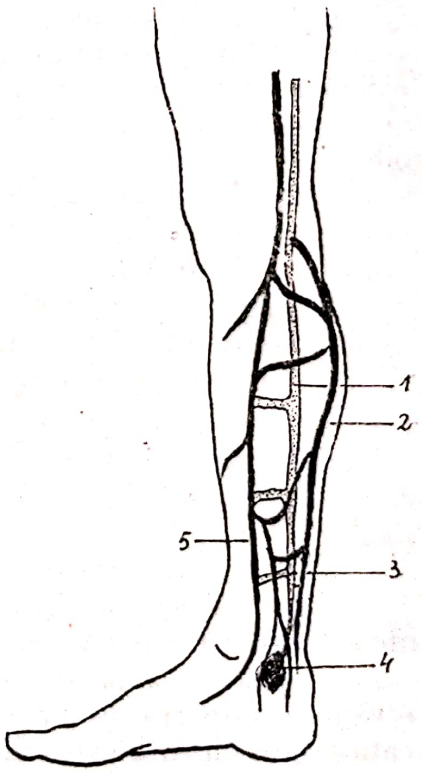

Fig. 212. — Venele superficiale (linie continuă) și profunde (linie întreruptă) ale gambei (vedere medială) (după Anson și McVay, 1971); *1*, vena tibială posterioară; *2*, safena externă; *3*, comunicantele gambei; *4*, ulcer venos; *5*, safena internă.

și cefalica se deschid direct într-o venă mare profundă, iar între sistemul superficial și cel profund există vene comunicante, care fac o legătură directă între o venă superficială și una profundă și care nu trebuie confundate cu venele colaterale. Colateralele sînt vene ale sistemului venos super-

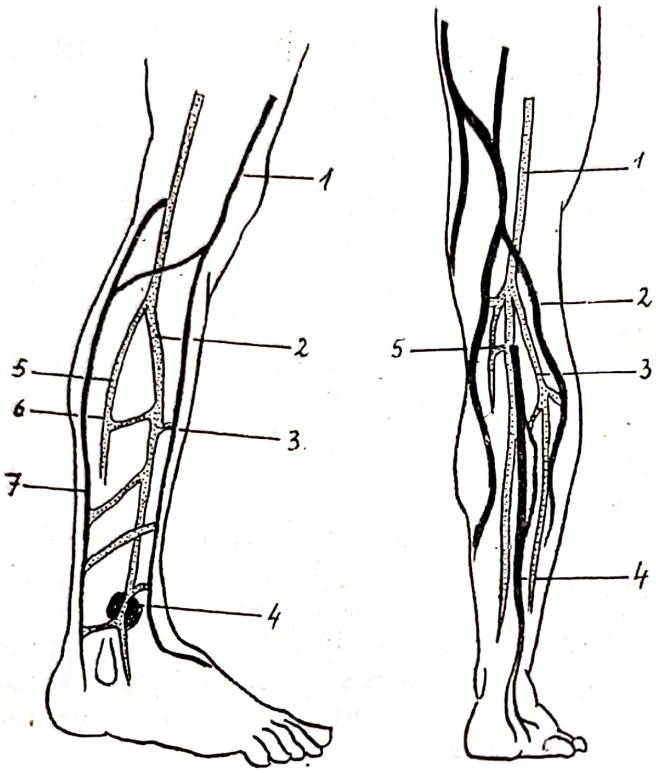

Fig. 213. — Venele superficiale (linie continuă) și profunde (linie întreruptă) ale gambei (vedere laterală) (după Anson și McVay, 1971); *1*, venă tributară a safenei interne; *2*, venă peronieră; *3*, comunicantele peronierei; *4*, ulcer venos; *5*, venele mușchiului solear; *6*, comunicante între venele solearului și peroniere; *7*, vena safenă externă.

←

Fig. 214. — Venele superficiale (linie continuă) și profunde (linie întreruptă) ale gambei (vedere dorsală) (după Anson și McVay, 1971); *1*, vena poplitee; *2*, vene superficiale; *3*, vena peronieră; *4*, vena safenă externă; *5*, venele solearului și comunicantele cu tibiala posterioară și safena externă.

ficial sau profund, care duc sîngele spre o venă mai mare din diferite segmente ale unui membru.

Zona retromaleolară internă este locul de predilecție al formării ulcerelor trofice. În această zonă, comunicantele se deschid în vena tibială posterioară. Orice tromboză a acestei vene prinde și comunicantele retromaleolare, favorizînd formarea ulcerului (fig. 212). Tot în zona retromaleolară internă, circulația arterială este diminuată, predispunînd la formarea ulcerului.

Figurile 211—214 sintetizează o serie de aspecte pe care chirurgul care operează varice sau sechele de tromboflebită trebuie să le aibă mereu prezente în minte:

* Circulația venoasă superficială a membrului inferior este complicată și trebuie învățată metodic.

* Comunicantele dintre circulația venoasă superficială și cea profundă a gambei sînt numeroase, ajungînd pînă la 10—12. Ele au un sediu fix, dar figurile arată cu aproximație la ce distanță de plantă se află. Dacă se operează sechele de tromboflebită și nu se leagă comunicantele, operația nu dă rezultate.

* Și la nivelul coapsei există comunicante venoase.

* Există safene duble, precum și ramuri descendente voluminoase ale safenei, care pot fi confundate cu aceasta.

Cunoașterea poziției arterei rușinoase interne superficiale (fig. 218) este de o importanță extremă, fiind artera care poate provoca adevărate catastrofe chirurgicale în cursul safenectomiilor. Într-adevăr, lezarea

Scanned with OKEN Scanner

accidentală și apoi pensarea pe orbește a acestei artere duce la lezarea arterei și a venei femurale. Dacă chirurgul nu este deprins cu suturile vasculare pentru a repara dezastrul, se ajunge sigur la amputația de coapsă.

Fig. 215. — Varice voluminoase ale coapsei și gambei. Corespunde figurii schematice 211.

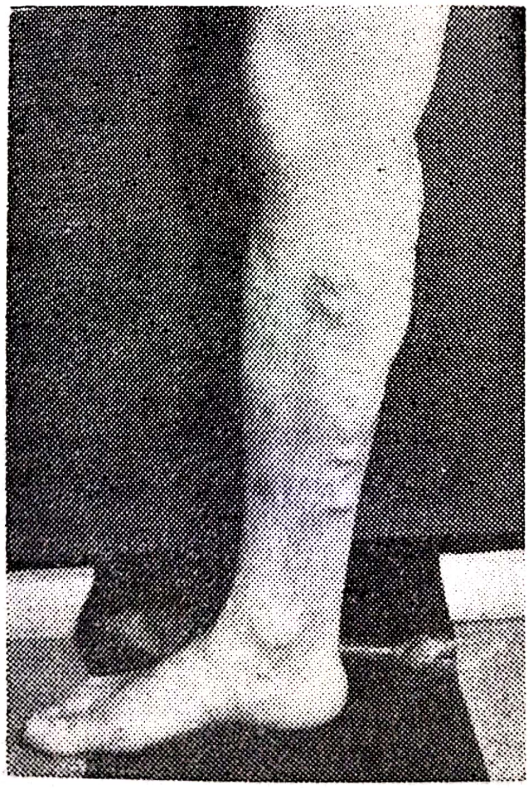

Fig. 216. — Varice pe fața internă a gambei. Corespunde figurii schematice 212.

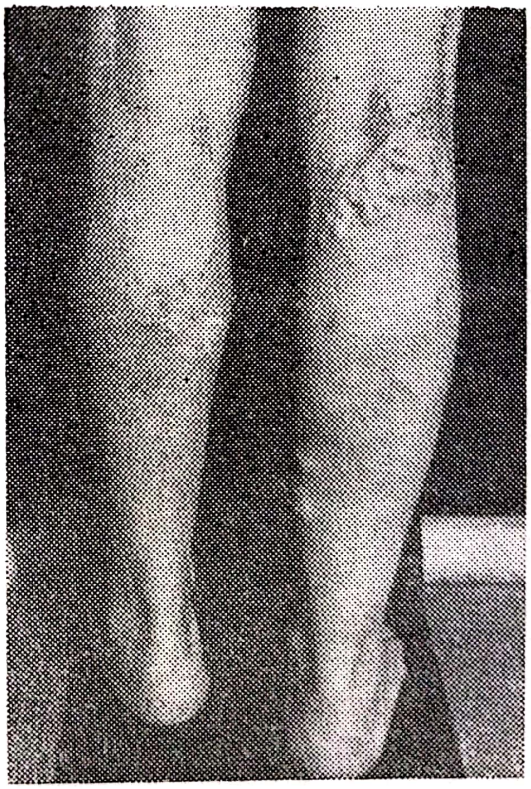

Fig. 217. — Varice pe fața posterioară și internă a gambei. Corespunde figurii schematice 214.

Scanned with OKEN Scanner

Descrierea anatomică a venelor membrelor inferioare (fig.211— 219) sugerează chirurgilor complexitatea operațiilor de varice care au fost și sînt încă considerate operații simple.

Examenul flebografic efectuat în poziție verticală ne arată că 80—90 % din sîngele circulației venoase superficiale trece spre venele profunde prin comunicante, iar restul de 10—20 % prin cele două safene.

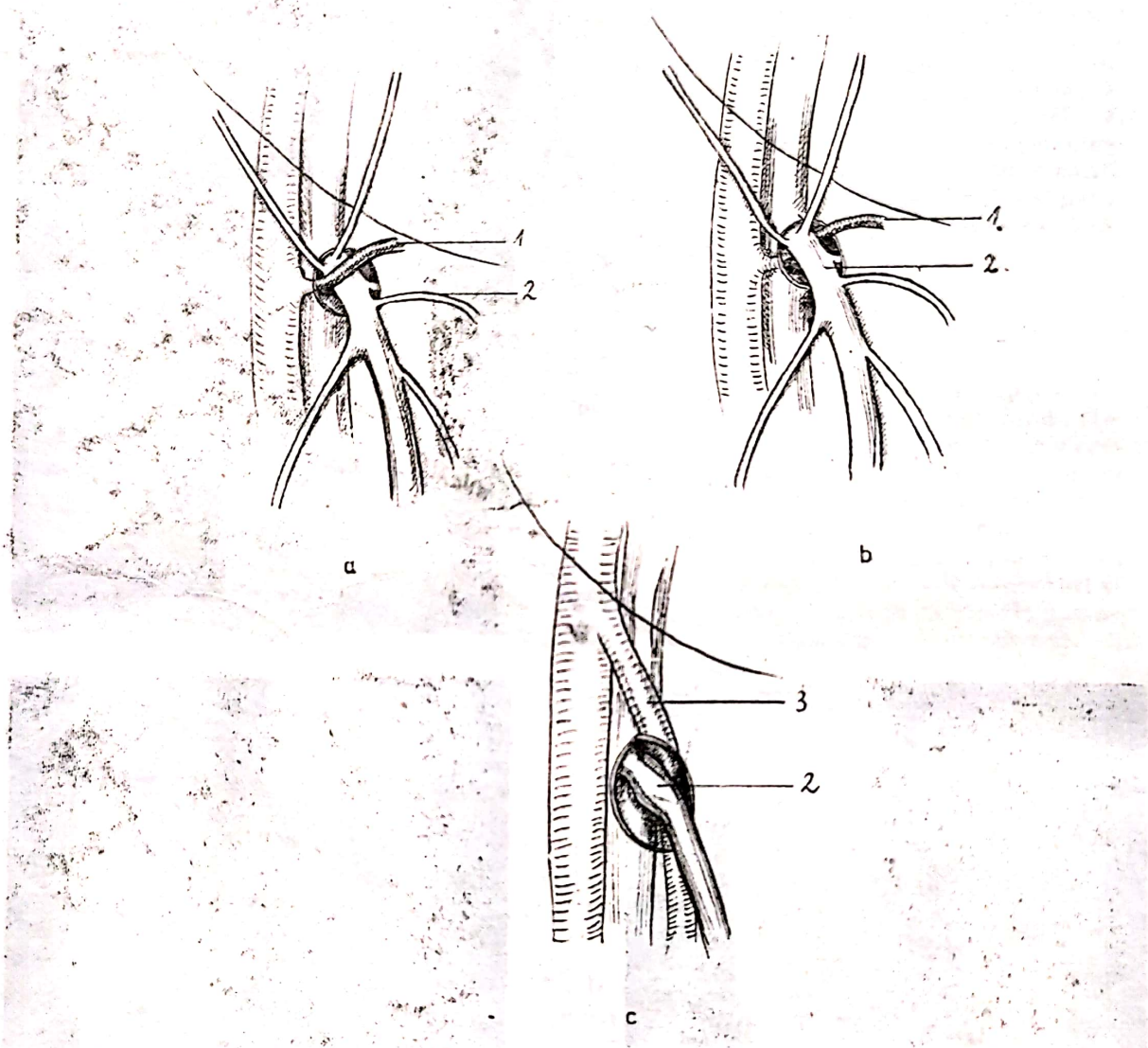

Fig. 218. — Variațiile individuale ale raporturilor arterei rușinoase superficiale cu crosa safenei interne. *a*, Artera rușinoasă superficială trece pe deasupra crosei safenei interne; *b*, artera rușinoasă superficială trece pe sub crosa safenei interne; *c*, crosa safenei interne este în contact cu artera femurală profundă, care are origine înaltă și încrucișează vena femurală superficială; *1*, artera rușinoasă superficială; *2*, crosa safenei; *3*, artera femurală profundă (origine înaltă).

Fiecare comunicantă este prevăzută, la deschiderea în vena profundă, cu o valvă care, atîta timp cît este eficientă, împiedică sîngele să vină din profunzime către suprafață (fig. 219, *a* și *b*).

Sistemul venos profund al gambelor conduce sîngele în vena poplitee, de unde înaintează pe două căi care funcționează aproape egal de bine și se pot înlocui: venele femurale superficială și profundă. Aceasta din urmă, prin legăturile ei, se continuă cu ischiatica.

Scanned with OKEN Scanner

În pericardită, din cauza stazei venoase în membrele inferioare, se pot produce dilataţii venoase şi şi chiar ulcere ale gambei. Noi am observet un bolnav, la care, prin tratamentul pericarditei, dilataţiile venoase au cedat, iar ulcerul gambei s-a vindecat.



a *b*

Fig. 219. — Safenă varicoasă avalvulară extirpată (*a*). Vena a fost întoarsă pe dos. Se observă firul care este trecut printr-un mic rudiment de valvă, aflat la nivelul crosei safenei. *b*, Crosa safenei, secţionată într-un caz de varicoză. În interior se observă absenţa valvelor.

Într-un alt caz (o dublă leziune mitroaortică, însoţită de insuficienţă cardiacă, cu hepatomegalie, la un bolnav de 72 ani), se dezvoltaseră varice uriaşe pe peretele abdominal şi la ambele membre inferioare (fig. 220, *a* şi *b*). Varicele erau pulsatile. Pulsaţiile se vedeau cu ochiul liber.

Fig. 220. — Varice la nivelul peretelui abdominal (*a*) şi al membrelor inferioare (*b*), la un bolnav de 72 ani, cu insuficienţă cardiacă.

b

a

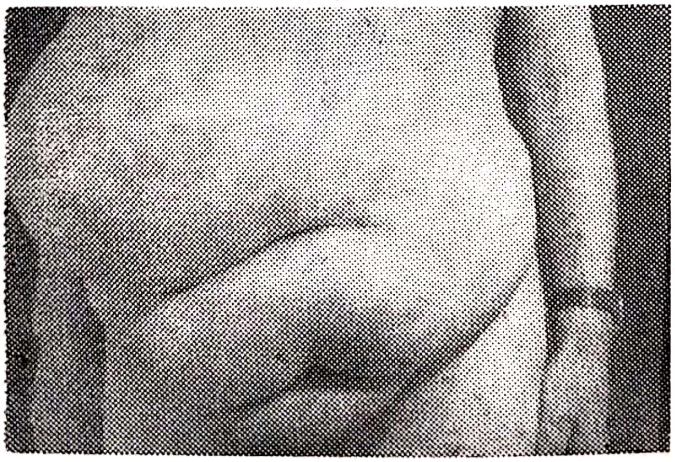

Factorii de care depinde întoarcerea venoasă sînt :

— contracţiile musculare, în special ale solearului, care constituie o adevărată inimă venoasă. El împinge puternic sîngele în trunchiurile

Scanned with OKEN Scanner

venoase profunde. Coloana sanguină nu poate merge în jos deoarece se opun valvele care dirijează sîngele din aproape în aproape spre rădăcina membrului. Schimbările de volum venos al gambei în timpul mersului sînt înfăţişate în figura 221 ;

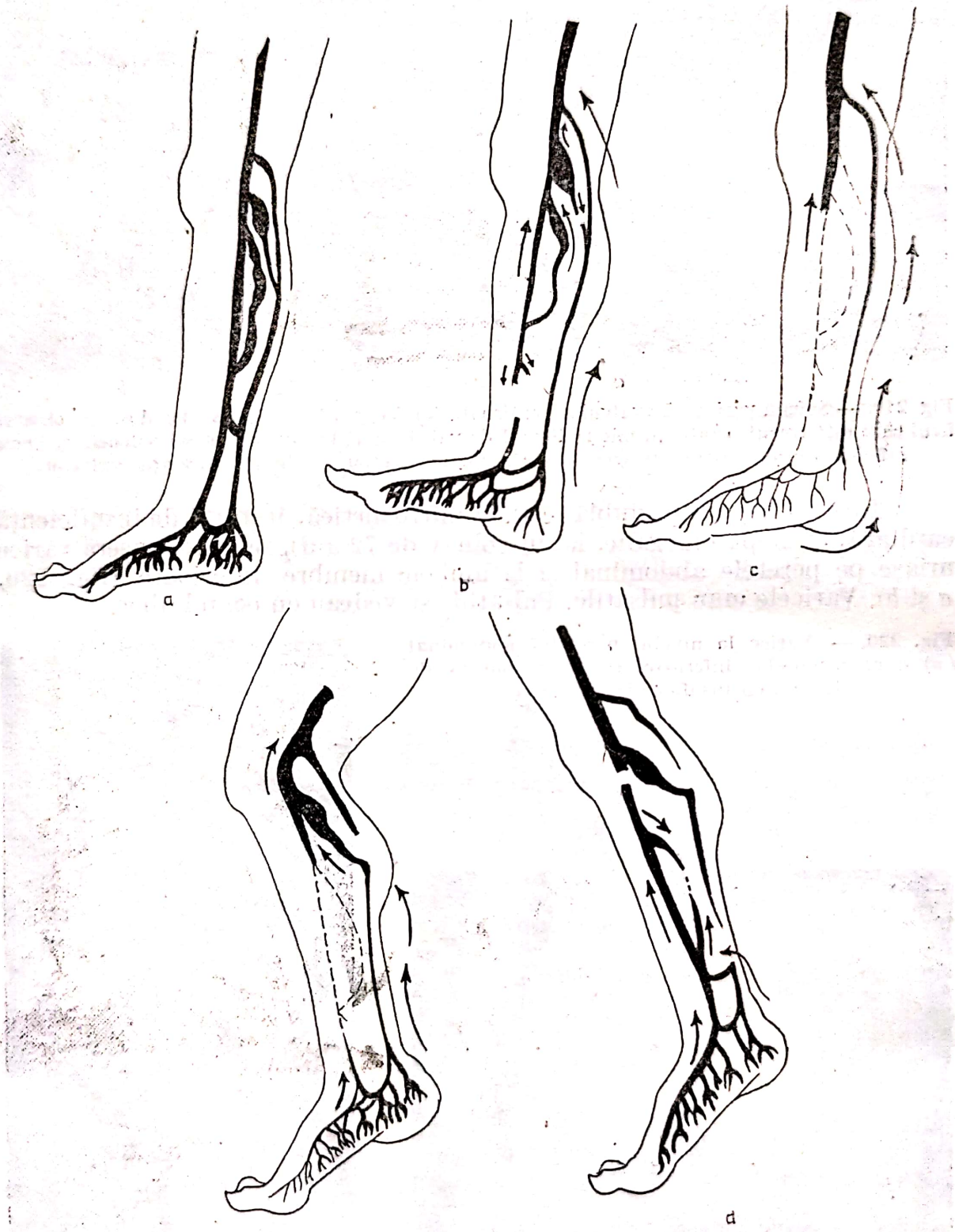

Fig. 221. — Schimbările de volum ale venelor gambei în timpul mersului. *a*, Venele gambei în poziţie de repaus vertical ; *b*, călcîiul apăsat pe podea ; *c*, muşchii gambei contractaţi în vederea mersului ; *d*, călcîiul ridicat pentru păşire : gamba relaxată din nou ; sîngele umple venele (după Strandness, citat de Heimovici, 1976).

Scanned with OKEN Scanner

— mișcările diafragmului care în inspirație presează viscerele abdominale și alungă sîngele venos spre inimă. Valvele împiedică refluxul venos spre membrele inferioare;

— inima acționează asupra circulației venoase întîi prin presiunea arterială și, în al doilea rînd, prin aspirarea sîngelui venos, în momentul diastolei, factor foarte important;

— șunturile arteriovenoase transmit presiunea din arteră direct în vină.

O schemă foarte explicită privind cele trei componente importante ale sistemului venos sînt înfățișate în figura 222. Acestea sînt: venele

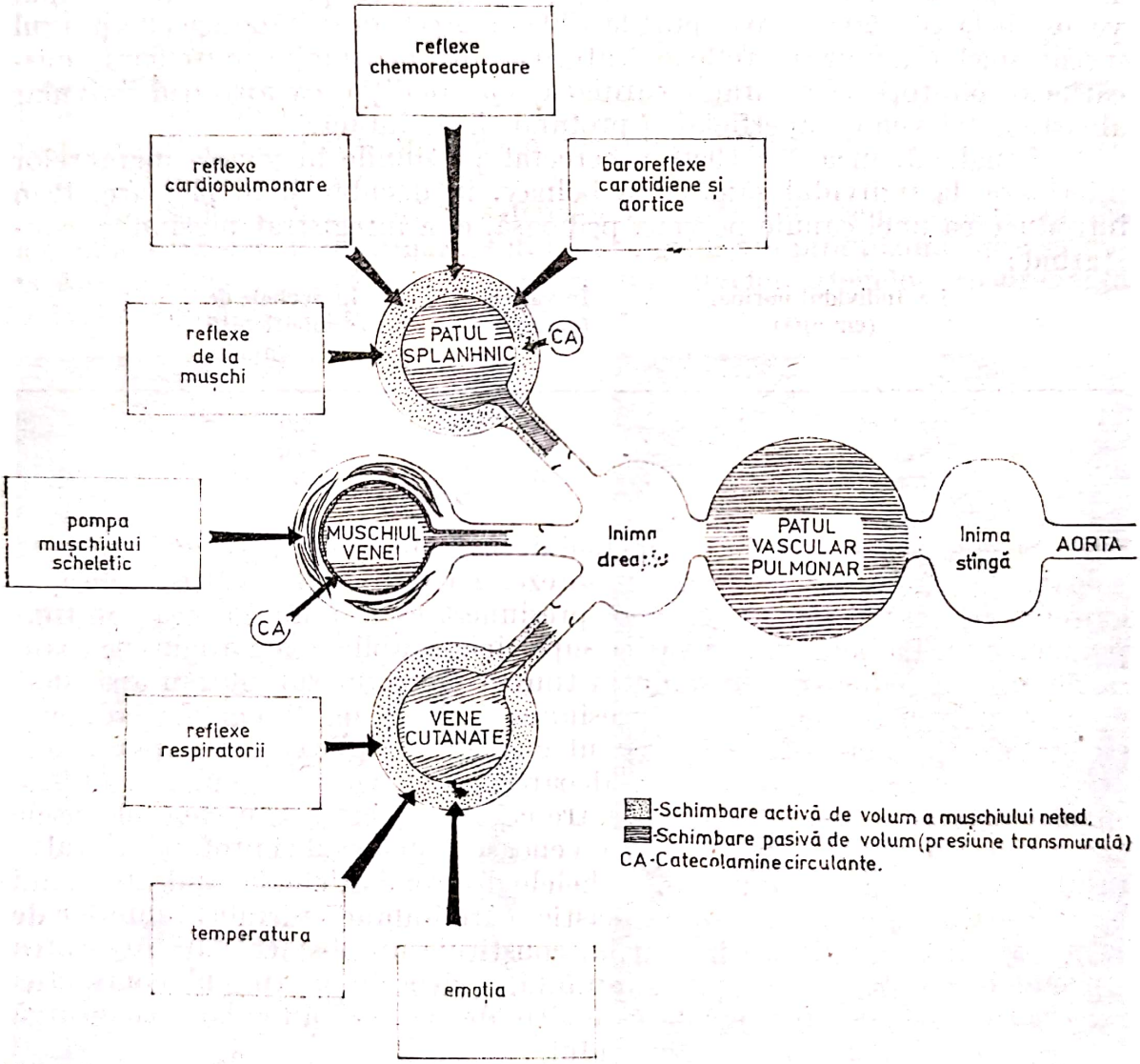

Fig. 222. — Cele trei componente importante ale sistemului venos: patul splanhnic, venele musculare și venele cutanate (explicații în text) (după Shepherd, citat de Heimovici, 1976).

splanhnice, venele musculare și venele cutanate. Ele conduc sîngele la cordul drept. Cel mai important compartiment al sîngelui venos este cel splanhnic. În el se pot depozita cantități mari de sînge. Tot el este acela care eliberează sîngele la nevoie, în raport cu regiunea organismului care intră în funcție. Nu este de mirare că acest depozit de sînge al organismului este influențat de factori nervoși, endocrini și chimici. Ei sînt: catecolaminele circulante, baroreflexele carotidiene și aortice, reflexele chemo-

Scanned with OKEN Scanner

receptoare, reflexele cardiopulmonare, reflexele musculare (fig. 222). Venele musculare sînt influențate de catecolamie și, mai ales, de contracțiile musculare care, după cum am arătat, acționează ca o adevărată pompă. În sfîrșit, venele cutanate sînt influențate de reflexele respiratoare, temperatura internă a corpului și de cea a mediului înconjurător și de emoții.

Presiunile vasculare, la membrul inferior în decubit, sînt următoarele : în arteră 130 cm apă, în arteriolă 70 cm, în capilar 40 cm, în capilarul venos 25 cm, în venulă 20 cm, într-o venă de calibru mediu 10 cm, iar în atriul drept aproape zero.

În ortostatism, presiunea venoasă se ridică la 110—120 cm apă. Este surprinzător cum rezolvă organismul creșterea presiunii din sistemul venos de la 10—20 cm apă, pînă la 120 cm. Aceasta se produce cu ajutorul mecanismelor amintite (reflexe, catecolamine, contracția musculară, mișcările respiratorii și aspirația cardiacă) cu condiția ca aparatul valvular al sistemului venos superficial și profund să fie intact.

Longland, încă din 1950, a cercetat presiunile în venele membrelor inferioare, la individul sănătos și bolnav, în decubit și în picioare. Prin introducerea unei canule pe vena pedioasă, el a înregistrat presiunile, constatînd :

	La individul normal (cm apă)	În varice (cm apă)	În sechele de tromboflebită (cm apă)
culcat	25	25	20
vertical	110	110	110
mers	35	60	120

Se constată că, în timpul mersului, presiunea venoasă scade deoarece coloana sanguină începe să se micșoreze. La individul sănătos, aplicarea garoului pe coapsă nu influențează presiunea, ea rămînînd aceeași în timpul mersului. La bolnavul cu varice superficiale, aplicarea garoului pe coapsă determină reducerea presiunii în timpul mersului sub 60 cm apă, însă aceasta nu ajunge niciodată la presiunea normală de 35 cm. La bolnavul cu sechele de tromboflebită, mersul cu garoul aplicat pe coapsă ridică presiunea în venele superficiale, deoarece contracția musculară împinge sîngele sistemului venos profund către cel superficial prin comunicantele cu valve insuficiente. Cînd sistemele venoase superficial și profund au valve insuficiente (situație comună în sechelele de tromboflebită), aplicarea unui bandaj elastic sau a unui ciorap elastic, care îmbracă membrul inferior de la picior pînă în regiunea inghinală, constituie un obstacol față de ieșirea sîngelui din profunzime spre suprafață, îndeosebi în timpul contracției musculare. În acest fel sîngele este silit de pompa musculară să meargă în sus, nu către suprafața membrului.

Aceste experiențe ale lui Longland au lămurit încă de acum 35 de ani fiziopatologia circulației venoase în membrul inferior cu varice și respectiv cu sechele de tromboflebită profundă. Cercetările lui sugerează și tratamentul care trebuie aplicat în special în sechelele de tromboflebită : legarea comunicantelor care conduc sîngele din profunzime spre suprafață. Problema cea mai grea este depistarea tuturor comunicantelor. Într-adevăr, în pofida manevrelor clinice, radiologice și chiar intraoperatoare, este greu să le depistăm pe toate. De aceea, chiar și după o operație de varice, minuțios executată de chirurgi experimentați, este totuși necesară purtarea ciorapului elastic.

Scanned with OKEN Scanner

Aspecte clinice

Varicele *primare* sînt acelea care se dezvoltă progresiv, începînd din adolescență, pe membrele normale. Varicele *secundare*, deși asemănătoare celor primare, apar în cu totul alte condiții și au altă semnificație: apar după tromboflebita venelor profunde, fiind determinate de insuficiența valvelor comunicantelor. Sînt varice compensatoare.

Circulația venoasă în membrul cu tromboflebita venelor profunde se face prin venele superficiale care se dilată mult, nemaiavînd suportul aponevrotic. Mărirea de volum a venelor superficiale duce la insuficiența valvelor și la apariția varicelor secundare (compensatoare).

Ulcerul varicos al gambei nu trebuie confundat cu ulcerul venos, consecința trombozei venelor profunde . Ulcerul varicos se datorește insuficienței valvelor comunicantelor (fig. 223 și 224). Ulcerul venos se datorește insuficienței valvelor venelor profunde (tibiale, poplitee, femurale) și a comunicantelor acestora.

Insuficiența valvulară a safenelor este absolut asemănătoare cu cea a comunicantelor. Prin urmare, refluxul sîngelui din profunzime spre suprafață se produce numai în cazul insuficienței valvelor safenelor ; insuficiența valvelor comunicantelor are același efect.

Fig. 223. — Ulcer varicos retromaleolar și pigmentarea tegumentelor, la un bolnav cu varicoză a membrelor inferioare.

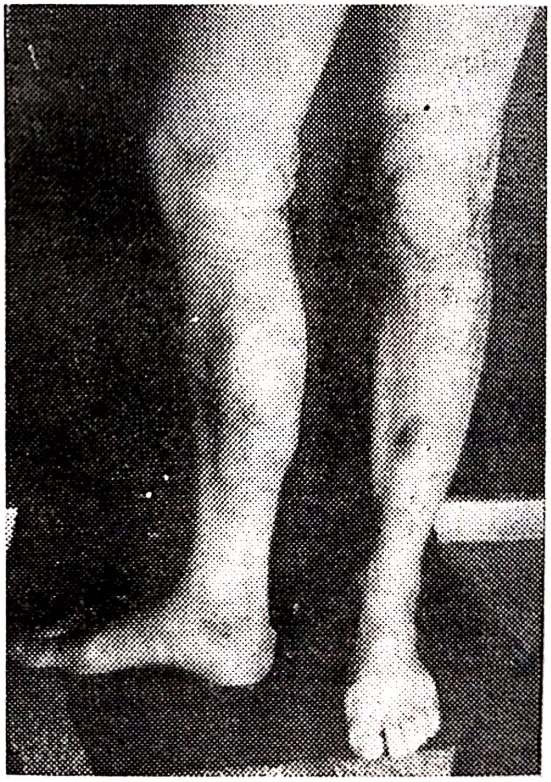

Fig. 224. — Varice voluminoase la nivelu gambei. Tulburări trofice incipiente retromaleolare.

John H. Olwin, profesor emerit de chirurgie la Luke's Medical Center Chicago (citat de Bergan și Yao, 1978), subliniază că principalul obiectiv în tratamentul varicelor primare este localizarea insuficiențelor valvulare. Numai astfel, suprimînd venele insuficiente, recidivele pot fi evitate. Olwin își manifesta totuși scepticismul în legătură cu eficacitatea

Scanned with OKEN Scanner

mijloacelor folosite pentru determinarea insuficienței valvulare : inspecție, palpare, percuție și aplicarea garourilor ; acestea nu reușesc să diagnosticheze decît 50 % din insuficiențe.

Nici folosirea flebografiei sau a tehnicii cu fluoresceină nu adaugă mai multe informații asupra insuficienței valvulare venoase. Pînă în prezent, cea mai eficientă metodă pentru localizarea insuficienței valvulare a comunicantelor pare a fi tehnica cu raze infraroșii. Aceasta din urmă este cu atît mai importantă cu cît este neinvazivă. Totuși, deocamdată, nici o metodă sau combinație de metode nu sînt suficient de precise în această direcție și mai pot furniza și indicații fals-pozitive.

Un alt aspect extrem de important pe care chirurgul trebuie să-l aibă mereu în vedere este variabilitatea anatomică a venelor membrelor inferioare, mai ales a venelor superficiale. Sistemul de comunicare al acestor vene una cu alta, precum și cu venele profunde, variază de la individ la individ. Nu trebuie nici un moment pierdut din vedere faptul că orice venă superficială poate să se termine în mod neașteptat într-o venă profundă. Aceasta este valabil mai ales pentru safena externă care, în loc să se termine în vena poplitee, se poate îndrepta în sus spre safena internă ; alteori se deschide în vena tibială posterioară, la jumătatea gambei.

Cercetarea insuficienței valvulare venoase cu ajutorul garoului, în cazul varicelor safenei externe, este prezentată în figura 225.

Scriam în notele clinice din 1962 că sistemul venos al membrelor inferioare trebuie imaginat ca un sistem de vase, unul profund și altul superficial, care comunică la diferite niveluri prin cîrja safenelor internă și externă și prin comunicante (fig. 226). Ambele sisteme sînt despărțite prin aponevroză. Garourile nu fac decît să întrerupă sistemul superficial la diferite niveluri. Ele permit depistarea comunicantei insuficiente.

Direcția obligatorie a circulației sîngelui venos este de la suprafață spre profunzime și nu invers.

În varicele primare, de care ne ocupăm în acest capitol, valvele de gla joncțiunea venelor superficiale cu cel profunde sînt la început indemne : se constată numai dilatarea venelor superficiale datorită unei deficiențe enetice a peretelui venos. Numai după 5—10—20 ani de evoluție a bolii varicoase, valvele joncțiunii venoase superficială-profundă devin insuficiente. Pentru acest considerent, varicele trebuie operate cît mai precoce, chiar cînd bolnavul nu a început să sufere.

Aspectele clinice care trebuie neapărat reținute de chirurgii care doresc să se specializeze în chirurgia varicelor sînt înfățișate în figura 227. Din cele opt scheme, numai primele trei înfățișează varice primare necomplicate. În celelalte cinci, au apărut : tromboflebita, insuficiența comunicantelor gambei și tulburările trofice (edeme și ulcere).

Scanned with OKEN Scanner

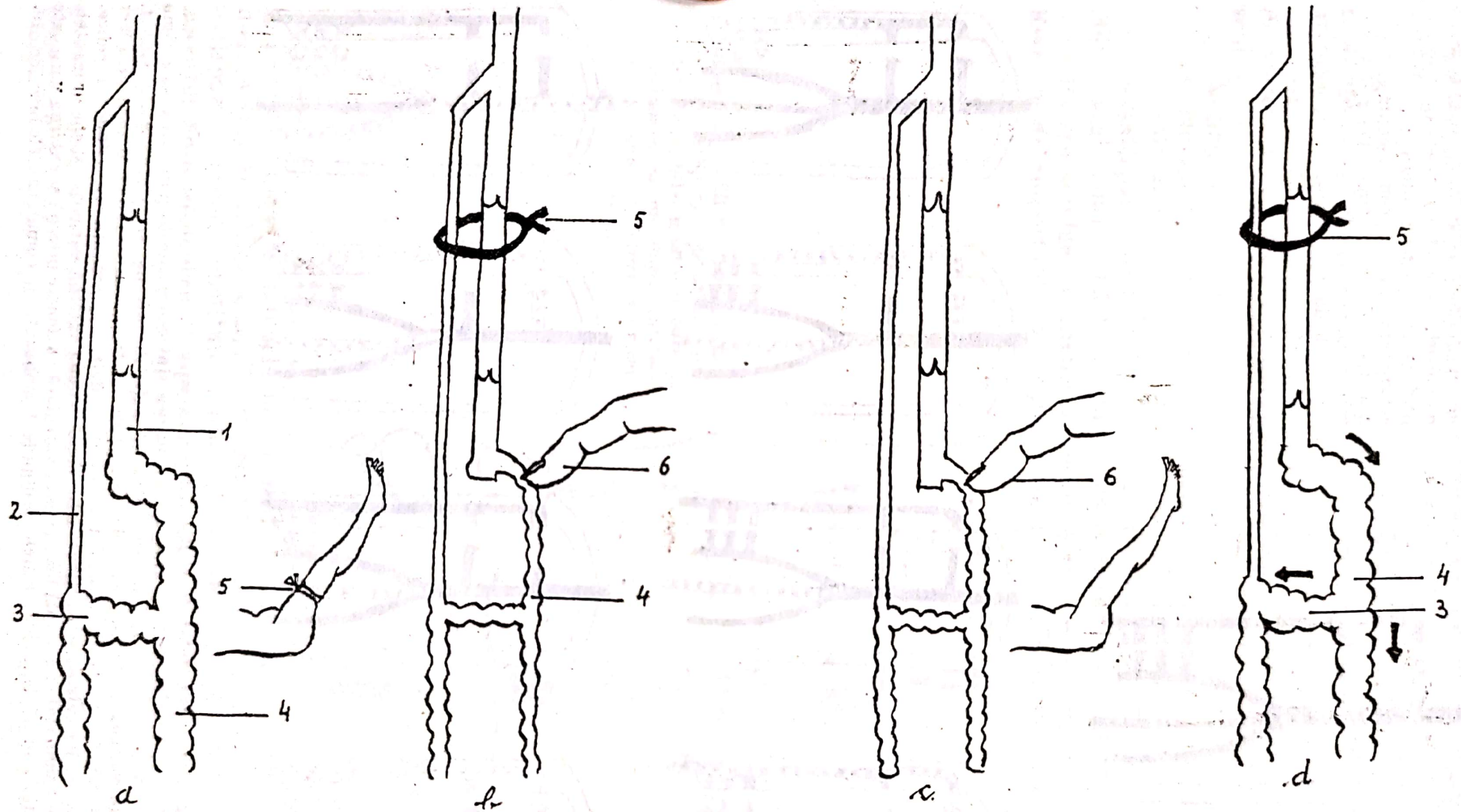

Fig. 225. — Safenă externă varicoasă. Studierea insuficienței valvulare a acesteia. *a*, Stază în safena externă consecutiv ligaturării coapsei; *b*, safena externă nu se umple, din cauza compresiunii digitale, deși s-a aplicat garoul pe coapsă; *c*, safena externă nu se umple din cauza compresiunii digitale pe joncțiunea safenopoplitee, deși garoul a fost îndepărtat; *d*, contraproba prin aplicarea garoului pe coapsă: joncțiunea safenopoplitee este liberă se produce reflux retrograd și safena externă se dilată (după Anson și McVay, 1971); *1*, vena poplitee; *2*, vena safenă internă; *3*, comunicantă a gambei; *4*, safena externă; *5*, turnichet; *6*, compresiunea safenei externe.

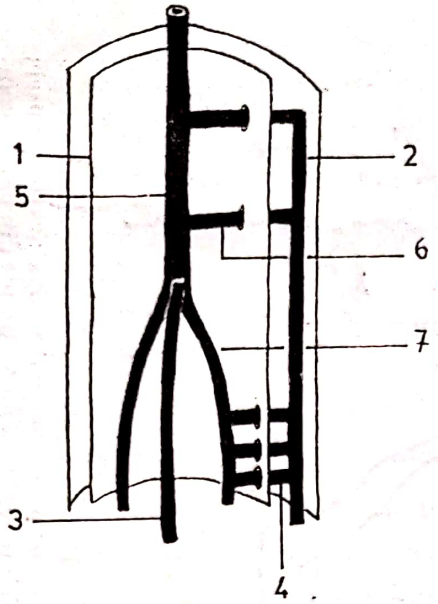

Fig. 226. — Schema sistemelor venoase superficial și profund ale membrului inferior și sistemul comunicant dintre ele ; *1*, fascia superficială ; *2*, safena internă ; *3*, safena externă ; *4*, comunicantă a gambei ; *5*, vena femurală ; *6*, comunicantă a coapsei ; *7*, vena tibială posterioară.

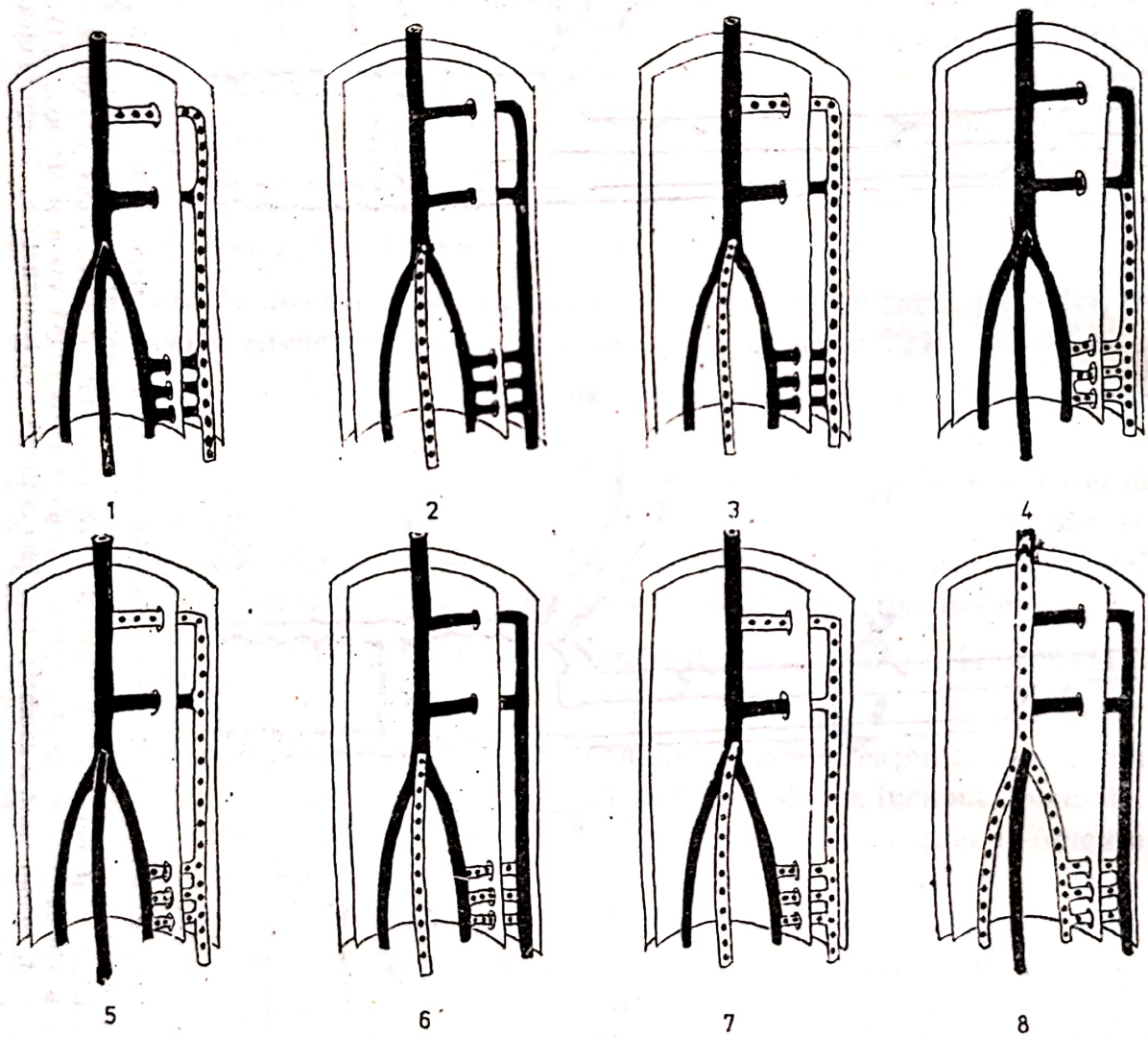

Fig. 227. — Schema variantelor de varice primare și varice complicate cu tromboflebita comunicantelor și a venelor profunde (vasele patologice sînt reprezentate punctate). *1*, Safena internă varicoasă ; *2*, safena externă varicoasă ; *3*, safenele internă și externă varicoase ; *4*, safena internă varicoasă și comunicantele insuficiente și trombozate. Edem al gambei, ulcer varicos ; *5*, safenă internă varicoasă și comunicante insuficiente și trombozate. Tulburări trofice. Absența insuficienței valvulare pe safena externă ; *6*, safena externă varicoasă și comunicantele insuficiente și trombozate ; *7*, triplă insuficiență valvulară : safenele internă și externă varicoase și comunicantele insuficiente ; *8*, venele profunde trombozate și comunicantele insuficiente.

Scanned with OKEN Scanner

Tratamentul chirurgical al bolii varicoase

Avînd în vedere numărul de bolnavi, cura chirurgicală a varicelor reprezintă un capitol al chirurgiei căreia consider că nu i se acordă încă atenţia pe care o merită.

În decurs de peste 35 de ani, am executat peste 3000 de operaţii de varice. Tehnica s-a perfecţionat continuu, rămînînd însă relativ neschimbată în ultimii 10 ani.

Astăzi, se practică următoarele tipuri de operaţii :

— smulgerea safenelor şi extirparea colateralelor acestora ;

— smulgerea safenei externe şi ligaturarea comunicantelor ;

— extirparea safenei externe, practicînd incizii de la coapsă (regiunea inghinală) pînă la picior, şi extirparea colateralelor.

Pentru smulgerea safenei externe se foloseşte *striper*-ul (fig. 228). Este foarte important ca *striper*-ul să fie rezistent, deoarece spasmul

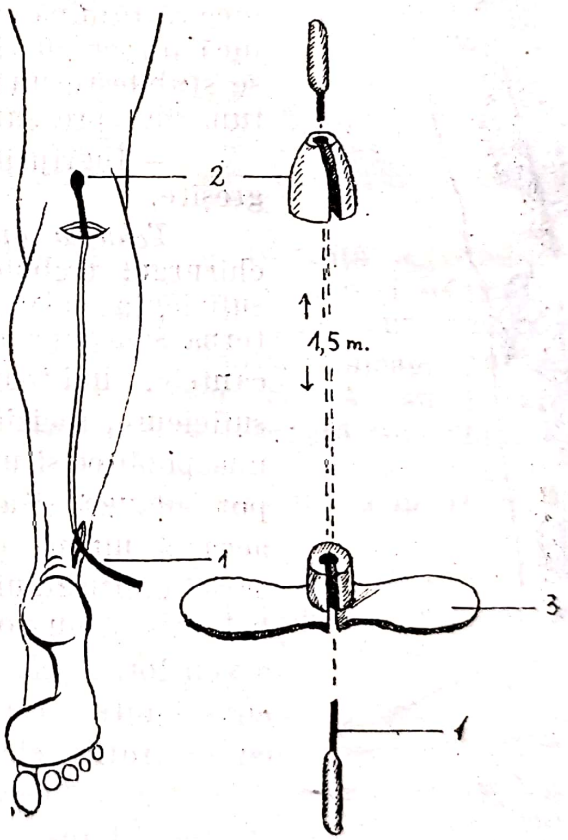

Fig. 228. — Sîrmă pentru smuls varice (*striper*) ; *1*, sîrmă maleabilă ; *2*, bilă cu şanţ în care se introduce sîrma după cateterizarea venei ; *3*, mîner de tracţiune.

se produce numai la safenele persoanelor foarte tinere, în special la femei. A face incizii pe coapsă sau gambă la aceste persoane, în vederea extirpării safenei, constituie o operaţie inestetică, decepţionantă şi acuzatoare. Femeile tinere se operează absolut numai din motive estetice, deoarece, la început, varicele safenei nu provoacă nici o supărare pacientelor. Extirparea varicelor se poate face pînă la 80 ani.

Înainte de operaţie, bolnavii vor fi examinaţi foarte atent. Se vor efectua toate analizele de laborator din care nu vor lipsi probele de coagulare şi ECG.

Scanned with OKEN Scanner

Scriam, în urmă cu 10 ani, că tratamentul bolnavilor cu varice, simplu în aparenţă, înregistrează totuşi multe eşecuri ale căror cauze trebuie cunoscute :

— chirurgii consideră safenectomia drept o operaţie minoră, încredinţînd-o celor mai tineri, ca pe o intervenţie de exerciţiu ; este o gravă eroare.

— Nediagnosticarea precisă a tuturor venelor colaterale şi a comunicantelor insuficiente. Cei mai experimentaţi chirurgi şi exploraţionişti nu pot însă face identificarea exactă preoperatoare a comunicantelor insuficiente într-o proporţie mai mare de 50%. Intraoperator se fac însă completări importante.

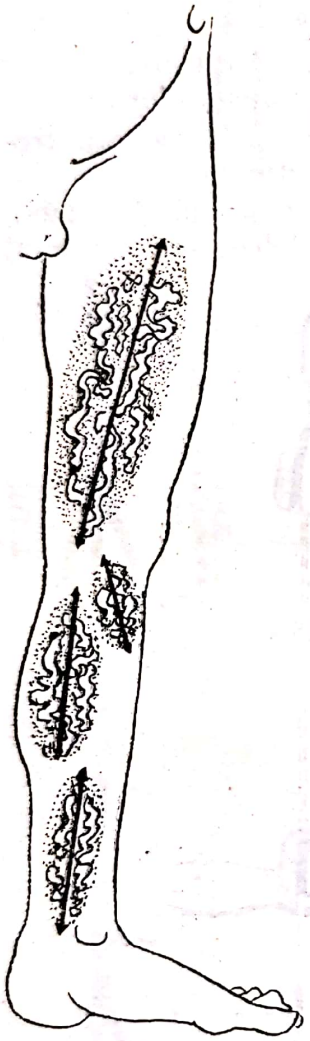

Fig. 229. — Marcarea zonelor varicoase şi trasarea liniilor de incizie.

— Necunoaşterea perfectă a anatomiei sistemelor venoase profund şi superficial şi al comunicantelor.

— Disecarea insuficient de minuţioasă la nivelul crosei safenelor internă şi externă, ceea ce face să rămînă colaterale nelegate. Acestea comunică direct cu sistemul venos profund ; prin ele se stabileşte un reflux sanguin important din profunzime spre suprafaţă.

— Îngrijirile postoperatoare deficiente sau greşite.

Tehnica operatoare. Înainte de intervenţie, chirurgul trebuie să stabilească precis dacă insuficienţa valvulară interesează doar safena internă sau cuprinde şi safena externă şi comunicantele. Cînd toate cele trei grupe de vene sînt insuficiente, inciziile necesare sînt : una inghinală, una poplitee şi una pe gambă. La acestea se mai pot adăuga şi alte incizii pentru colaterale. În această ultimă eventualitate, insist asupra obligaţiei chirurgului de a anunţa bolnavul şi mai ales bolnava că nu vor suferi doar o simplă smulgere a venelor, ci că vor fi necesare incizii care, deşi considerate inestetice, nu vor suferi comparaţie cu disgraţioasele şi dureroasele dilataţii venoase.

Nu se operează de varice bolnavii care au şi ateroscleroză obliterantă.

Înainte de operaţie, vom desena pe tegumentele bolnavului venele care urmează să fie extirpate. Marcăm pe tegumente un oval care cuprinde toată zona varicoasă. La jumătatea acesteia, trasăm o linie care reprezintă incizia (fig. 229).

Din cele trei mii de operaţii pentru varice şi sechele de tromboflebită, am executat 80% cu rahianestezie, iar restul cu anestezie în circuit închis.

După descoperirea crosei safenei externe, se caută toate colateralele acesteia şi se leagă (fig. 211—214). Crosa safenei trebuie legată

Scanned with OKEN Scanner

razant la vena femurală. Nici un chirurg nu trebuie să neglijeze acest amănunt.

Pentru a repera precis joncţiunea dintre crosa safenei externe şi vena femurală, Dodd şi Cocket (1956) recomandă descoperirea venei femurale pe o lungime de 1 cm deasupra şi 1 cm dedesubtul acestei joncţiuni. Am practicat în mai multe cazuri această descoperire, dar o consider excesivă şi atrag atenţia că ea nu poate fi făcută decît de chirurgi deprinşi cu intervenţiile pe vase.

După ligaturarea crosei safenei interne cu două fire, dintre care unul transfixiant, se secţionează.

Urmează introducerea conductorului metalic (*striper*). Aceasta se poate face prin vena safenă secţionată sau printr-o incizie de 15 mm practicată înaintea maleolei interne.

Încă de acum aproape 30 de ani (1959), scriam în notele mele clinice că, în aproape 30—40% din cazurile operate de mine, safena internă avea valve suficiente şi aceasta am constatat-o prin introducerea conductorului metalic de sus în jos. Atunci am emis ideea varicelor în absenţa insuficienţei valvulare a safenei interne şi că, în fond, orice comunicantă, pierzînd valvele, se poate compara cu o safenă avalvulară. Astfel se explică cazurile cînd ligatura crosei safenei interne, chiar în afara colateralelor, nu duce întotdeauna la dilatarea acestora în „cap de meduză". În multe cazuri, colateralele se află în afara barajului reprezentat de o valvă safenofemurală suficientă.

Dacă am constatat trecerea în jos cu uşurinţă a conductorului iar colateralele nu au fost legate, revenim la izolarea şi secţionarea lor, iar firul de legătură al safenei îl vom pune razant pe vena femurală.

La un simpozion axat pe probleme venoase (Chicago, 1978), profesorul de chirurgie Michael Hume din Boston, S.U.A., susţinea părerea că vena safenă internă nu este întotdeauna afectată nici chiar la pacienţi cu varicozităţi mari. Singura modificare constă în peretele ei extern mai îngroşat. Această opinie este împărtăşită şi de Hobson (citat de Bergan şi Yao, 1978).

Venele varicoase aflate pe faţa posterioară a coapsei se datoresc unei insuficienţe a venelor pelviene. John Hobbs, conferenţiar şi chirurg consultant la Spitalul St. Mary's din Londra, atrage atenţia că dilataţia venelor posterioare şi chiar anterioare ale coapsei poate surveni prin reflux retrograd stabilit prin venele ruşinoase, fesiere şi obturatoare. Aceste colaterale mai întîi s-au trombozat, apoi au pierdut valvele, din cauza unor inflamaţii pelviene. Este sindromul posttrombotic pelvin manifestat prin dilataţii venoase pe coapsă. Trebuie să ţinem seama şi de aceste varice secundare (descrise de Hobbs) care nu sînt foarte rare la femei.

În stadiul actual al chirurgiei, conservarea unor safene normele este foarte importantă, căci ele pot servi ca autotrasplant în bolile arteriale periferice, viscerale şi în special în trombozele coronariene.

Deci, reţinem noţiunea modernă că o safenă valvulată nu trebuie scoasă. Dacă nu trece conductorul de sus în jos, o putem lăsa la coapsă pe loc şi o vom scoate de la genunchi în jos. Facem smulgerea safenei de sus în jos, mai ales la bolnavii care au avut eczeme şi infecţii la nivelul gambei. După operaţie, membrul inferior va fi menţinut ridicat la 20—30 cm de la orizontală, timp de 4—6 săptămîni.

Scanned with OKEN Scanner

Extirparea safenei externe. Se începe cu incizia poplitee destinată descoperirii joncțiunii safenopoplitee. Dacă incizia nu oferă lumină suficientă asupra zonei, pe incizia transversală se pot branșa o incizie descendentă externă și o a doua ascendentă internă (fig. 230). Distal,

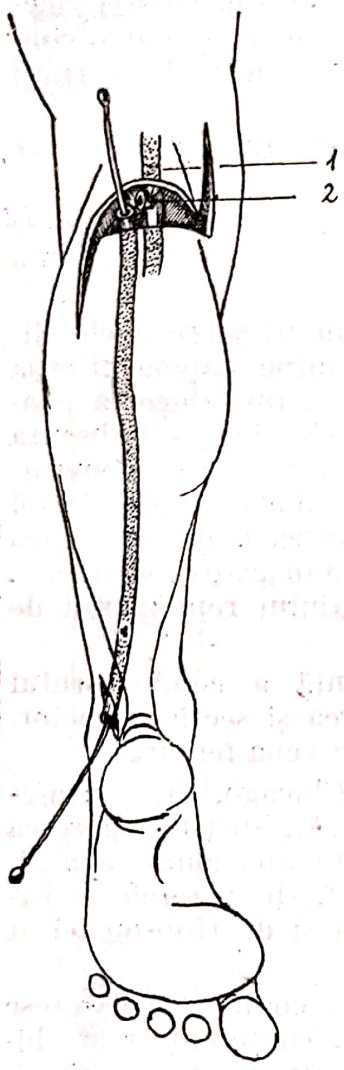

Fig. 230. — Safenectomie externă. Incizie poplitee pentru descoperirea joncțiunii safenopoplitee. Conductorul se introduce la 4 cm mai sus de vîrful maleolei externe, în afara tendonului Achile; *1*, vena poplitee; *2*, safena externă secționată.

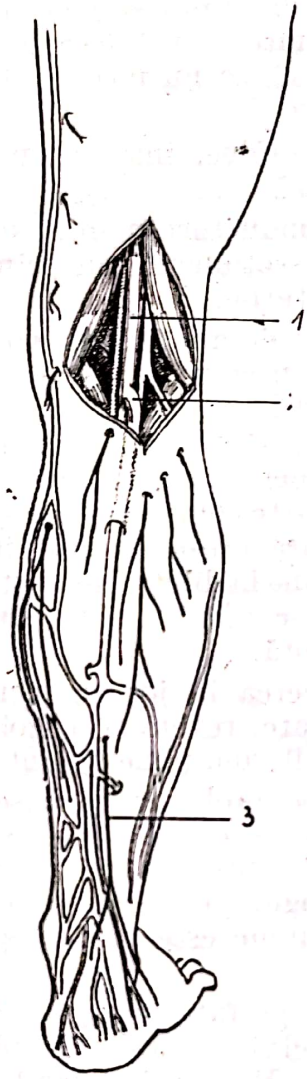

Fig. 231. — Raportul intim dintre vena safenă externă și nervul safen extern (după Testut); *1*, vena poplitee; *2*, crosa safenei externe; *3*, nerv safen extern.

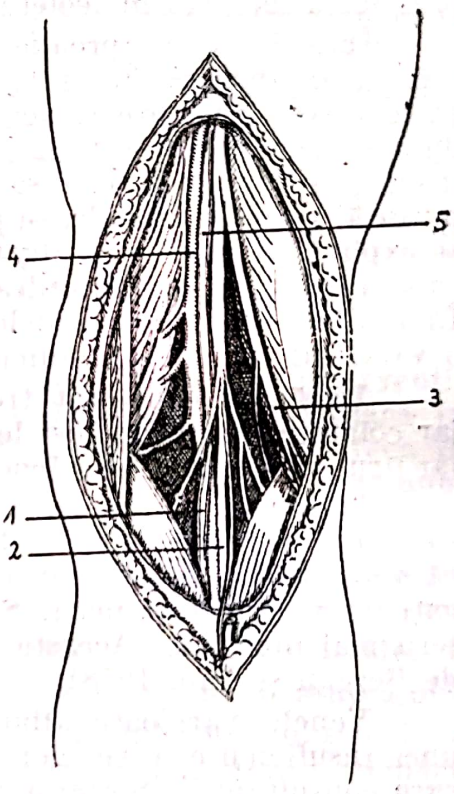

Fig. 232. — Raportul dintre crosa safenei externe și nervul sciatic popliteu intern (după Pauchet); *1*, vena safenă externă; *2*, nerv sciatic popliteu intern; *3*, nerv sciatic popliteu extern; *4*, artera poplitee; *5*, vena poplitee.

safena externă se descoperă cam la 4 cm proximal de vîrful maleolei externe și în afara tendonului lui Achile.

Raporturile intime dintre vena safenă externă și nervul safen extern (fig. 231) și respectiv dintre crosa safenei externe și nervul sciatic popliteu intern (fig. 232) trebuie foarte bine cunoscute și avute în vedere la abordarea acestei regiuni pentru a evita pericolul de a leza nervul safen extern

cînd se practică incizia pentru introducerea conductorului metalic și îndeosebi riscul de a leza nervul sciatic popliteu intern, cînd se izolează crosa safenei externe. Secționarea acestor nervi echivalează cu o adevărată catastrofă chirurgicală.

Mai amintim chirurgilor începători că nervul sciatic popliteu intern se află în afara venei poplitee și mai superficial față de ea. El acoperă în parte vena poplitee și uneori joncțiunea safenopoplitee. Artera poplitee este situată mult mai profund și mai intern față de nerv. Un alt pericol pe care chirurgul trebuie să-l aibă în vedere pentru a-l evita este introducerea accidentală a conductorului metalic de jos în sus în vena poplitee, confundată cu safena externă; consecința: ligaturarea și secționarea popliteei. În literatură sînt citate asemenea accidente grave. Pentru a le evita trebuie respectată succesiunea: descoperirea joncțiunii safenopoplitee și apoi introducerea conductorului metalic pe safena externă.

După operație, timp de 4—6 săptămîni, bolnavul va purta o fașă elastică de la laba piciorului pînă la genunchi, pe care va fi învățat să și-o pună singur; fără să mai facă cute, fără să comprime prea tare gamba.

La cele 3000 de operații pentru varice pe care le-am efectuat, mortalitatea a fost zero. Nici unul din operații noștri n-a făcut embolie pulmonară. (Am văzut embolii pulmonare, din fericire nemortale, la bolnavii cu tromboflebită varicoasă.)

Accidentul postoperator cu care am fost confruntat uneori, eu și asistenții mei, a fost hemoragia, care a necesitat deschiderea plăgii. Este extrem de rară (20‰ din cazuri). Se produce atunci cînd, intraoperator, nu s-a observat că există o safenă dublă. Se smulge prima safenă, dar cealaltă rămîne pe loc. Capătul proximal sîngerează. Deobicei accidentul se produce cînd dedublarea safenei are loc la 10—15 cm de crosă.

Cînd și de ce *recidivează* varicele? Dodd și Cocket, în 1956, și mai tîrziu Lord, în 1978 (citat de Foley, 1981), descriu o serie de cauze care contribuie la recidivă, aproape toate întîlnite și de noi:

— ignorarea insuficienței venei safene externe;

— efectuarea incompletă a operației la nivelul crosei safenei interne: crosa safenei este legată distal de o colaterală. În această situație, bontul safenei interne, ca și colaterala, se dilată mult, formînd un „cap de meduză";

— două colaterale au rămas înăuntrul ligaturii.

Am operat asemenea cazuri și trebuie să recunosc că reintervenția este foarte dificilă. Izolarea unei pungi venoase cu diametrul de 2 cm și a unor colaterale cu diametrul de 0,5 cm trebuie făcută cu mare atenție. În asemenea operații, lupa binoculară este necesară. Ruperea pungii venoase aflate pe safena restantă, în comunicare directă cu vena femurală, provoacă hemoragii greu de stăpînit. Varicele recidivate la nivelul crosei nu vor fi operate decît de chirurgi vasculari experimentați.

Idealul în tratamentul varicozei membrelor inferioare este ca acesta să fie aplicat după un diagnostic precis, cu o tehnică operatoare completă și îngrijită și continuat cu un control postoperator persistent, pentru a combate noile varicozități prin sclerozante (Lord, 1978, citat de Foley, 1981).

Scanned with OKEN Scanner

Scleroterapia

Este o metodă pe care o folosim în varicele foarte mici, diseminate, la care nu este indicată operaţia, şi în varicele recidivate, atunci cînd nu sînt voluminoase. Dacă sînt mari, preferăm extirparea cu anestezie locală a varicelor recidivate.

O serie de chirurgi au îmbrăţişat cu entuziasm metoda scleroterapiei cu compresiune. Unul dintre cei mai mari adepţi ai metodei este englezul John T. Hobbs (citat de Bergan şi Yao, 1978). Aşa cum scriam acum 20 de ani, susţin şi astăzi că 90% din bolnavii varicoşi trebuie operaţi. Şi afirm cu toată convingerea, dobîndită de-a lungul celor 35 de ani de activitate în domeniul bolilor vasculare, că varicele trebuie operate cît mai precoce. Am văzut bolnavi care au fost supuşi scleroterapiei, avînd varice însoţite de insuficienţa valvelor comunicantelor şi la care substanţa sclerozantă a pătruns în venele profunde, provocîndu-le o tromboflebită profundă gravă. Această complicaţie serioasă lasă sechele pentru toată viaţa, putînd da şi embolii mortale. Chirurgii vasculari, şi *numai* ei, sînt chemaţi să facă injecţii sclerozante în cazurile în care intervenţia chirurgicală este contraindicată.

Metoda de a injecta substanţă de contrast în vena varicoasă în scopul de a provoca o tromboflebită, urmată de o sclerozare a venei varicoase este astăzi considerată o greşeală.

Scleroterapia modernă a fost iniţiată de chirurgul englez Fegan din Dublin. Principiul constă în injectarea unei cantităţi mici de substanţă sclerozantă într-o venă golită de sînge, după care pe gambă se aplică imediat o faşă elastică. Metoda este denumită şi „injecţie-compresie".

Cei mai mari adepţi ai scleroterapiei, cum este Hobbs (1978), afirmă totuşi că scleroterapia nu este indicată la bolnavii cu insuficienţa safenelor externă şi internă, arătînd de asemenea că este greu să menţii compresiunea în segmentul superior al coapsei, mai ales cînd membrul inferior este voluminos. Substanţa folosită de Hobbs în scleroterapie era Trombovarul (tetradecylsulfat).

Trebuie să ne asigurăm că ne aflăm cu acul în venă; injectarea perivenoasă provoacă necroze, iar cea intraarterială cangrene urmate de amputaţie. Tehnica injectării este prezentată în figura 233. După ce s-a controlat

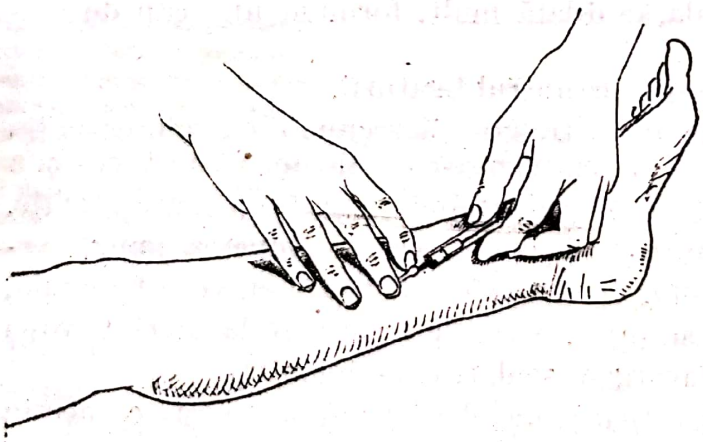

Fig. 233. — Injectarea substanţei sclerozante într-o venă varicoasă a gambei (după Hobbs, citat de Foley, 1981).

(prin aspiraţia sîngelui) poziţia acului în venă, se injectează substanţa; mediusul se menţine chiar pe ac pentru a ne asigura că nu se injectează perivenos. După administrarea injecţiei sclerozante, se aplică o faşă elas-

Scanned with OKEN Scanner

tică (fig. 234). Se fac maximum 10 injecții sclerozante pe fiecare membru inferior în decurs de 2—3 ședințe. Ciorapul elastic este menținut timp de 6 săptămîni.

Complicațiile ce pot surveni în cursul scleroterapiei constau din reacții alergice la substanțele sclerozante; efecte toxice, cînd se folosește o can-

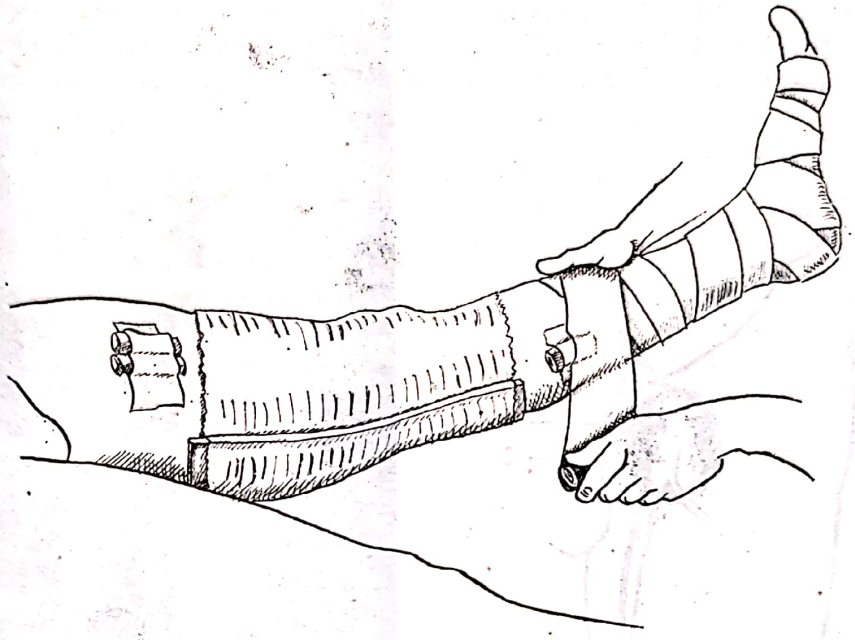

Fig. 234. — Modul de aplicare a feșii elastice, după injectarea substanței sclerozante într-o venă varicoasă a gambei. La locul injecției, s-au aplicat două mici perniță de burete (după Hobbs, citat de Foley, 1981).

titate prea mare de substanță, sclerozantă; periflebită, cînd sclerozantul a pătruns perivenos; hematom și chiar tromboflebită; embolie pulmonară; cangrenă parțială a piciorului, în urma injectării intraarteriale accidentale (în acest din urmă caz, a fost necesară amputația).

Eu recomand insistent ca injectarea oricărei substanțe uleioase sclerozante să *nu* se facă fără garou deasupra locului de injectare. Nu consider suficientă compresiunea cu mediusul, recomandată de Hobbs. Unul din secundarii mei a injectat odată substanța sclerozantă fără să aplice garoul; rezultatul a fost o embolie pulmonară, din fericire nefatală.

Sclerozantul folosit de noi este serul glucozat hipertonic 33%.

Accidente grave după operațiile de varice

Secționarea accidentală a venei femurale reprezintă unul din aceste grave accidente. L-am întîlnit în două cazuri de safenectomie. Din fericire am fost chemat la timp și am reușit suturarea terminoterminală a venei femurale secționate. Prin comparație cu sutura arterei, sutura venei cere mult mai multă îndemînare și o practică mai îndelungată.

Într-un alt caz, în cursul operației de varice a fost ligaturată accidental vena femurală. Figura 236 înfățișează edemul membrului inferior după acest accident.

Scanned with OKEN Scanner

La un alt patrulea bolnav varicos, chirurgul, după ce a legat crosa safenei, a injectat în venă o substanţă sclerozantă. Metoda era citată în literatură. Substanţa sclerozantă a înaintat prin comunicante, provocînd o tromboflebită acută profundă însoţită de spasm arterial. Bolnavul a

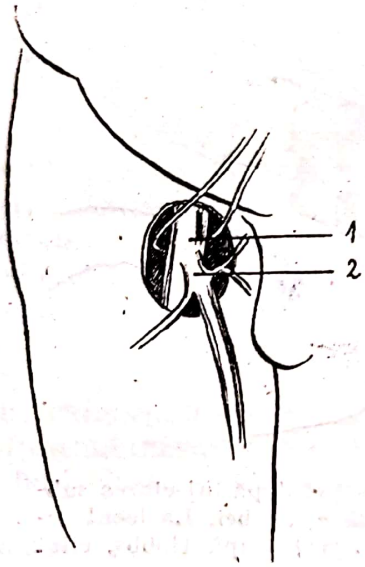

Fig. 235. — Secţionarea accidentală a venei femurale în operaţia de safenectomie. Şnurul a fost trecut greşit pe sub vena femurală. (A fost primul caz de suturare cu succes a venei femurale, ceea ce împiedică dezvoltarea edemului membrului inferior respectiv. Este cazul din figura 209.) *1*, Vena femurală ; *2* ; safena internă.

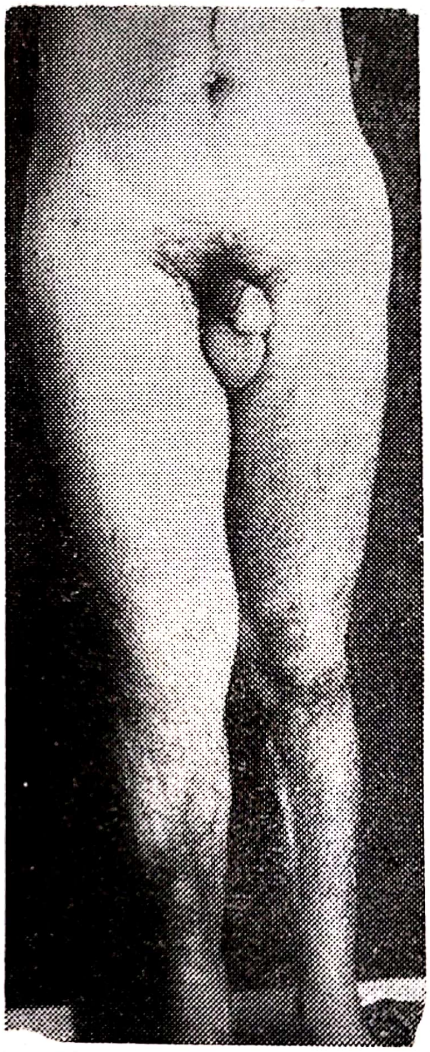

Fig. 236. — Edem al membrului inferior drept consecutiv ligaturii accidentale a venei femurale în operaţia de safenectomie.

fost transferat de urgenţă în serviciul de chirurgie cardiovasculară cu cangrena piciorului şi a gambei, ceea ce a impus amputaţia de coapsă, la trei zile după operaţia de varice.

Bilanţul celor şapte accidente grave survenite în cursul operaţiilor de varice, dintre care în această lucrare am amintit doar patru, ne prilejuieşte o serie de preţioase învăţăminte :

— Această operaţie, în aparenţă simplă, se poate complica cu leziuni arteriale sau venoase extrem de grave.

— Operaţiile de varice nu vor fi făcute decît de chirurgi antrenaţi în executarea suturilor vasculare.

— În orice accident vascular survenit în cursul operaţiilor de varice, chirurgul trebuie să trimită imediat bolnavul într-o clinică de specialitate. Am văzut colegi, care comiseseră asemenea greşeli ca cele menţionate mai sus, cuprinşi de spaimă, neliniște, groază. Aceste accidente nu se aranjează prin vasodilatatoare etc. Singura soluţie eficientă este transferul rapid al bolnavului, cu prima Salvare sau cu elicopterul, la chirurgul vascular. Totul se poate repara în primele ore. Cînd a apărut cangrena, singurul tratament este amputaţia.

Scanned with OKEN Scanner

TROMBOFLEBITA VARICOASĂ

Se prezintă sub două forme clinice, după cum se dezvoltă pe varice primare sau pe varice secundare.

Ilustrăm tromboflebita varicoasă cu cazul unei bolnave de 68 ani care prezenta un fibrom uterin imens, cu sechele de tromboflebită profundă, la care se adăuga tromboflebita pe varicele secundare și un ulcer venos. Bolnava mai prezenta hipertensiune arterială (190/100 mmHg), cu aritmie. Operația a fost făcută cu anestezie în circuit închis. Se extirpă mai întîi fibromul. Dilatațiile venoase din pelvis și în special venele uterine aveau un diametru de 1 cm; erau într-adevăr impresionante. S-a trecut apoi la membrul inferior stîng și, printr-o incizie pornită din regiunea inghinală pînă la maleola externă, s-a extirpat safena trombozată; la nivelul genunchiului ea avea un diametru de 3 cm. Nu s-a administrat heparină.

A doua zi după operație, bolnava a fost coborîtă din pat. I s-a recomandat insistent mersul: 2—3 minute de plimbare prin cameră, dimineața, și 2—3 minute de plimbare după-amiaza. În restul timpului, repaus la pat, cu membrele inferioare ridicate la 30°. În timpul nopții, patul era ridicat numai cu 10 cm. După 10 zile au fost scoase firele, iar după 14 zile bolnava a părăsit spitalul vindecată. I s-a prescris pentru

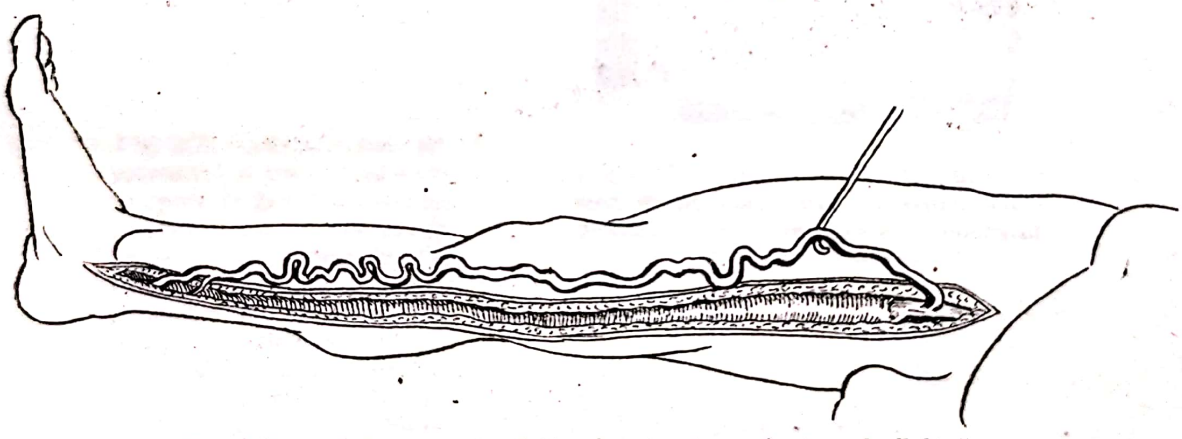

Fig. 237. — Schema extirpării safenei interne în tromboflebită.

gamba stîngă să poarte un ciorap medical elastic de nailon. Revăzută după două luni, bolnava luase în greutate 5 kg. Era în perfectă stare, mergea cu ușurință; continua să poarte pe gambă ciorapul elastic. La controlul efectuat după doi ani de la operație, fosta bolnavă nu mai prezenta nici o tulburare.

Varicele care evoluează timp de 15—20 ani, din cauza repetatelor tromboflebite de la nivelul gambei, ajung să prindă și comunicantele;

Scanned with OKEN Scanner

Fig. 238.—Varice voluminoase bilaterale, cu tromboflebită, la o bolnavă de 50 ani.

Fig. 239. — Piesă operatoare: safenă internă trombozată, extirpată (cazul din figura 238).

Fig. 240.—Varice voluminoase ale membrului inferior drept, trombozate, cu tulburări trofice, la o bolnavă de 52 ani.



Fig. 241. — Piesă operatoare: safenă internă trombozată, extirpată la o bolnavă de 73 ani.

Scanned with OKEN Scanner

acestea își pierd valvele, iar la nivelul tegumentelor gambei se produc tulburări trofice (eczeme, ulcer), asemănătoare cu cele din sechelele de tromboflebită profundă. Există totuși o deosebire în sechelele de tromboflebită profundă: edemul întregului membru inferior și mai ales cel al gambei sînt mai accentuate.

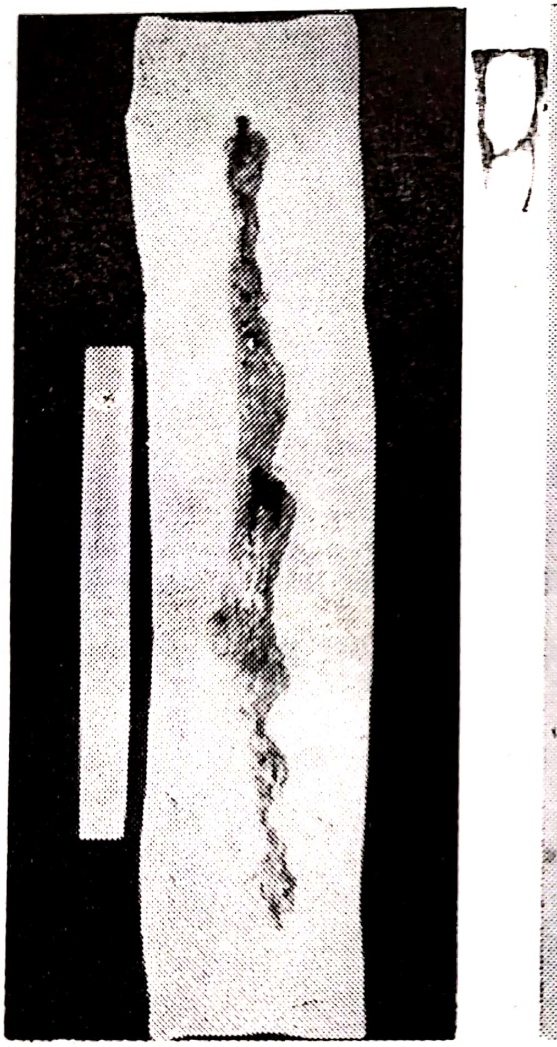

Fig. 242. — Piesă operatoare: safenă internă extirpată la un bolnav de 57 ani.

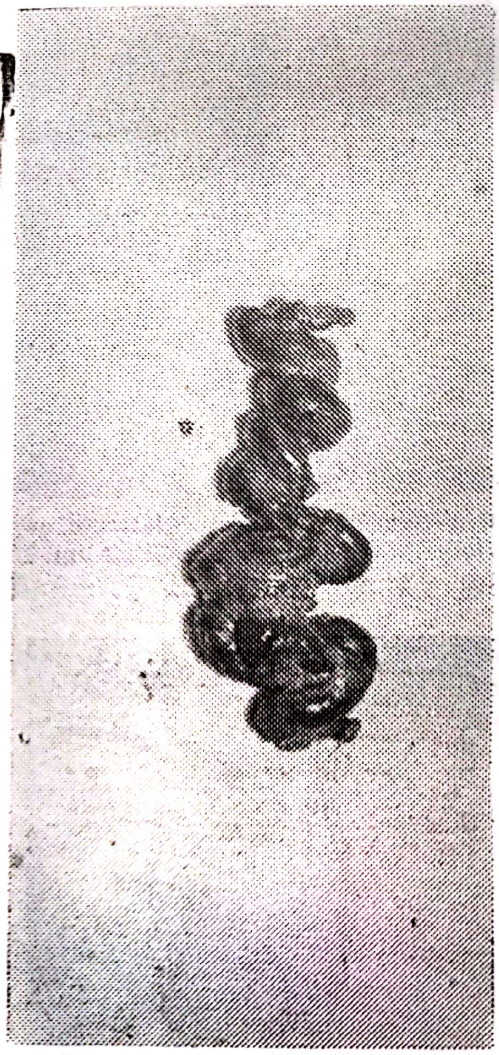

Fig. 243. — Piesă operatoare: varice trombozate ale safenei pe fața internă a genunchiului (bolnav de 30 ani).

Această noțiune nu reiese însă din nici una din comunicările făcute de un număr de 50 autori la Congresul de Flebologie ținut la Chicago în 1978 și rezumat în cartea lui Bergan și Yao (1978). Observațiile noastre cuprindeau o perioadă de aproape 20 de ani (fig. 238—243).

Numărul de tromboflebite varicoase întîlnit de mine în peste 35 ani de practică este imens (peste 5000), dar grave și care au necesitat internarea în spital n-au fost mai mult de 1—2%. Din această ultimă categorie fac parte cazurile de tromboză ale crosei safenei interne. Ele pun probleme serioase deoarece pot da embolii pulmonare. Am văzut patru asemenea embolii în practica mea, din fericire nici una mortală; s-au limitat la infarct pulmonar, vizibil pe radiografie.

Tratament. 90—98% din tromboflebitele superficiale, care n-au prins crosa safenei interne, se tratează la domiciliu cu: regim hidric timp de

5—6 zile, repaus la pat, cu aplicare de prișnițe pe gambă, schimbate din 3 în 3 ore (compresa va fi bine stoarsă); gamba va fi menținută ridicată la 40 cm față de planul corpului; se vor face mici plimbări prin cameră; se administrează Polidin, cîte o fiolă zilnic timp de 5—6 zile și antibiotice timp de 5—6 zile (tetraciclină 1 g pe zi), numai dacă există o periflebită marcată; în primele 5—6 zile, se dă aspirină 0,3 de 2 ori pe zi; antispaticele (papaverina 0,04 în cașete, 3 pe zi) se administrează în primele 6 zile. Nu se face heparină.

Cazurile de tromboflebită varicoasă nu se internează în secția de chirurgie pentru operație, decît după o lună de la debut.

Se vor interna obligatoriu în secțiile de medicină internă sau chirurgie numai cazurile de tromboflebită varicoasă care au prins crosa safenei (se simte cordonul sub arcadă). La acești bolnavi se face heparină i.v. 4—6 fiole în 24 ore, timp de 8 zile. În a șasea zi, heparina se reduce progresiv, apoi se continuă cu aspirină. Trombostop nu se va da decît dacă bolnavul are posibilitatea să-și determine timpul de protrombină. Administrat fără control, Trombostopul a provocat hematurii, hematemeze, epistaxis, hemoptizii grave, la bolnavii la care controlul timpului de protrombină se făcea doar odată pe săptămînă.

Jaloanele importante din tratamentul tromboflebitelor varicoase, exceptînd tromboflebitele crosei safenei sînt: regim alimentar, aplicare de prișnițe, menținerea piciorului deasupra orizontalei, mersul și operația.

La intervenție este foarte important să nu se mobilizeze cheagul la nivelul crosei safenei. De aceea se va tăia safena cu bisturiul la cîțiva milimetri de vena femurală, se vor prinde marginile venei cu pense delicate și se vor sutura cu un ac atraumatic. Aplicarea pensei de hemostază pe crosa safenei este contraindicată pentru a se evita expulzarea cheagului în vena femurală.

Scanned with OKEN Scanner

TROMBOFLEBITA VENELOR PROFUNDE

Tromboflebita profundă se prezintă sub patru forme clinice: tromboflebita acută a unuia sau a ambelor membre inferioare; tromboflebita inaparentă clinic la nivelul membrelor inferioare și manifestată doar prin embolie pulmonară; sechele imediate de tromboflebită profundă; sechele tardive de tromboflebită profundă.

Diagnostic. Ne interesează îndeosebi diagnosticul trombozei pe cale de formare, neobstructive. Aceasta se descoperă mai degrabă în membrul opus, considerat sănătos, sau în venele pelviene și iliace ale membrului edemațiat. Pentru diagnosticarea cheagului mobil, avem la dispoziție examene invazive (venografie) și examene neinvazive.

Venografia

Este cel mai precis examen pentru diagnosticarea trombozelor venelor profunde. Venografia cere o mare precizie atît în execuție, cît și în interpretarea rezultatelor. Ea nu trebuie efectuată decît într-un serviciu specializat în boli vasculare. Chiar în mîna celor mai mari specialiști, venografia dă accidente în 3% din cazuri.

Doctorul Harvey Neiman (citat de Bergan și Yao, 1978), radiologul Universității din Chicago, stabilește pentru venografie următoarele indicații:

*cînd rezultatele examenelor neinvazive (dopplerul, pletismografia) se află în contradicție cu examenul clinic;

*cînd s-a produs o embolie pulmonară și examenul clinic sau cel neinvaziv nu depistează localizarea trombozei;

*cînd tromboza venoasă nu răspunde la heparină;

*cînd un bolnav cu tromboză venoasă face embolii repetate;

*cînd apare edem al membrelor inferioare și se bănuiește o compresiune venoasă prin tumoră pelvină;

*înainte de luarea deciziei de a întrerupe chirurgical circulația din cava inferioară;

*cînd apar noi embolii după ce s-a întrerupt circulația în cava inferioară.

Tehnica folosită de Neiman pentru executarea venografiei este următoarea:

—poziția bolnavului: în picioare, înclinat la 45°;

—nu se aplică garou, ci numai o fașă elastică (foarte ușor strînsă, cînd bolnavul are și varice voluminoase);

—injectarea substanței de contrast se face într-o venă de pe dosul piciorului. Explorationistul Nicolaides, de la St. Mary's Hospital din

Londra, injectează întotdeauna substanța de contrast într-o venă de la baza halucelui, unde pielea este mai puțin mobilă și nu expune la extravazarea substanței — accident uneori serios ;

— pentru gambă se iau obligatoriu și radiografii de profil : numai pe ele se văd venele solearului, locul unde începe tromboza ;

— pentru vizualizarea venelor iliace, masa de radiografie se aduce la orizontală ;

— după injectarea substanței de contrast (Meglumine diatrizoate 100 ml) și executarea venografiei, substanța opacă se spală cu 100—200 ml ser fiziologic heparinat, aducînd ușor bolnavul în poziție Trendelenburg.

Semnele de tromboză venoasă pe venogramă, după Neiman, sînt următoarele :

— defect de umplere a venei (apare o margine scobită) sau întreruperea completă a umplerii unei vene și trecerea substanței de contrast dintr-un trunchi mare în colaterale ;

— o zonă clară din interiorul venei (trombusul) este mărginită de substanța opacă — semn important care trădează mobilitatea trombusului ;

— în lumenul venei, substanța de contrast are un traiect șerpuitor : trombus recanalizat.

Flebografia rămîne un mijloc de examinare standard la care se referă orice alt examen clinic sau neinvaziv (pletismografia). Aproape fiecare serviciu radiologic operează mici modificări ale procedeului, dar, pentru efectuarea acestui examen, asistența unui specialist în boli vasculare este obligatorie.

Complicațiile venografiei (citate de Nicolaides) pot fi :

— ulcerații la nivelul tegumentelor prin extravazarea substanței de contrast ;

— tromboza venoasă profundă, care impune un tratament cu heparină ;

— embolia pulmonară.

Flebografia rămîne cea mai bună metodă pentru confirmarea sau excluderea diagnosticului de tromboză venoasă profundă. Ea nu poate fi totuși folosită ca o metodă curentă de examen deoarece este invazivă. Efectuarea ei necesită un personal medical specializat, este neplăcută pentru bolnav și determină o morbiditate redusă, dar semnificativă.

Ca probă că venografia nu este o metodă de examen anodină sînt trombozele venoase descoperite prin studii izotopice, după ce s-a executat examenul cu substanța de contrast. Aceasta l-a determinat pe Neiman să instituie un tratament cu heparină după orice flebografie.

În condițiile în care se lucrează în majoritatea serviciilor de radiologie, flebografia rămîne un examen greu de executat și greu de interpretat. De aceea, noi recomandăm să se introducă în toate spitalele mari de la noi metodele de laborator neinvazive.

Nu știu dacă repet îndeajuns că, în bolile vasculare, un examen clinic atent, efectuat de un medic cu practică îndelungată, este de o importanță capitală pentru diagnostic. Nu este exagerat cînd afirm că, în 90% din cazuri, putem preciza nu numai diagnosticul, dar și localizarea trombusului.

Deși dispunem de indicii clinice asupra fixității sau mobilității cheagului intravenos, precizarea o face laboratorul. Descoperirea unui cheag mobil impune tratamentul intens cu heparină pentru a preveni embolia pulmonară.

Scanned with OKEN Scanner

Pletismografia *(Impedance Plethysmography)* este o metodă simplă, neinvazivă, care se bazează pe măsurarea rezistenței electrice, în funcție de circulația venoasă.

La Congresul de Flebologie de la Chicago din 1978, Brownwell și colab. (citați de Bergan și Yao, 1978) tratează această problemă. În tromboflebită, volumul sanguin restant este crescut, iar capacitatea (capacitate electrică) este scăzută și ritmul maxim de scurgere venoasă este diminuat.

Aceste modificări în funcția venoasă se măsoară la patul bolnavului, folosind pletismografia cu măsurarea rezistenței electrice cu ocluzia temporară a întoarcerii venoase.

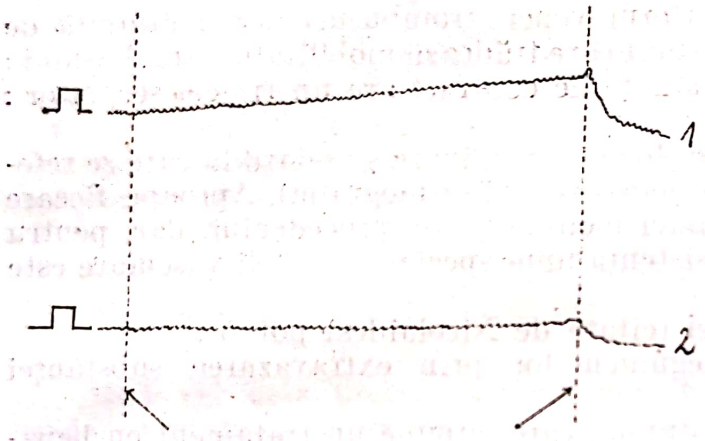

Fig. 244. — Două trasee de impedanță. Pletismograme înregistrate la membrele inferioare; ușoară ridicare a volumului venos, după ocluzia temporară a manșetei (săgeți). Scurgerea venoasă este promptă în membrul inferior drept (indemn). Cel sting prezintă tromboză venoasă: scurgerea sanguină este întîrziată (după Brownwell, citat de Bergan și Yao, 1978); *1*, membrul inferior drept; *2*, membrul inferior sting.

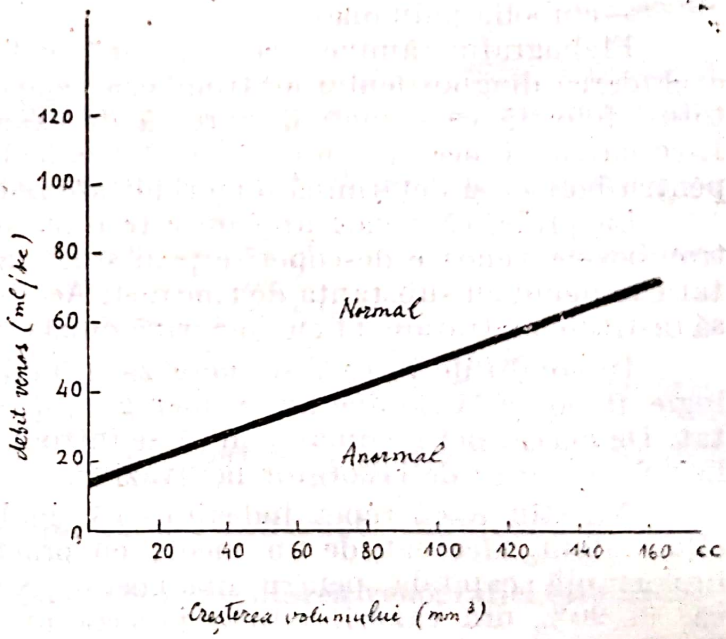

Fig. 245. — Capacitanța (capacitatea electrică) în raport cu scurgerea venoasă (bolnavul din figura 244) (după Brownwell, citat de Bergan și Yao, 1978).

Bolnavul este culcat pe pat, cu gamba ușor ridicată, mai sus de nivelul inimii. Împrejurul moletului se pun electrozii circumferențiali, iar deasupra genunchiului se pune manșeta care este conectată la un sistem care permite umflarea și dezumflarea sa rapidă (fig. 244 și 245).

Scanned with OKEN Scanner

Grație pletismografiei cu măsurarea rezistenței electrice, se poate diagnostica prezența cheagurilor proaspete în venele poplitee, femurală, iliacă. Aceeași tehnică poate fi folosită și pentru diagnosticarea trombozelor în venele brahială, axilară, subclaviculară. Metoda este simplă, fără nici un pericol pentru bolnav, și poate fi folosită la patul bolnavului de către tehnician.

Precizia acestei metode este de 90% cînd este corect aplicată (Brownwell și colab., citați de Bergan și Yao, 1978).

Pletismografia prin măsurarea rezistenței electrice nu detectează trombușii limitați la mușchiul solear. Metoda este însă pozitivă în aproape toate emboliile pulmonare, ceea ce demonstrează că embolușii pornesc din venele femurale și iliace. Metoda confirmă sau infirmă existența unei tromboze venoase profunde (Bergan și Yao, 1978).

Ultrasonografia Doppler, o altă metodă neinvazivă, prezintă avantajul folosirii unei aparaturi simple, puțin costisitoare. Examenul se poate face la patul bolnavului.

Aparatul constă dintr-un cristal piezoelectric montat în vîrful unei sonde exploratoare. Energia ultrasonică emisă este de 5.10 MHz. Aceeași sondă înregistrează semnalele reflectate. Există aparate Doppler de buzunar, cu care se ascultă sunetele, și aparate de înregistrare care se folosesc în laborator. Înregistrările sînt importante pentru urmărirea evoluției bolii.

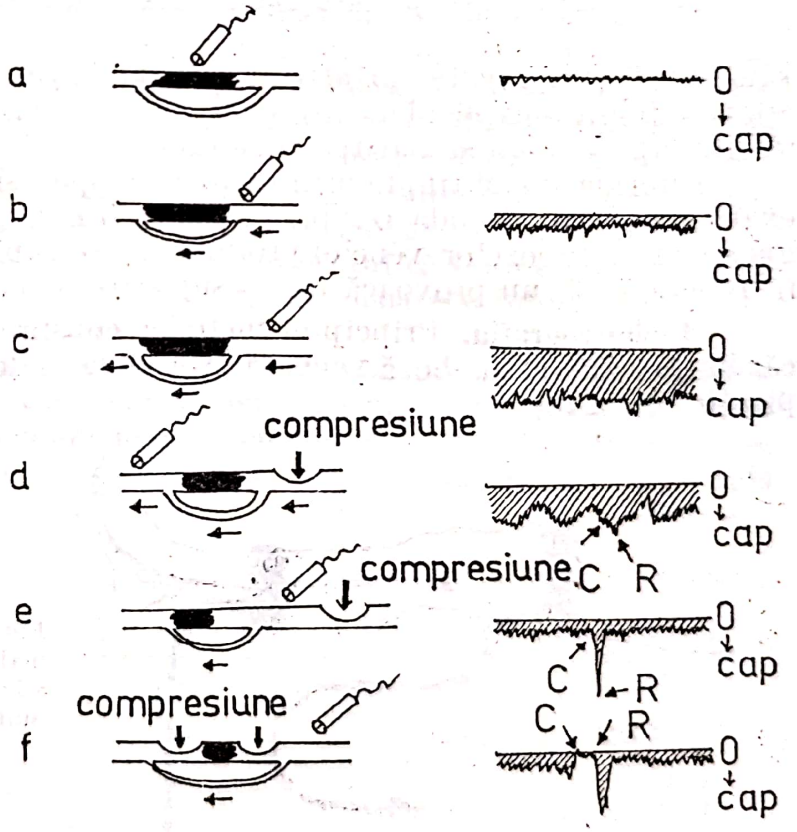

Fig. 246. — Obstrucția venoasă (zona înnegrită). Semnale Doppler spontane *a—c)* și semnale mărite prin compresiune (*d—f*). Alăturat se află înregistrările ultrasonografice (după Summer, citat de Bergan și Yao, 1976).

David Summer, profesor de chirurgie vasculară la Universitatea din Illinois, S. U. A. (citat de Bergan și Yao, 1978), ne furnizează amănunte asupra folosirii acestei metode. Se studiază în ordine venele femurală comună, femurală superficială, poplitee, tibială posterioară și safenele. Semnalele venoase emise sînt fie spontane (date de scurgerea sîngelui în venă), fie mărite prin compresiunea venei (fig. 245—247).

Metoda Doppler se folosește mai ales cînd există dubii în ceea ce privește diagnosticul clinic. Metoda ne aduce un plus de informații în anumite situații neclare, ca de exemplu localizarea punctului de pornire a unei embolii pulmonare, la un bolnav operat, sau cînd apar edeme la gambă

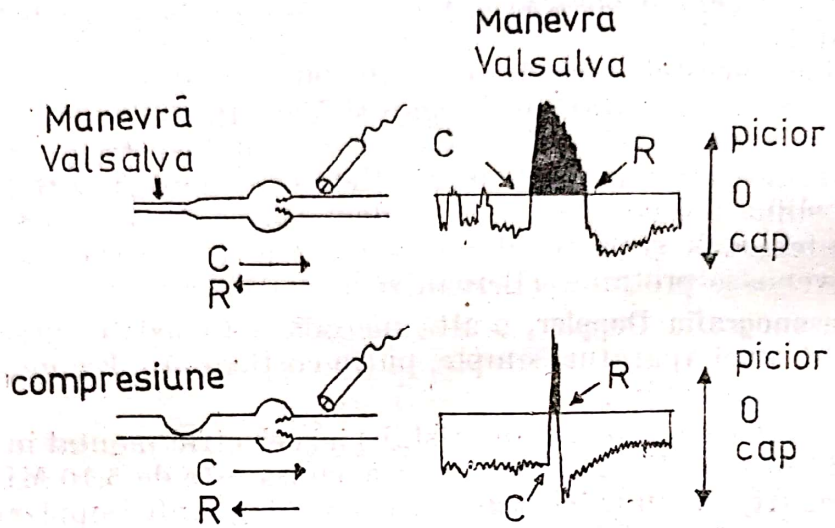

Fig. 247. — Insuficiență valvulară venoasă pusă în evidență cu ultrasonograful Doppler prin metoda Valsalva și prin compresiune. *R*, relaxare ; *C*, compresiune (după Summer, citat de Bergan și Yao 1978).

sau dureri inexplicate printr-o afecțiune cardiacă sau renală sau cînd apare o febră inexplicabilă sau cînd, la un bolnav cu sechele de tromboflebită, apare febră și mărirea edemului.

Informațiile obținut eprin metoda Doppler sînt în raport cu măiestria examinatorului. Metoda Doppler rămîne o metodă valoroasă pentru diagnosticul trombozelor venelor profunde : este rapidă, necostisitoare, poate fi repetată și nu provoacă nici o supărare bolnavului.

Fleboreografia. Principiul metodei constă în înregistrarea modificărilor pe care o tromboză venoasă le produce undelor sanguine date de respirație (fig. 248).

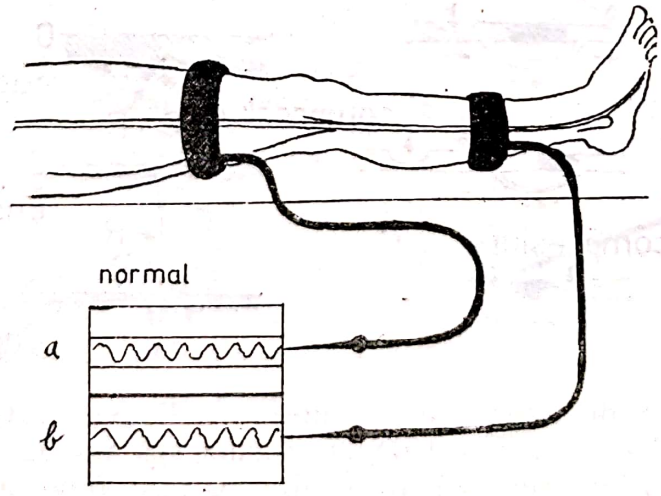

Fig. 248. — Fleboreograme normale (*a*, pentru venele coapsei ; *b*, pentru venele gambei) (după Cranley, citat de Foley, 1981).

După cum reiese din figura 248, respirația normală produce o creștere și respectiv o descreștere a volumului membrului inferior. Aceste oscilații sînt transmise la reograf ; ele sînt sincrone cu respirația. Oscilațiile

sînt numite și unde respiratorii. Tromboza acută a venelor profunde reduce pînă la dispariție aceste unde (fig. 249).

În cele 570 cazuri în care diagnosticul clinic a fost de tromboflebită a venelor profunde ale extremităților, Cranley (citat de Foley, 1981) a prac-

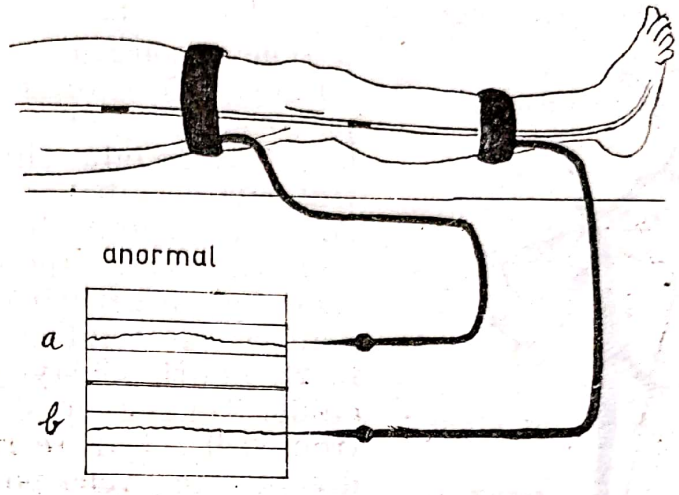

Fig. 249. — Fleboreograme patologice într-un caz de tromboză acută a venelor profunde ale coapsei (*a*) și gambei (*b*) (după Cranley, citat de Foley, 1981).

ticat flebografia și fleboreografia; în 96% din cazuri, rezultatele celor două examene au fost concordante.

Fleboreografia reprezintă un examen de referință pentru orice metodă neinvazivă. Fleboreografia poate fi executată de un tehnician în 25—45 minute. Citirea rezultatelor o poate face numai un medic cu mare experiență. Metoda este valoroasă pentru că indică cu deosebită precizie dacă procesul este acut, subacut sau cronic. În procesul acut, dispar undele respiratorii transmise la coapsă și gambă. În procesul subacut, undele sînt mici. În procesul cronic, în urma recanalizării trombusului și dezvoltării circulației colaterale, undele respiratorii apar, dar au altă configurație.

Dezavantajul fleboreografiei constă în faptul că tehnica fiind relativ nouă, trebuie temeinic învățată și practicată deoarece interpretarea undelor nu este întotdeauna ușoară.

Testul cu fibrinogen marcat cu iod ^{125} este considerat în zilele noastre drept metoda cea mai sensibilă pentru punerea în evidență a unui trombus intravascular. Fibrinogenul marcat cu iod ^{125}, injectat intravenos, se fixează pe trombus, detectarea făcîndu-se cu un scintigraf (fig. 250)

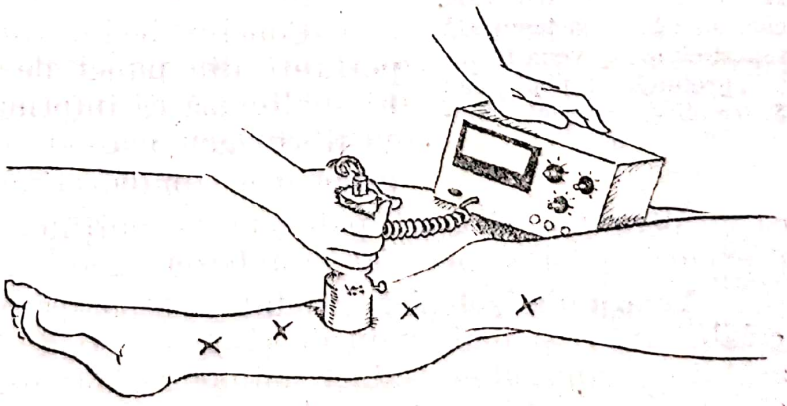

Fig. 250. — Măsurarea radioactivității cu un scintigraf portativ (după Nicolaides, citat de Bergan și Yao, 1978).

(Nicolaides, citat de Bergan și Yao, 1978). Autorii citați au comparat, pe un lot de 233 bolnavi, rezultatele testului cu fibrinogen marcat cu rezultatele examenului flebografic și au găsit identitate în 93% din cazuri. Testul cu fibrinogen marcat trebuie evitat la femei tinere care doresc să aibe copii.

Scanned with OKEN Scanner

Acest test a adus lămuriri de o mare însemnătate privitoare la prezența și locul de formare a trombușilor (fig. 251). După cum se poate constata din figură, 89% din trombuși se formează la nivelul moletului, în mușchiul solear; 6% în regiunea poplitee și 4% în regiunea femurală. Observațiile mele clinice, făcute acum 20 de ani, își găsesc confirmarea în testul cu fibrinogen marcat. La cele mai mici semne clinice de tromboză a venelor solearului, eu instituiam un tratament cu heparină, care începea cam a doua-a treia zi postoperator și dura 8 zile. Timp de 13 ani cît am lucrat la Spitalul clinic „Griviția", nu s-a înregistrat nici o embolie pulmonară, la bolnavii vasculari sau chirurgicali generali. Cam la 2% dintre bolnavii operați (peste 10 000), s-a instituit tratamentul cu heparină. Testul cu fibrinogen marcat a arătat că trombuși în regiunea soleară apar la foarte mulți bolnavi care n-au nici un simptom clinic. Tot prin acest test s-a precizat că 78% din trombușii soleari se resorb și numai 22% se îndreaptă spre vena poplitee. Din fericire, embolii pulmonare dau numai trombușii aflați în vena poplitee (6,5%) și respectiv în vena femurală (4%) (fig. 251).

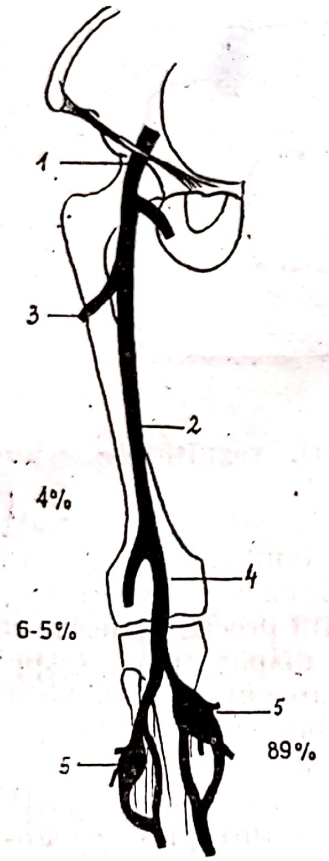

Fig. 251. — Originea și proporția de formare a trombușilor detectați cu ajutorul fibrinogenului radioactiv (după Nicolaides, citat de Bergan și Yao, 1978); *1*, vena femurală comună; *2*, vena femurală superficială; *3*, vena femurală profundă; *4*, popliteea; *5*, trombuși în venele gambei.

Testul cu fibrinogen marcat a permis și determinarea eficienței tratamentelor preventive în tromboza venelor profunde.

Nicolaides (citat de Bergan și Yao, 1978) a studiat cu ajutorul acestui test 674 bolnavi. El a stabilit cu această ocazie *factorii* care predispun la tromboza venelor profunde după operație. Aceștia sînt: vîrsta înaintată, varicozitatea venelor, trombozele venoase în antecedente, operațiile mari, șocante, infecțiile. Aproximativ 6% din acești bolnavi necesită un tratament profilactic.

Testul cu fibrinogen marcat a fost folosit și la bolnavii ambulatori consultați în policlinici. Rezultatele fals-negative ale testului cu fibrinogen se obțin la bolnavii care au trombuși foarte vechi.

Concluziile lui Nicolaides și Hobbs sînt importante din punct de vedere practic și teoretic. Ei subliniază că informațiile obținute din studiile cu fibrinogen marcat au revoluționat abordarea problemei trombozei venoase profunde, în sensul că au permis înțelegerea patogeniei condițiilor de apariție, progresiune, prevenire și tratament al trombozei venoase profunde.

Venografia izotopică. Studiile anatomopatologice făcute de Smith și colab. (1975) și mai tîrziu de Coon (citați de Bergan și Yao, 1978) au arătat că numărul emboliilor pulmonare este foarte mare. Smith a arătat că, indiferent de cauza morții, 66% din plămînii cercetați la autopsie prezentau embolii multiple pulmonare, majoritatea nediagnosticate clinic. Cele mai multe provin din cordul drept; ele se produc din cauza insuficienței cardiace instalate în faza terminală a multor boli, nu numai a

Scanned with OKEN Scanner

bolilor cardiace. Unele din emboliile pulmonare nediagnosticate provin din trombozele venoase periferice. Mai există și embolii pulmonare cu origine necunoscută. Profesorul Richard Dean (citat de Bergan și Yao, 1978), de la Universitatea din Narnville, S.U.A., constată că : semnele fizice „prezic" trombozele numai în 1/3 din cazuri. După mine, această afirmație nu corespunde realității. Clinicienii experimentați, care cunosc micile semne de început ale tromboflebitei solearului, își dau seama de existența ei. Mai greu de diagnosticat (și aici sîntem de acord cu procentul lui Dean) sînt tromboflebitele venelor pelviene.

Henkin, în 1974 (citat de Bergan și Yao, 1978), folosește pentru venografia izotopică microsfere de albumină umană marcată cu technetium^{99}. Bolnavul este așezat pe spate, în poziție orizontală, se pun garouri la ambele glezne și se perfuzează soluția cu izotop, diluat în ser fiziologic heparinat. Cu o cameră echipată cu un colimator se urmărește progresiunea substanței (fig. 252). În figură se poate urmări drumul făcut de izotop într-un membru normal (fig. 252, *a*). De la picior trece în circulația profundă, inclusiv în venele solearului, apoi prin vena tibială posterioară în poplitee, femurală și iliace.

Existența unei tromboze în venele solearului și în vena poplitee (în zonele trombozate nu apare izotopul) este înfățișată în figura 252, *b*. Urmărirea izotopului Tc^{99} se face mai departe în cavă, cord și plămîn.

Venografia izotopică este singura metodă care pune în evidență în același timp tromboza venoasă și embolia pulmonară. Din acest punct de vedere este superioară venografiei cu substanță de contrast, metodă invazivă costisitoare, care cere personal specializat și internarea bolnavului.

Din expunerea metodelor de explorare venoasă, putem trage următoarele concluzii :

— metodele neinvazive de explorare sînt necostisitoare, în afară de cele care utilizează izotopi. Nu produc accidente, de aceea unele dintre ele pot fi executate ambulator sau la patul bolnavului (pletismografia, ultrasonografia Doppler și fleboreografia).

— Metodele neinvazive vor fi folosite la cel mai mic semn de suspiciune de tromboflebită a venelor profunde.

— Laboratorul de explorări venoase reprezintă o necesitate absolută pentru toate spitalele. El va deservi serviciile de medicină internă, chirurgie și chiar ambulatorul.

— Tehnica manipulării aparatelor pentru explorările neinvazive este foarte simplă, interpretarea cere însă multă experiență. Numai după examinarea cîtorva mii de membre inferioare, medicul poate interpreta just o pletismogramă bazată pe măsurarea rezistenței electrice, o ultrasonografie Doppler, o flebografie reografică, ca să nu mai vorbim de explorările cu fibrinogen marcat și scintigrafia cu technetium^{99}. A apărut deci o nouă specialitate : „explorări neinvazive venoase". Cunoașterea acestora aduce beneficii imense mai întîi bolnavului, și numărul lor este mare (zeci de mii numai la noi în țară), dar și serviciilor de medicină și chirurgie care nu vor mai interna bolnavii pentru flebografie și nu vor mai face tratamente cu heparină și mai ales cu trombostop, fără indicație.

— Flebografia cu injectarea substanței de contrast este o metodă invazivă care poate fi aplicată numai de un radiolog specializat în executarea și citirea radiografiilor. Pentru că expune și la accidente, nu se va recurge la ea decît după epuizarea examenelor neinvazive.

Scanned with OKEN Scanner

— Oricît de perfectă ar fi o metodă exploratoare, ea nu poate și nu trebuie să înlocuiască examenul clinic. Observația atentă a bolnavului, cunoașterea simptomelor, mai ales a celor de început ale unei tromboflebite

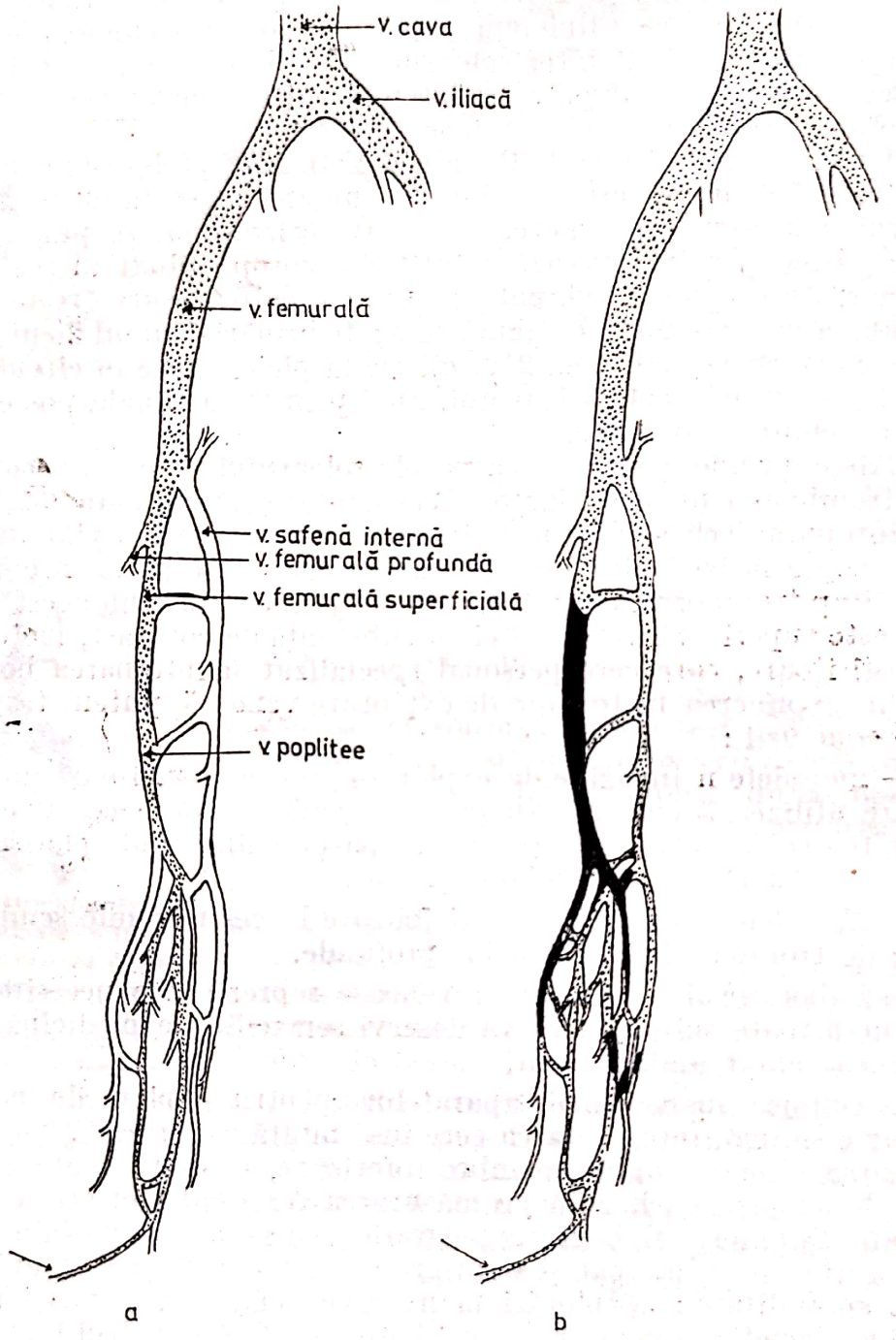

Fig. 252. — Drumul urmat de izotopul radioactiv Tc^{99} în venele indemne (*a*) și în venele trombozate (*b*) (după Dean, citat de Bergan și Yao, 1978).

profunde acute, fac parte din instrucția oricărui medic, indiferent de specialitate. Numai în felul acesta va putea să dispară dintre cauzele de moarte embolia pulmonară, provocată de o tromboză venoasă profundă, neglijată de medic pentru că a avut o simptomatologie ștearsă.

Scanned with OKEN Scanner

Tratamentul tromboflebitei acute profunde

Ca în majoritatea bolilor, și aici tratamentul are o valență preventivă și una curativă. La capitolul aterosclerozei obliterante atrăgeam atenția asupra rarității acestei boli în țările slab dezvoltate din punct de vedere economic (India, țările africane, țările latinoamericane), precum și despre frecvența ei redusă la popoarele care consumă puține grăsimi și dulciuri, deși au un standard de viață foarte ridicat, cum sînt japonezii.

Trombozele venoase și temuta lor complicație, embolia pulmonară, sînt mai frecvent semnalate în țările vestice ale Europei. Numărul lor a crescut după al doilea război mondial, în legătură cu alimentația abundentă și, după părerea mea, cu abuzul de medicamente. Există în aceste țări aproximativ 200 000 de medicamente (numai în Franța 8 200). Nimeni nu le cunoaște exact acțiunea, mai ales în timp. Deocamdată este stabilit că tranchilizantele luate în doze mari, ca și anticoncepționalele, favorizează, printre alte neajunsuri, producerea tromboflebitei.

Negrii și asiaticii, care emigrează în S.U.A. sau în Europa, fac boli vasculare, arteriale și venoase, asemănător populației albe din aceste țări. Prin urmare, factorul genetic, asupra căruia se insistă atît de mult, nu are un rol chiar atît de mare, după cum s-a crezut.

Am mai scris despre bolile chirurgicale și intervențiile executate în ortopedie, ginecologie, urologie, care favorizează tromboza venoasă și emboliile pulmonare. Bolnavii imobilizați la pat în serviciile de medicină internă și chirurgie riscă să facă complicații venoase. Obezitatea, vîrsta înaintată și bolile cardiace sînt factori predispozanți. Insuficiența cardiacă, cu dilatarea atriului drept și staza venoasă consecutivă, constituie cauză favorizantă. Bolnavii cu hemiplegii, paraplegii etc. sînt și ei expuși la aceste complicații. Noi am întîlnit adeseori tromboflebita venelor profunde în perioadele de gripă și la bolnavii cu infecții de focar (amigdaliene, sinusale și, mai ales, infecțiile urinare). Am descris apariția tromboflebitei acute profunde în afecțiunile pulmonare, în special în cancerul pulmonar. Orice bolnav în vîrstă care a trecut de 60 ani și la care apare o tromboflebită profundă în mod „spontan", trebuie să fie bănuit de un neoplasm de prostată. Dealtfel, indivizii de ambele sexe, indiferent de vîrstă, la care apare o tromboflebită profundă, vor trebui examinați genital. Sînt cunoscute tromboflebitele profunde din cancere, dar în special cele din cancerul de cap de pancreas. Am văzut tromboflebite profunde apărute după introduceri de sonde, injecții intravenoase cu substanțe medicamentoase, în special hipertonice, precum și după injectarea substanțelor de contrast. Orice explorare, în special urologică, poate provoca această complicație.

La consultațiile de boli vasculare, nu trece o săptămînă fără să vedem bolnavi cu tromboflebite profunde ale membrelor superioare și inferioare, care au făcut röntgenterapie sau cobaltoterapie. Această complicație poate apărea chiar după nașteri normale sau aplicări de forceps.

Tromboflebita acută a venelor profunde este o boală atît de răspîndită, încît ea trebuie bine cunoscută de toți medicii, indiferent de specialitate. Ea nu poate fi tratată corect exclusiv în serviciile specializate de boli vasculare. Neurologii, interniștii, chirurgii, ortopezii, urologii, ginecologii, exploraționiștii, radioterapeuții etc. trebuie să-i cunoască simptomele și complicațiile acute (embolia) sau cronice (sechelele de tromboflebită). Trebuie să știe s-o prevină și să o trateze.

Scanned with OKEN Scanner

Medicii care se ocupă cu bolile vasculare sînt adeseori puși în situații extrem de delicate, fiind obligați să vină în contradicție cu unii din colegi. Voi da numai două exemple :

— Se administrează în mod greșit același tratament într-o tromboflebită varicoasă și într-o tromboflebită profundă, adică heparină, apoi Trombostop. De asemenea, în mod inutil se internează o tromboflebită superficială pe safenă, la nivelul genunchiului sau pe una din colaterale, cînd asemenea tromboflebite se tratează, în 90% din cazuri, în ambulator și am văzut cum.

— Se internează în mod greșit un bolnav care a avut o tromboflebită profundă cu șase luni, un an sau mai mult timp în urmă, pentru motivul că i s-a accentuat edemul preexistent, cu ocazia unui efort fizic sau a ortostatismului prelungit. Mai mult, i se administrează și heparină. Trebuie reținut că edemul este o sechelă a tromboflebitei profunde pe care bolnavul o va purta toată viața. Mulți bolnavi, operați de varice compensatoare posttromboflebitice profunde, trăiesc cu iluzia că se vor vindeca de edem după extirparea varicelor.

Vom reveni asupra acestor probleme la subcapitolul despre sechelele de tromboflebită.

Tromboflebita acută a venelor profunde va trebui să constituie unul din principalele subiecte de predare pentru studenții din ultimii ani de învățămînt, căci această boală va fi întîlnită de toți medicii, indiferent de specialitatea pe care si-o vor alege. Ei vor trebui să cunoască patogenia acestei boli și s-o studieze și din punct de vedere anatomopatologic, nu nu numai clinic. Deși nu știm încă exact de ce se coagulează sîngele în vas, cunoaștem totuși care sînt factorii favorizanți ai acestui fenomen.

Voi face apel la cunoștințele actuale privitoare la formarea trombusului pentru a putea aprecia dacă tratamentul preventiv cu heparină este justificat în cazurile mai sus amintite. Formarea trombusului începe din cupa unei valve venoase : în ea se depun succesiv straturi de fibrină și plăcuțe. Se formează astfel un trombus alb care astupă vena. Sub acest trombus alb se coagulează sîngele formîndu-se un trombus roșu, care se mărește progresiv. Coagularea se produce și proximal de trombusul alb, întinzîndu-se pe zeci de centimetri. Oriunde se formează un trombus, arată anatomopatologul englez Simon Sevitt (citat de Bergan și Yao, 1978), elementele sanguine se depun în straturi indiferent dacă acest trombus este arterial, venos sau cardiac. Toate trombusurile conțin o rețea de fibrină, grămezi de plăcuțe, globule roșii și leucocite. Diferă însă proporția acestor elemente. Spre exemplu, un trombus de pe valvele cardiace conține mai multe plăcuțe, iar unul venos mai multe globule roșii. Plăcuțele eliberează substanțe care favorizează formarea rețelei de fibrină.

Eu, care am lucrat în clinică, în policlinică, la consultații și în laborator, am putut observa diferența dintre frecvența localizărilor tromboflebitei profunde. Spre exemplu, la consultații vin mai mult bolnavi cu tromboflebită iliofemurală, decît cu tromboflebită profundă de gambă. Este explicabil, pentru că, în clinica chirurgicală, tromboflebita profundă de gambă apare postoperator, la bolnavii imobilizați. Anatomopatologul găsește la autopsie aproape în mod egal tromboza iliacei externe, femuralei comune, femuralei profunde, popliteei, tibialei posterioare și a venei solearului. Rămîne însă stabilit că majoritatea trombozelor venoase (89%) încep în venele mușchiului solear. Staza produsă la nivelul gambei prin

Scanned with OKEN Scanner

imobilizare favorizează agregarea plăcuţelor. Acestea eliberează acid adenozindifosforic şi, după degranulare, tromboplastină. Tromboza este favorizată şi de scăderea activităţii fibrinolitice în venele în care există stază venoasă.

Şcoala românească are o bogată experienţă în prevenirea trombozelor postoperatoare şi implicit a emboliilor pulmonare, prin mobilizarea precoce a bolnavilor. Ea a devenit o metodă general admisă pe tot globul. Academicianul Ion Făgărăşanu face o importantă completare în privinţa istoricului mobilizării precoce a bolnavilor operaţi. Primul care a inaugurat această metodă este chirurgul american Ries, în 1890, după care a fost preluată de Gonbarov, în 1908. La noi în ţară, profesorul Dimitrie Gerota a preluat metoda în 1909 şi a practicat-o cu perseverenţă, inspirînd, în 1916, teza de doctorat a elevului său Petre Bădescu şi comunicînd rezultatele obţinute în 1931. Astăzi pe lîngă mobilizarea postoperatoare (sub orice formă : plimbări prin cameră, mişcări active şi pasive în pat, masaj etc.), s-a introdus administrarea dozelor mici de heparină. Folosirea acestora pentru prevenirea trombozelor a fost sugerară de De Takats, în 1950, şi aplicată de Bauer şi Langenhager, în 1957. Au mai trecut 25 de ani pînă cînd această metodă să fie recunoscută ca valoroasă. Prescrierea unei substanţe anticoagulante la bolnavi cu plăgi operatoare era o idee aproape de neconceput. Trebuia stabilită doza optimă capabilă, pe de o parte, să nu producă hemoragii şi, pe de altă parte, să prevină apariţia trombozelor venoase şi a emboliilor pulmonare.

Se ştie că prezenţa unei plăgi operatoare sau de altă natură activează factorii IX—XII aflaţi în sînge, favorizînd coagularea sîngelui la locul plăgii. Deci staza nu este suficientă ca să producă coagularea. Heparina măreşte activitatea factorului inhibitor al coagulării, aflat în sînge, anume antitrombina III. Nicolaides, Gordon, Smith, Rosenberg, Joffe şi alţii (citaţi de Bergan şi Yao, 1978) au cercetat incidenţa trombuşilor la 143 bolnavi operaţi, folosind testul cu fibrinogen I^{125}. La nici unul din bolnavii operaţi, care a făcut heparină preventiv, nu s-au găsit trombusuri în venele poplitee, tibială posterioară sau venele solearului. La un grup de control (46 bolnavi) care n-a făcut heparină, au fost găsite tromboze în proporţie de 7,4%. Kakkar, profesor de ştiinţe chirurgicale la King's College Hospital, Londra, s-a ocupat îndeaproape de profilaxia trombozelor venoase cu heparină. În afară de incidenţa trombozelor venoase periferice, el a cercetat şi frecvenţa emboliilor pulmonare prin explorări cu technetium^{99} şi a constatat că incidenţa emboliilor pulmonare este de patru ori mai mică la bolnavii operaţi la care s-a făcut heparină preventiv.

Heparina se administrează la bolnavii care au suferit operaţii mari : urologice, ginecologice, pulmonare, ortopedice. Dozele sînt de 5 000 U.I. subcutanat, la 12 ore. Se preferă calciparina. Durata tratamentului preventiv este de 5 zile. Incidenţa hematoamelor nu este mai mare la bolnavii trataţi preventiv cu heparină, decît la bolnavii netrataţi. Metoda este aplicată în Suedia în 236 clinici chirurgicale.

Din anul 1964, eu am folosit heparina postoperator la toţi bolnavii care prezentau cea mai mică durere la nivelul moletului, edem perimaleolar şi o uşoară ascensiune febrilă. Prescriam injecţii intravenoase (5 000 U.I. la 6 ore, timp de 5 zile), apoi scădeam cîte o fiolă în fiecare zi. Tratamentul dura 8 zile. Nici o embolie pulmonară nu s-a semnalat postoperator în decurs de 18 ani. Noi nu am avut posibilitatea să efectuăm testul cu fibrinogen marcat.

Scanned with OKEN Scanner

Deși sînt aproape 40 de ani de cînd se folosește heparina ca medicament profilactic în tromboembolii, nici pînă astăzi nu s-a putut preciza exact modul ideal de administrare. Un lucru este însă cert : heparina *nu* tratează curativ tromboza sau embolia (ea nu dizolvă nici trombusul nici embolusul din artera pulmonară). Heparina este un medicament cu efect *preventiv*, care acționează înainte de a se produce coagularea intravasculară. O folosim pentru a împiedica tromboza sau embolia, iar după ce s-a produs coagularea întravasculară o folosim pentru a împiedica întinderea trombozei.

Cînd internăm un bolnav cu tromboflebită acută (edem, febră etc.), îi administrăm heparină, nu pentru a reduce și a vindeca tromboflebita, ci pentru a împiedica extinderea trombozei și la alte vase din membrul inferior respectiv sau celălalt membru și, implicit, pentru a reduce posibilitatea de migrare a cheagurilor spre cordul drept și artera pulmonară. Deci, cu heparină se obține profilaxia trombozelor venoase și a emboliei pulmonare.

De Takats (1959) a arătat cu 30 de ani în urmă că *in vivo* toleranța la heparină variază de la bolnav la bolnav și că, în convalescență, această toleranță trece prin anumite faze de rezistență, urmate de sensibilitate la heparină. Deși, s-au scris biblioteci întregi despre heparină (substanța anticoagulantă cel mai des folosită), încă nu s-a putut stabili o schemă optimă de tratament. Intîi pentru că există o sensibilitate individuală la această substanță, apoi pentru că folosirea ei se face atît la bolnavi neoperați, cît și la operați. Dacă bolnavul a suferit o operație în care s-au făcut decolări mari (incizii retroperitoneale pentru dezobstrucții de aortă sau artere iliace, cu sau fără proteză), rămîn suprafețe întinse care sîngerează ușor.

Medicii vor să cunoască părerea mea. În 1941, pe cînd eram medic secundar la Brăila, în serviciul celebrului chirurg Victor Dimitriu, am găsit încetățenită metoda lipitorilor. Mai constatasem că se aplicau, dar numai în cîteva cazuri, și la Spitalul Colțea, în 1935, pe cînd eram extern la profesorul Anghelescu. Profesorul Victor Dimitriu, apoi și eu, cît am lucrat ca secundar, aplicam lipitori la bolnavele supraponderale, hipertensive, la care se făceau operații ginecologice, la bolnavii la care se făceau osteosinteze și la cei cu tromboflebită. Lipitoarea era aplicată de obicei anterior pe coapsă, folosind o ventuză sau un mic borcan. Aceasta își înfigea în piele cele trei mandibule și sugea pînă la 30—40 cm^3 de sînge. La detașarea lipitorii se producea o mică plagă, care trebuia pansată, deoarece continua să sîngereze, din cauza hirudinei pe care lipitoarea o injecta pentru a face sîngele necoagulabil. Era o metodă empirică dar foarte bună ; cît am fost secundar, grație lipitorilor, nu s-au produs tromboflebite postoperatoare. Folosirea lor a fost părăsită deoarece pot transmite infecții, mai ales că, în mod discret, personalul de serviciu de pe vremea aceea, înapoia lipitorile vînzătorului pentru o nouă întrebuințare.

Prima administrare preoperatoare de heparină în țara noastră a fost făcută în 1953, cu ocazia primului autotransplant venos folosit la noi în țară pentru repararea arterei într-o fistulă arteriovenoasă a vaselor femurale. Doza a fost de 4 fiole a 5000 U.I. în 24 ore. Timpul de sîngerare și coagulare se determina zilnic și chiar de două ori pe zi de către doctorul Boeriu și era în limite admise. În a treia zi de administrare, sîngele nu se mai coagula pe lamă ... Cînd desfacem pansamentul bolnavului, constatăm un hematom mare, din fericire la coapsa de unde se prelevase vena

Scanned with OKEN Scanner

safenă. Cealaltă coapsă unde se pusese autotransplantul venos pe artera femurală avea volum normal.

Timp de 30 de ani, am folosit heparina de sute de ori. Este medicamentul pe care l-am manipulat cel mai mult, dar mărturisesc că nici pînă astăzi nu sînt sigur că, în cazurile tratate, am administrat cea mai potrivită doză. Am întrebuințat heparina în mod obligatoriu intraoperator în toate operațiile de transplantare. Ea se injectează proximal și distal de pensa care face hemostaza pe arteră. Este adevărat că diluția este mare, dar în cursul unei operații de 4—5 ore se consumă 5000 unități. Apoi, cînd se începe suturarea vasculară, anestezistul injectează intravenos 2500 unități. Din cantitatea folosită de chirurg, anestezistul trebuie să socotească jumătate, restul fiind pierdut prin spălarea transplantului. Se notează ora cînd anestezistul a introdus heparina pentru ca a doua doză să se facă după 6 sau 8 ore. In ultimul timp, la bolnavii cu transplante vasculare, se administrează heparina intravenos profilactic la 8 ore, timp de 5 zile, apoi se scade progresiv. Pe atunci mi se aduceau obiecții că folosesc doze mici, dar azi am satisfacția să constat că, preventiv, heparina se administrează în doze și mai mici.

Eu am folosit heparina în trei ocazii : intraoperator, postoperator și în tromboflebitele acute ale venelor profunde. Am folosit heparina și în varicele cu tromboflebită, dar numai în acelea care prindeau crosa safenei, bolnavii fiind internați.

O concepție greșită care a dăinuit aproape 20 de ani, nu numai la noi, dar și în alte țări, a fost folosirea acelorași doze de heparină și la bolnavii operați și la cei tratați medical. O fiolă de heparină de 5000 U.I. injectată intravenos la 6 ore unui bolnav cu simpatectomie lombară a provocat o hemoragie postoperatoare mortală. Niciodată n-am administrat heparina la bolnavii operați cu simpatectomie lombară.

Am folosit-o și eu în cîteva cazuri de dezobstrucții arteriale iliace și femurale, dar numai după ce serviciul de hematologie se obligase să facă testul de coagulare în tub, înainte de fiecare injecție. La un bolnav căruia îi făcusem dezobstrucție de iliacă comună și externă, a doua zi după operație, cu tot controlul, noaptea s-a produs un hematom retroperitoneal imens. Am reoperat bolnavul de urgență, am evacuat hematomul și am constatat pulsații perfecte ale arterelor iliace (sutura era etanșă). Sîngerarea se producea pe toată suprafața retroperitoneală decolată. Din fericire pentru bolnav și pentru mine, după operație totul a reintrat în normal, plaga operatoare n-a supurat și bolnavul a părăsit spitalul vindecat, după 20 zile. Revăzut în fiecare an timp de 6 ani, avea puls bun la femurala comună, la tibiala posterioară și la pedioasă. Desigur că după acest incident, am părăsit cu desăvîrșire dozele mari de heparină.

Sînt chirurgi care preferă injectarea continuă a heparinei în perfuzie lentă, dar nu mai mult de 15 000 U.I. în 24 ore. Se pare că este metoda cea mai bună de aplicat postoperator, cel puțin în primele trei zile, cînd bolnavului i se administrează perfuzii pentru hidratare.

Folosirea dextranului în tromboembolii. Profesorul de chirurgie S.E. Bergentz, de la Malmö, Suedia (citat de Bergan și Yao, 1978) recomandă folosirea dextranului postoperator.

Și eu am întrebuințat dextranul adeseori, după anul 1964, pe cînd lucram la Spitalul clinic „Griviția". Îl recomandam după dezobstrucțiile arterelor iliace. În ceea ce privește prevenirea trombozelor venoase, am preferat heparina.

Scanned with OKEN Scanner

Dextranul este un polizaharid obținut din sucroză prin acțiunea unei enzime eliberate de bacteria *Leuconostoc mesenteroides*. Acțiunea antitrombotică a dextranului se datorește modificării factorului VIII (globulina antihemofilică). Se folosesc două tipuri de dextran : 70 (cu greutatea moleculară 70 000) și 40 (cu greutatea moleculară 40 000). Se preferă dextranul 40 în soluție 10%. Soluția 2,5% de dextran 40 are aceeași presiune oncotică cu plasma. Țesuturile umane conțin o enzimă care metabolizează dextranul într-un mod asemănător cu glucoza. Dextranul este excretat și prin urină. Trebuie reținut că administrarea dextranului implică o bună hidratare a bolnavului.

S-au făcut studii pe mii de bolnavi operați cărora li s-a administrat intra-și postoperator atît dextran 70 (6%), cît și dextran 40 (10%) ; aceste studii au demonstrat scăderea semnificativă a tromboemboliilor. Dozele folosite sînt de 500—1000 ml intraoperator, continuîndu-se cu 500 ml timp de 3 zile postoperator. Prin întrebuințarea dextranului, frecvența tromboemboliilor a scăzut la jumătate în operațiile ortopedice, ginecologice, urologice, rezultate întru totul asemănătoare cu cele obținute prin administrarea heparinei sau cumarinei. Dextranul nu este un anticoagulant. El are următoarele proprietăți : scade adezivitatea plăcuțelor și a sîngelui, mărind debitul circulator și determină modificări în structura factorului VIII. Trombușii formați în prezența dextranului sînt mai ușor atacați de fibrinolizină (Bergan și Yao, 1978). Este cunoscut că activatorii fibrinolitici cei mai importanți se află în peretele vascular, nu în sînge. După operație s-au pus în evidență cu ajutorul testului cu fibrinogen marcat cu iod 131 microtrombuși în vasele solearului. Acești microtrombuși nu produc la început nici o manifestare clinică, dar ei reprezintă faza de început a tromboemboliilor. Or, s-a dovedit că dextranul favorizează dispariția acestor microtrombuși, mărind activitatea fibrinolitică a peretelui vascular.

Inconvenientele dextranului sînt minime, dacă se respectă dozele amintite mai sus. Se citează totuși reacția anafilactoidă la dextran, apărută la 1/5000 cazuri, după unii, și la 1/40 000, după alți autori. Anestezistul trebuie să fie atent cînd administrează perfuzia de dextran : reacția anafilactoidă se produce de la primele picături infuzate și se caracterizează prin scăderea bruscă a tensiunii și excepțional prin stop cardiac. În aceste cazuri, perfuzia se întrerupe imediat. Dextranul este contraindicat la bolnavii cu trombocitopenie și la hemofilici.

Există totuși foarte mulți chirurgi care preferă dextranul celor două substanțe anticoagulante profilactice : heparina și cumarina. În tot cazul, el este superior acestora din urmă în artroplastiile de șold, operații cu un procent ridicat de tromboembolii. Deoarece dextranul are acțiune asupra microtrombozelor produse intra- sau imediat postoperator, el nu va fi folosit decît în acest interval de timp. Administrarea „profilactică" antitromboembolică a dextranului, la 3—4 zile după operație, este inutilă.

Anticoagulantele administrate pe cale orală antagonizează acțiunea vitaminei K. Aceste substanțe au fost folosite pentru prima dată în scop profilactic împotriva tromboemboliilor în 1941 de către Edwin W. Salzman (citat de Bergan și Yao, 1978).

Primul anticoagulant derivat din cumarină, administrat pe cale bucală, a fost Dicumarolul. Un alt anticoagulant de sinteză, folosit astăzi în țările din vestul Europei, este warfarina, derivat al cumarinei. Ea poate fi administrată pe cale bucală și intravenos. La noi în țară se folosește Trombostopul. Sinonimele acestuia sînt Acenocumarolum (D.C.I.),

Scanned with OKEN Scanner

Sintrom (Geigy, Elveţia), Syncumar (R.P.U.). Comprimatele conţin 0,002 g 3-α-4-nitrofenil-β-acetiletil-4-oxicumarină. Modul de administrare: oral, 2 comprimate (a 2 mg) în priză unică, timp de 2 zile, ca doză de atac; apoi 1/2 comprimat pe zi, pentru întreţinerea efectului, în funcţie de timpul de protrombină, care trebuie menţinut între 20 şi 40 %. Perioada de latenţă a medicamentului este de 24—48 ore şi acţiunea se menţine 48 ore.

Nu se administrează Trombostop în primele 3 zile după operaţie, după naştere, în ultimele zile de sarcină, la hepatici, renali, hipotiroidieni, în stări febrile, la denutriţi. Efectul anticoagulant al Trombostopului este accentuat de antibioticele cu spectru larg, de salicilaţi, paracetamol, fenilbutazonă, clofibrat. Tratamentul este strict contraindicat atunci cînd nu este posibil controlul efectului medicamentului prin determinarea periodică a activităţii protrombinice (zilnic, în primele zile de tratament, apoi de 2—3 ori pe săptămînă şi în continuare la intervale de cel puţin 3 săptămîni).

Întrucît bolnavii cardiovasculari sînt în număr foarte mare, cîteva zeci de mii (chiar sute de mii, dacă socotim şi bolnavii de varice), ne vom da seama că Trombostopul este unul dintre medicamentele anticoagulante cele mai folosite. Cu toate acestea, medicii comit o serie de greşeli, în legătură cu administrarea sa:

—Trombostopul este prescris adeseori fără indicaţii, de exemplu într-o mică tromboflebită superficială segmentară, la bolnavi cu varice sau în cazul sechelelor de tromboflebită. Tromboflebita segmentară pe varice este o complicaţie obişnuită, fără nici o gravitate; ea se poate produce la orice varicos, după ortostatism prelungit. Trombostopul nu se dă nici bolnavilor cu sechele de tromboflebită care constată că li s-a mărit edemul gambier la efort (semn care nu are nici o semnificaţie patologică). Acestor bolnavi, care sînt cu miile, li se prescrie în mod eronat Trombostop, în loc de cîteva zile de repaus la pat, cu aplicări de prişniţ pe gambă. În plus, nici unuia din aceşti bolnavi nu li s-a determinat zilnic timpul de protrombină (Quick), în primele trei zile, nici controalele săptămînale nu li s-au efectuat.

—După administrarea Trombostopului, foarte mulţi bolnavi fac hematurie, gingivoragii, hematemeză. Pentru a ilustra cele de mai sus, relatăm pe scurt patru cazuri care, din păcate, nu sînt izolate, ci apar continuu.

Primul caz: un bolnav de 67 de ani, cu un anevrism fusiform al aortei abdominale şi adenom de prostată, face o tromboflebită profundă (iliofemurală). Recomand internarea pentru tratament cu heparină. După 8 zile, se continuă tratamentul anticoagulant prin administrare de Trombostop. După afirmaţiile bolnavului, i s-au administrat 4 tablete de 0,002 g pe zi. A cincea zi face o hematurie masivă, care îi pune în pericol viaţa.

Al doilea caz: o bolnavă de 60 ani, obeză, este internată pentru hernie ombilicală. Se administrează Trombostop preventiv. Face un hematom imens a treia zi postoperator, necesitînd reintervenţia + tranfuzii masive de sînge + vitamina K.

Alt caz: un bolnav de 76 ani, cu tromboflebită superficială, este internat în spital. I se face heparină; i se dă apoi Trombostop. Apar hematoame imense în regiunea fesieră bilateral. Cel de partea dreaptă a trebuie evacuat. Din acest motiv, bolnavul a stat în spital mai bine de 60 zile.

Scanned with OKEN Scanner

În sfirșit, ultimul bolnav, 56 ani, prezenta sechele de tromboflebită profundă, pe care o avusese cu cinci ani în urmă. Din cauza unor eforturi neobișnuite, edemul membrului inferior drept se accentuează. Un medic îi prescrie Trombostop, 3 tablete pe zi. Continuă eforturile fizice și ia Trombostop : edemul nu cedează. Era indicat doar un simplu repaus la pat, fără nici un alt tratament. Bolnavul mărește din proprie inițiativă doza de Trombostop la 6 tablete pe zi, pentru ca, după 48 ore, să facă epistaxis, hemoragii gingivale, retiniene, hematemeză și hematurie, lipotimie. Este internat de urgență în spital.

Heparina, ca și Trombostopul, sînt medicamente de o incontestabilă valoare în diminuarea incidenței tromboemboliilor. Studii de control efectuate la bolnavi operați și neoperați, care au primit anticoagulante, au arătat că, la bolnavii tratați, incidența trombozelor venoase este de 7,7 % și a emboliilor de 0,8 %. La bolnavii netratați, incidența trombozelor venoase este de 20,8 % și a emboliilor de 8,4 % (Salzman, citat de Bergan și Yao, 1978).

Deși eficacitatea anticoagulantelor luate pe cale bucală este bine-stabilită în prevenirea tromboemboliilor, metoda nu este folosită de rutină la bolnavii cu risc de tromboembolie, cum sînt cei operați de șold. O investigație făcută în S.U.A. a arătat că numai 17 % din chirurgii ortopezi folosesc profilactic medicamentele antagoniste ale vitaminei K, iar dintre ceilalți chirurgi numai 27 % folosesc anticoagulantele la bolnavii operați care prezintă riscul tromboemboliilor. Aceasta din cauza riscului hemoragiilor postoperatoare (Salzman, citat de Bergan și Yao, 1978). Totuși, mulți chirurgi sînt de părere că folosirea postoperatoare a anticoagulantelor orale nu prezintă un risc prea mare dacă se face zilnic controlul timpului de protrombină.

La al 79-lea Congres francez de Chirurgie din 1978, s-a discutat și despre prevenirea trombozei venoase postoperatoare (Arnulf, 1978). Masa rotundă a fost prezidată de profesorul Arnulf de la Lyon. S-au luat în considerare 196 000 operații, executate în Franța pînă în 1959. Au făcut embolii mortale postoperatoare 0,10 % din bolnavi ; embolii nemortale 0,3 % și tromboflebite 0,7 %. Deci, în total, 0,40 % embolii (mortale și nemortale).

În 1974, Marion și Binet (citați de Bergan și Yao, 1978) prezintă următoarea statistică : din 188 809 bolnavi operați fără administrare postoperatoare de anticoagulante, fac embolii 0,69 %, iar din 902 000 bolnavi operați care au primit anticoagulante postoperator fac embolii numai 0,42 %. Deci, folosirea anticoagulantelor reduce la aproape jumătate riscul tromboemboliilor. Ceea ce nu spun autorii este numărul cazurilor de hemoragii postoperatoare provocate de anticoagulante, deși se discută în mod foarte amănunțit probele sanguine care trebuie executate înainte și în timpul administrării anticoagulantelor.

Concluziile lui Arnulf sînt foarte importante în ceea ce privește folosirea postoperatoare a anticoagulantelor. Ele ne impun o serie de examene obligatorii, fără de care, după părerea noastră, nici nu trebuie întreprins tratamentul cu anticoagulante. Îndrăznesc să afirm că trebuie să avem la dispoziție un serviciu de hematologie bine pus la punct, care să dispună de personal de gardă în timpul nopții. Am relatat un caz cînd o hemoragie masivă postoperatoare, după o dezobstrucție de arteră iliacă, s-a produs în timpul nopții ; a trebuit să intervenim de urgență pentru a salva bolnavul.

Scanned with OKEN Scanner

Folosirea Trombostopului este mai periculoasă. Heparina își diminuează cel puțin acțiunea și, de obicei, se elimină după 4 ore. In plus, posedăm și protamin-zincul, medicament care o neutralizează imediat. Acțiunea Trombostopului se menține 48 ore și injecțiile de vitamină K nu acționează atît de prompt.

Iată de ce anticoagulantele, în special Trombostopul, medicamente foarte bune, nu trebuie administrate cu ușurință și, după părerea mea, nu trebuie date bolnavului acasă dacă acesta nu este perfect conștient de pericolul la care se expune luînd anticoagulante dacă nu are posibilitatea să-și determine timpul de sîngerare și coagulare (pentru heparină) și timpul de protrombină (pentru Trombostop). Pentru ambele medicamente, noi considerăm că analizele trebuie executate zilnic, mai ales în prima săptămînă.

Există o mare deosebire între un bolnav operat, mai ales pe cale retroperitoneală, și unul neoperat. Primul are suprafețe mari decolate, care sîngerează ușor. De aceea noi nu administrăm heparina decît în spital, iar Trombostopul l-am înlocuit cu aspirina, după externarea bolnavului. Trombostopul va fi administrat timp îndelungat (ani de zile la bolnavii cu proteze valvulare cardiace), numai bolnavilor care sînt conștienți de importanța controlului timpului de protrombină.

Ca să rezumăm :

—bolnavilor cu risc mare de tromboembolii se dau doze mici preventive de calciparină, după ce s-au efectuat toate testele de coagulare;

—bolnavilor care au făcut tromboflebită profundă li se administrează în spital heparină și se continuă cu Trombostop, iar după externare aspirină;

—Trombostopul se prescrie ambulatoriu numai bolnavilor cu proteze valvulare. La cei cu tromboflebită, se administrează Trombostop în spital, numai dacă se poate determina timpul Quick zilnic, în prima săptămînă, și de 2—3 ori pe săptămînă, în rest. Noi nu prescriem Trombostop ambulatoriu în tromboflebite pentru că, din experiență, am constatat că, din miile de bolnavi pe care i-am consultat în policlinică, cei cărora li s-a prescris Trombostop nu și-au controlat timpul de protrombină, astfel cum li s-a indicat. De aceea, eu recomand internare pentru tratamentul cu heparină și continuare acasă cu aspirină. Dacă socotim că este necesar Trombostopul, îl administrăm după heparină, dar *numai* în spital.

În spital, *probele sanguine* obligatorii, în timpul tratamentului cu anticoagulante (indicate de Arnulf, 1978) sînt:

*timpul de coagulare a sîngelui total. Se recomandă metoda de coagulare în tuburi a sîngelui venos, la temperatura de 37° (Păunescu-Podeanu, 1962);

*timpul de coagulare plasmatică sau timpul de recalcifiere Howel (normal : 1,15-1,45 min);

*timpul de coagulare a plasmei diluate; pune în evidență un anticoagulant circulant;

*testul de toleranță la heparină : se determină timpul de coagulare plasmatică în eșantioane de plasmă amestecate cu cantități crescînde de heparină;

*timpul Quick : măsoară, în afară de protrombină, factorul II, proaccelerina (factorul V) și proconvertina (factorul VII);

*trombelastograma (fig. 253) este proba cea mai importnată. Ea exprimă grafic dinamica procesului de coagulare. Constanta *r* (timpul de

Scanned with OKEN Scanner

reacție) reprezintă activitatea globală a factorilor care activează protrombina. Valoarea normală este 18—28 mm (9—14 minute). Constanta K reprezintă coagularea propriu-zisă. În mod normal ea este de 10—18 mm (5—8 minute). Constanta a_m este determinată de intensitatea reacției

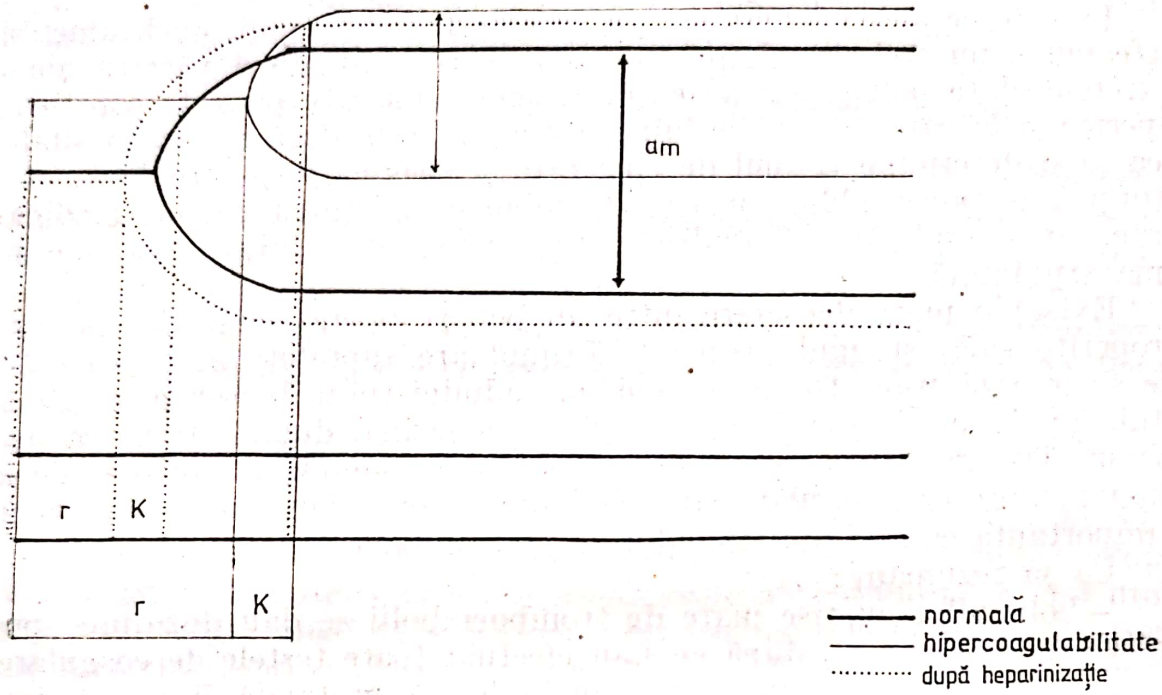

Fig. 253. — Trombelastograma : normală, la cei care fac heparină și la cei cu hipercoagulabilitate ; r, timpul de reacție ; a_m, intensitatea de retracție a cheagului ; K, coagularea propriu-zisă.

cheagului (amplitudinea maximă) (normală : 46—60 mm, cînd cantitatea de fibrinogen și viteza de formare a trombinei sînt normale, la un număr normal de trombocite).

La bolnavii cărora li se administrează heparină, se observă că : r este mare ; K este normal și a_m este mic ;

*determinarea fibrinogenului și numărătoarea trombocitelor este de asemenea obligatorie.

Tratamentul cu trombolitice, streptochinază și urochinază este expus la capitolul despre emboliile pulmonare.

Ceea ce lipsește din toate tratamentele este menționarea regimului hidric hipocaloric pe care bolnavul trebuie să îl urmeze timp de 10 zile în perioadă acută a bolii. Noi îi acordăm aceeași importanță ca și administrării anticoagulantelor. În continuare, bolnavii care au avut tromboflebite profunde vor evita excesul de carne, grăsimi și sare.

Scanned with OKEN Scanner

TROMBOFLEBITA CU SPASM ARTERIAL

Cazurile de tromboflebită de acest tip întîlnite şi tratate de mine (medical sau chirurgical) au constat din :

—Un neoplasm mediastinal : bolnavul face în mod brusc cianoza membrului inferior cu puls periferic dispărut, dar cu dureri moderate şi mişcări în articulaţia piciorului. Toate fenomenele cedează la antispastice şi heparină. Este trimis după 8 zile la clinica de boli pulmonare.

Fontaine şi Tuchmann (1964) recomandă intervenţia chirurgicală nu numai în tromboflebita cu spasm arterial, dar şi în orice tromboflebită iliofemurală. În prealabil este necesară flebografia de urgenţă.

—Al doilea caz a fost o tromboză iliofemurală cu spasm arterial la o bolnavă de 38 ani internată în Clinica medicală a Spitalului Clinic „Griviţa", pentru rectocolită ulcerohemoragică. La operaţie, s-a scos un cheag iliofemural de 30 cm. Postoperator, spasmul arterial a cedat. Nu a apărut edem al membrului inferior.

—Un alt caz : o tromboflebită a venei umerale cu spasm arterial. Bolnava era transferată de la Maternitatea „Polizu". Se scoate în urgenţă un cheag de 15 cm. Spasmul arterial cedează. Nu face edem al membrului superior.

— Al patrulea caz : tromboză traumatică a venei axilare (accident la schi) ; se scoate cheagul cu sonda cu balonaş Fogarty. Nu face edem postoperator. Bolnavul este chirurg şi poate lucra normal.

— Al cincilea caz : tromboză extensivă iliofemurală (accident intraoperator : ligatură accidentală de iliacă externă). Reoperată de urgenţă. Se scot cheagurile. Nu face edem postoperator.

Cazurile prezentate de noi confirmă părerea marelui chirurg francez René Fontaine : tromboflebitele acute iliofemurale trebuie operate în primele 10—12 ore de la debut. Se evită embolia şi sechelele de tromboflebită. Dificultăţile tehnicomateriale sînt însă mari, întrucît rezolvarea acestor cazuri mobilizează echipe de urgenţă (de chirurgie şi radiologie). Sînt însă şi tromboflebite iliofemurale în care operaţia nu este indicată : anume acelea produse de iradiaţii (röntgen sau cobaltoterapie). Vena este înglobată într-un ţesut scleros, încît practic nu mai are lumen.

În concluzie :

— tromboflebitele acute ale gambei se tratează numai medical ;

— tromboflebitele acute iliofemurale se tratează chirurgical în primele 10—12 ore, cu condiţia ca operaţia să fie executată numai de chirurgi antrenaţi în intervenţiile vasculare ; dacă nu există echipă chirurgicală specializată şi posibilitatea executării flebografiei, se va aplica tratamentul medical ;

— în tromboflebitele iliofemurale sau axilare consecutive röntgenoterapiei, se face tratamentul medical.

Scanned with OKEN Scanner

SINDROMUL POSTTROMBOFLEBITIC

Se caracterizează prin edem al membrului inferior sau superior, însoţit la membrele inferioare şi de tulburări trofice (infiltraţia tegumentelor, ulceraţii etc.). A fost denumit şi „sechele de tromboflebită".

La membrul superior edemul este dat de tromboza venelor axilare şi subclaviculare produsă de obicei după neoplasmul de sîn operat sau iradiat. Sindromul postflebitic este mult mai frecvent la membrele inferioare.

După Browse (citat de Bergan şi Yao, 1978), acest sindrom afectează 0,5 % din populaţia Angliei şi S.U.A., provocînd în primul caz 500 000 zile lucru pierdute pe an, iar în al doilea 2 000 000. Acestea nu înseamnă numai pierderi materiale, dar şi suferinţa imensă din partea bolnavilor şi a familiilor.

Sindromul postflebitic trebuie foarte bine cunoscut de medicii din toate specialităţile medicale şi chirurgicale. Am văzut bolnavi internaţi în serviciile de medicină internă, cardiologie, ginecologie, ortopedie, urologie, chirugie generală, reumatologie şi mai ales la dermatologie. Din păcate, în nici o boală nu s-au înregistrat atîtea păreri diferite şi, bineînţeles, atîtea tratamente. Consecinţa este o derută a bolnavilor : nu ştiu exact ce trebuie să facă, aleg tratamentul cel mai comod şi adeseori medicul care se pricepe cel mai puţin. Nu arareori bolnavii cad pe mîna unor şarlatani, care le prescriu fel de fel de alifii, le fac injecţii etc. Unii din „vindecători" nu sînt nici măcar medici. Pentru ei, un ulcer de gambă de natură arterială, prin tromboză aterosclerotică, diabetică, după tromboflebită varicoasă, tromboflebită profundă, cancer tegumentar, ulcer prin fistulă arteriovenoasă este totuna ; au tratamentul lor standard. Consecinţele sînt grave : unii bolnavi (cei cu tromboze arteriale) ajung la amputaţie.

În ţara noastră, cea mai importantă contribuţie în problemele venoase se datoreşte profesorului Pius Brînzeu şi colaboratorilor săi. Ei au făcut numeroase comunicări şi au scris articole şi cărţi, atît în ţară, cît şi în străinătate. În acest timp, eu mă ocupam la Spitalul Colţea cu chirurgia cardiacă (boli congenitale şi cîştigate) şi cu chirurgia arterială.

Din 1958, am fost obligat să mă ocup mai sistematic şi de problemele venoase. Punctul de plecare mi-a fost oferit de cazul unui cofetar, în vîrstă de 50 ani, care s-a internat cu o ulceraţie mare pe faţa internă a gambei şi cu un edem imens al piciorului şi gambei. Din cauza infecţie fusese internat în secţia de urologie şi nu în cea de boli cardiovasculare Bolnavului i se propusese amputaţia, deoarece oscilometria era zero. Dar manşeta oscilometrului fusese aplicată pe gamba edemaţiată. Am pus bolnavul pe o atelă Braun şi i-am prescris prişniţe cu borax 5 %. Spre surprinderea tuturor, edemul scădea în fiecare zi, pentru ca, în 14 zile, un membru inferior monstruos să capete un volum normal, iar ulceraţia profundă, murdară, să înceapă să se vindece din profunzime spre supra-

Scanned with OKEN Scanner

față. În 30 zile, ulcerul era cicatrizat. Oscilometria se normalizase odată cu dispariția edemului.

În acest stadiu, problema care se punea era menținerea vindecării, un deziderat realizabil cu condiția împiedicării repetării edemului. Atunci am pus colul de zinc, așa cum procedam încă din 1941, după scoaterea gipsului în fracturile de gambă. Colul de zinc fusese recomandat de Böhler, marele ortoped vienez. Nu bănuiam în 1958 că bandajul zincat (colul de zinc) va reprezenta mijlocul cel mai sigur de a îndepărta recidiva ulcerului de gambă.

În ceea ce mă privește, două tratate de patologie chirurgicală au stat la baza înțelegerii sindromului postflebitic : cel al lui Harold Dodd și Frank Cocket (1956) și cel al lui Geza De Takats (1959). Contribuția acestuia din urmă la înțelegerea problemelor venoase a fost imensă, încît, la simpozionul ținut la Chicago în 1976, toți cei 52 de chirurgi, exploratoniști, radiologi, care au făcut comunicări expuse în cartea profesorilor Bergan și Yao *Venous Problems* (1798), s-au referit la învățămintele căpătate de la acest mare chirurg. În 1976, De Takats împlinea 84 de ani, iar simpozionul de la Chicago s-a ținut în numele lui. Pentru meritele sale excepționale ca întemeietor al chirurgiei vasculare în Chicago și ca îndrumător al acestei chirurgii în toată lumea, primarul orașului Chicago a proclamat ziua de naștere a celebrului chirurg (2 decembrie) ,,ziua lui Takats'' și a chemat pe toți cetățenii orașului să îl onoreze și să îl salute pe acest mare Doctor. La vîrsta de 84 ani, a participat la simpozion, a luat cuvîntul la multe comunicări, dovedind înțelepciune, cunoștințe și un mare echilibru în tot ce a spus.

În prefața cărții sale de chirurgie vasculară, din 1959, De Takats scria : ,,Boala nu se studiază în laborator sau în sala de operație, ci la patul bolnavului''. Mai spunea, de asemenea, că dexteritatea manuală nu poate fi înlocuită prin judecată, iar judecata sănătoasă se formează prin cunoașterea bolii. Dacă chirurgul vrea să fie mai mult decît un îndemînatic tehnician, el trebuie să prevadă impactul operațiilor lui asupra întregului organism.

Semnele clinice ale sindromului postflebitic constau în : edem al întregului membru inferior, mai accentuat la nivelul piciorului și gambei ; pielea la nivelul gambei este pigmentată, edematiată, cu țesut fibros subcutanat, nu se poate plicatura, venele gambei sînt de obicei trombozate, se simt ca niște cordoane dure ; adeseori se constată o ulcerație mai mare sau mai mică pe fața anterioară a gambei, mai rar pe fața anteroexternă. Bolnavul se plînge de senzație de greutate în molet, mai ales cînd stă în picioare, de senzație de căldură, arsuri și adeseori mîncărimi îngrozitoare.

Sindromul postflebitic apare mai frecvent la femei decît la bărbați (2/1). Acest sindrom este consecința tromboflebitei venelor profunde și a tromboflebitelor varicoase, însoțite de tromboza comunicantelor. Nașterile, obezitatea, ortostatismul la locul de muncă, la bucătărie, ca și statul pe scaun, favorizează staza venoasă. Simptomele de mai sus se întîlnesc în 95 % din cazuri la un singur membru inferior și, numai cînd tromboza a cuprins ambele vene iliace și cava inferioară, se manifestă la ambele membre inferioare.

Profesorul Cuthberth Owens (citat de Bergan și Yao, 1978) remarcă la femei apariția mai devreme (la 55 ani) a sindromului prin comparație cu

Scanned with OKEN Scanner

bărbaţii (61 ani). Aceasta se explică prin incidenţa mai mare a obezităţii la femei şi a tulburărilor circulatorii date de evoluţia biologică a ciclului menstrual.

Prima întrebare care trebuie pusă bolnavului este în legătură cu data cînd a avut pentru prima oară membrul inferior edemaţiat. Răspunsul are o importanţă capitală pentru diagnostic: în majoritatea cazurilor, bolnavul ne va spune că, în urmă cu doi—trei ani, a fost internat pentru: edem, febră şi impotenţă funcţională cu diagnosticul de tromboflebită profundă acută şi că a fost tratat cu antibiotice şi anticoagulante. Este simdromul tipic după tromboflebita venelor profunde.

Alţi bolnavi ne spun că au varice de 15—20 ani, că au făcut în ultimii ani pusee de tromboflebită pe aceste varice care erau localizate îndeosebi la nivelul gambei. După fiecare puseu de tromboflebită, au observat edem al piciorului şi gambei. Este sindromul apărut după tromboflebitele varicoase cu tromboflebita comunicantelor.

O a treia grupă de bolnavi ne spun că edemul a apărut progresiv, fără să-şi dea seama de ce. Este sindromul care apare după compresiuni pelviene.

Dacă edemul este bilateral, trebuie să eliminăm diagnosticul de: afecţiuni cardiace (insuficienţă cardiacă, pericardită); afecţiuni renale; compresiuni de cavă inferioară prin tumori; iradiaţii pelviene în tumorile uterine cu metastaze.

Dacă edemul este unilateral, trebuie să infirmăm diagnosticul de: anomalii de valvă a femuralei superficiale (considerate de Kistner destul de frecvente, fapt negat de majoritatea autorilor); tumoră care comprimă una din venele iliace.

Noi am comunicat 7 cazuri de tumori—abdominale (două) şi pelviene (cinci)—însoţite de tromboflebită a membrelor inferioare. Precizăm că, în aceste cazuri, a apărut întîi edemul uni- sau bilateral al membrelor inferioare. Unii dintre bolnavi au fost internaţi şi trataţi cu anticoagulante, fără să se bănuiască de la început cauza edemului.

Încă de acum 25 ani, atrăgeam atenţia asupra tromboflebitei ca semn revelator al tumorilor abdominale sau pelviene. Am intervenit chirurgical în două tumori abdominale şi în trei pelviene (fig. 254—256).

În orice tromboflebită, se impune examinarea cu cea mai mare atenţie a abdomenului, a foselor iliace, a ramurilor iliopubiene.

O întrebare foarte logică este următoarea: de ce se edemaţiază membrul inferior în sindromul postflebitic, cînd se ştie că, după tromboza venelor profunde, într-un an sau doi, trombusul se resoarbe şi venele se repermeabilizează? Răspunsul este: valvele venelor profunde şi cele ale comunicantelor se distrug din cauza trombozei. Drept consecinţă, în timpul ortostatismului şi al mersului, sîngele din profunzime se îndreaptă spre suprafaţă şi nu invers, cum este normal. Cine înţelege acest mecanism înţelege toată boala, inclusiv tratamentul (fig. 257, *a—d*).

Insuficienţa valvulară a comunicantelor echivalează cu insuficienţa valvelor safenelor.

Cele cîteva mii de operaţii de varice pe care le-am executat au demonstrat că, la jumătate din cazuri, valva safenei interne este bună, funcţio-

Scanned with OKEN Scanner

Fig. 254. — Chistul hematic retroduodenal precav, extirpat (dimensiuni : 9—5—5 cm).

Fig. 255. — Limfosarcom precav extirpat.

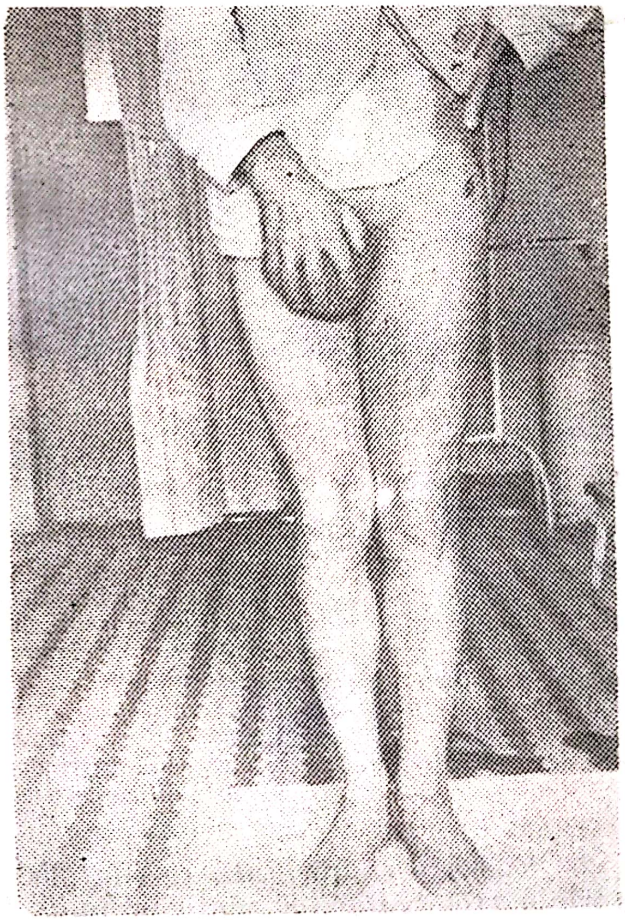

Fig. 256. — Bolnavul după operația pentru chist hematic retroperitoneal.

Scanned with OKEN Scanner

nală. Deci, varicele nu s-au produs prin insuficiența valvei safenei interne, așa cum s-a crezut mult timp și cum mai cred și astăzi unii flebologi.

Figura 257, *d* ne lămurește de ce numai extirparea safenelor nu duce la nici o ameliorare a bolnavului, dacă nu s-au legat și comunicantele de la nivelul gambei.

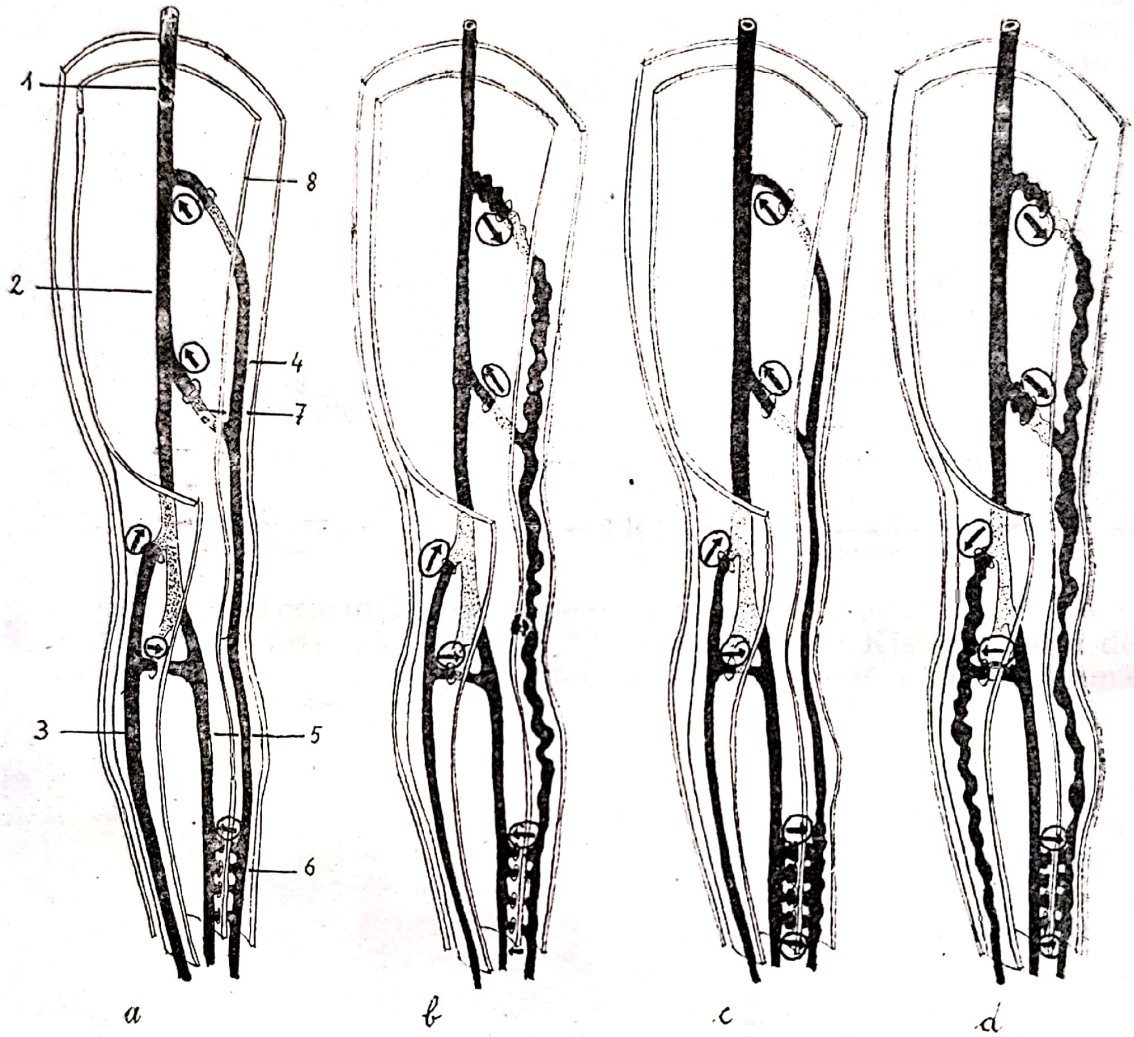

Fig. 257. — Insuficiența valvei safenofemurale. *a*, Circulația venoasă profundă și superficială normală (comunicante normale). Săgețile indică direcția normală a curentului sanguin (dinspre suprafață spre profunzime). *b*, Insuficiența valvei safenei interne. Reflux din profunzime spre suprafață. Mersul favorizează împingerea sîngelui în profunzime prin safena externă și comunicante. *c*, Valvele ambelor safene și ale comunicantelor sînt suficiente în 2/3 superioare : insuficiența comunicantelor gambei. Direcția curentului sanguin este inversată. *d*, Insuficiența valvulară totală a ambelor vene safene și a tuturor comunicantelor. Reflux venos total din profunzime spre suprafață, stază venoasă la nivelul gambei, dilatarea venelor superficiale, infiltrația țesutului subtegumentar și, în final, ulcerul trofic (= sindrom postflebitic) (după Dodd și Cocket, 1956) ; *1*, vena femurală comună ; *2*, vena femurală superficială ; *3*, vena safenă externă ; *4*, vena safenă internă ; *5*, vena tibială posterioară ; *6*, comunicantele gambei ; *7*, comunicantă a coapsei ; *8*, aponevroza superficială.

Varicele compensatoare (fig. 258) reprezintă o manifestare obligatorie a tromboflebitei acute profunde. Ele se măresc progresiv începînd după prima săptămînă și nu fac decît să înlocuiască circulația profundă. Varicele se dezvoltă pe ambele safene și pe colateralele lor. Atîta timp cît

venele rămîn permeabile, în cursul primului an ele nu sînt supărătoare ; din contră, ajută circulaţia membrului inferior. După 1—2 ani de evoluţie, apare repermeabilizarea venelor profunde şi a comunicantelor. În acest moment, apare refluxul din profunzime spre suprafaţă ; consecinţa este

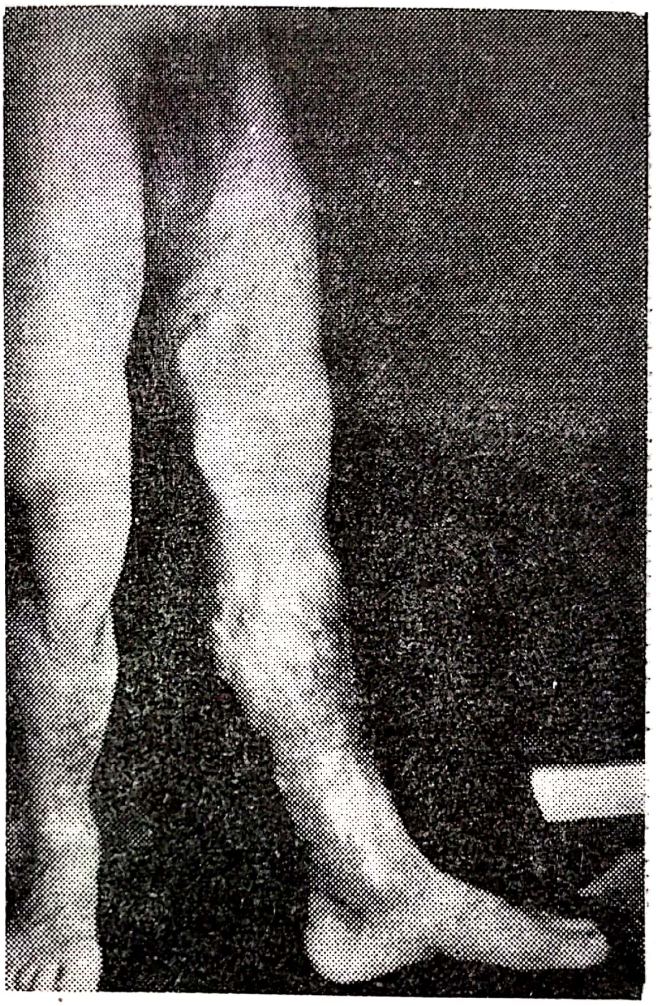

Fig. 258. — Sindrom postflebitic : edem datorit insuficienţei ambelor safene şi a comunicantelor (a avut ulcer de gambă). Varice compensatoare.

mărirea de volum a varicelor. Acum este indicată purtarea ciorapului elastic sau a colului de zinc sau operaţia.

În majoritatea cazurilor, varicele compensatoare se trombozează, mai ales la nivelul gambei : consecinţa este constituirea adevăratului sindrom postflebitic. Tulburările postflebitice sînt grăbite de obezitate, de statul fix în picioare şi pe scaun. Flebografia nu este necesară pentru diagnostic. Cel mult, examenele neinvazive (ultrasonografia Doppler, pletismografia), testul cu fibrinogen marcat sau venografia izotopică.

Am văzut o tromboflebită acută după o flebografie executată în sechele de tromboflebită. Mai important este studiul factorilor de coagulare.

Profesorul de chirurgie Norman L. Browse, de la Spitalul St. Thomas din Londra, aduce noi date asupra patogeniei liposclerozei întîlnite constant în sindromul postflebitic şi pe care el o numeşte „lipodermatoscleroză", deoarece adeseori şi pielea este dură, atrofiată.

Pigmentarea pielii este de asemenea o manifestare constantă în sindromul postflebitic. Ea se datoreşte, după unii autori, hemoragiilor provo-

Scanned with OKEN Scanner

cate de ruptura capilarelor. Wimster şi Browse (citaţi de Bergan şi Yao, 1978) au arătat că nu se rupe nici un capilar, ci din contră, ele sînt mai numeroase împrejurul unui ulcer venos şi nu constituie un semn al sindromului postflebitic. Ceea ce au găsit cei doi autori a fost o permeabilitate crescută a capilarelor.

La 66 bolnavi cu sindrom postflebitic, Wimster şi Browse au prelevat eşantioane de piele la 7,5 cm deasupra maleolei interne. Ele au arătat proliferarea capilarelor acolo unde există stază sanguină şi edem. Prin colorație cu acid fosfotungstic (colorant specific pentru fibrină), autorii au arătat că acesta se găseşte în cantitate mare intravascular. Capilarele sînt înconjurate de o adevărată manşetă de fibrină. Există o asociere între proliferarea capilară şi depunerea de fibrină, în legătură cu staza sanguină. Aceste fenomene vin în sprijinul importanţei reducerii stazei şi edemului prin ridicarea faţă de planul corpului a membrului inferior respectiv, măsură pe care eu o consider, încă de acum 25 ani, esenţială pentru vindecarea sechelelor de tromboflebita, în special a ulcerului venos. Browse atrage atenţia că, la bolnavii cu insuficienţa venelor profunde şi a comunicantelor, presiunea din venele mici creşte în timpul mersului. Această presiune crescută provoacă dezvoltarea unor multiple capilare dermice cu pori mari intracelulari, care permit pierderea unor mari molecule de albumină între care fibrinogen şi alţi factori de coagulare. De îndată ce fibrinogenul vine în contact cu factorii tisulari, el este transformat în fibrină. Procesul de extravazare a fibrinei este normal, dar Brown atrage atenţia că, în staza venoasă, pe lîngă cantitatea mare de fibrinogen extravazat, se adaugă o deficienţă de fibrinoliză. Manşeta de fibrinogen care înconjoară capilarele împiedică difuzarea în ţesuturi a substanţelor nutritive şi mai ales a oxigenului, cauza favorizantă pentru producerea ulcerului.

Cercetările de mai sus aduc argumente de necombătut privitoare la importanţa scăderii presiunii venoase, atît în prevenirea cît şi în tratarea sindromului postflebitic. Medicii şi bolnavii care nu acordă importanţă repausului îndelungat cu membrul inferior ridicat faţă de planul corpului săvîrşesc cea mai gravă eroare.

Dacă edemele din sindromul postflebitic sînt bilaterale, examinăm cu atenţie cordul, rinichiul şi glandele endocrine. Mai rar se prezintă la chirurgul vascular bolnavi cardiaci, renali sau cu tulburări endocrine. Vin totuşi la consultaţie bolnavi în vîrstă cu fenomene de insuficienţă cardiacă; ei se plîng că nu pot să meargă pentru că li s-au umflat picioarele. Un medic avizat începe imediat examenul general: se va interesa de cord, rinichi şi prostată.

Mulţi bolnavi cu cancer de prostată fac tromboflebită a venelor profunde, care este însă bilaterală. Bolnavului i se recomandă tratamentul cancerului de prostată şi, în acelaşi timp, tratamentul tromboflebitei: la început heparină, apoi pentru sechele ciorap elastic sau bandaje zincate.

Şi în Basedow se pot întîlni edeme ale membrelor inferioare. Acestea nu se datoresc unor leziuni vasculare. Ele dispar după tiroidectomie subtotală.

Figurile 259—264 înfăţişează o serie de edeme de etiologii diferite. Extrem de rar se întîlnesc edeme şi în arterita acută (fig. 265 şi 266,). Tot rare sînt şi edemele tbc (fig. 266).

Scanned with OKEN Scanner

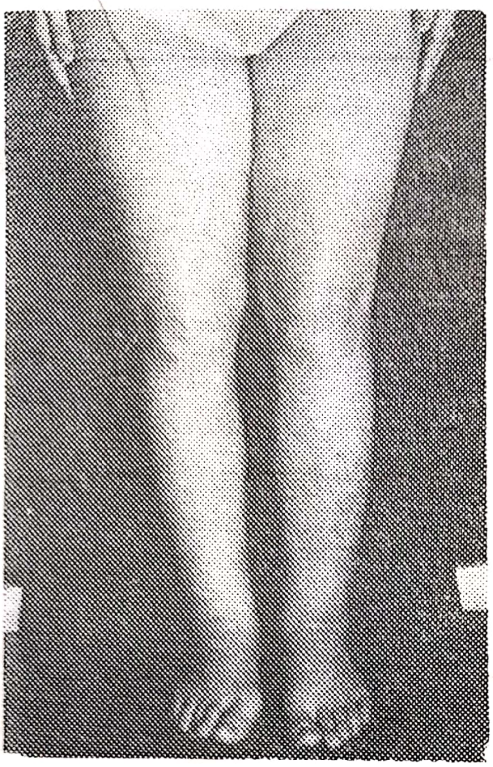

Fig. 259. — Limfedeme ale membrelor inferioare (bolnavă de 32 ani).

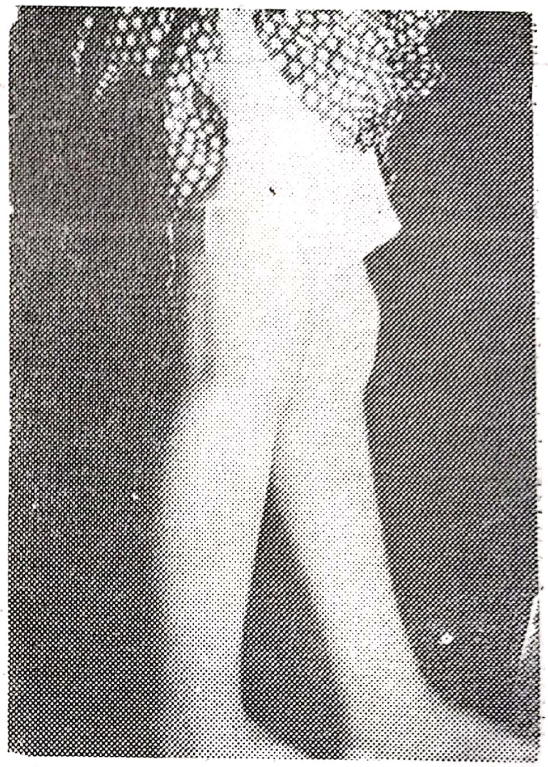

Fig. 260. — Limfedem al membrului inferior drept, la o fată de 16 ani.

Fig. 261. — Limfedem al membrului inferior drept, la un copil de 6 ani.

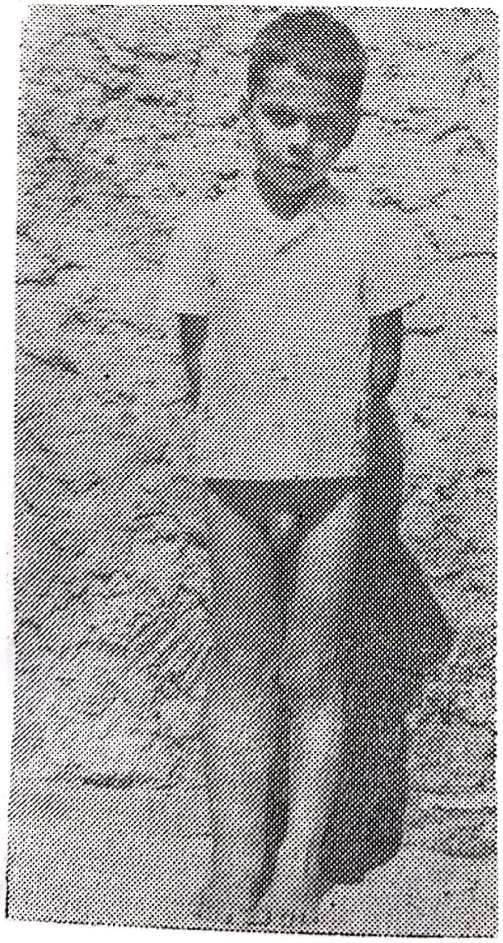

Fig. 262. — Edem posttromboflebitic la două luni după o naștere.

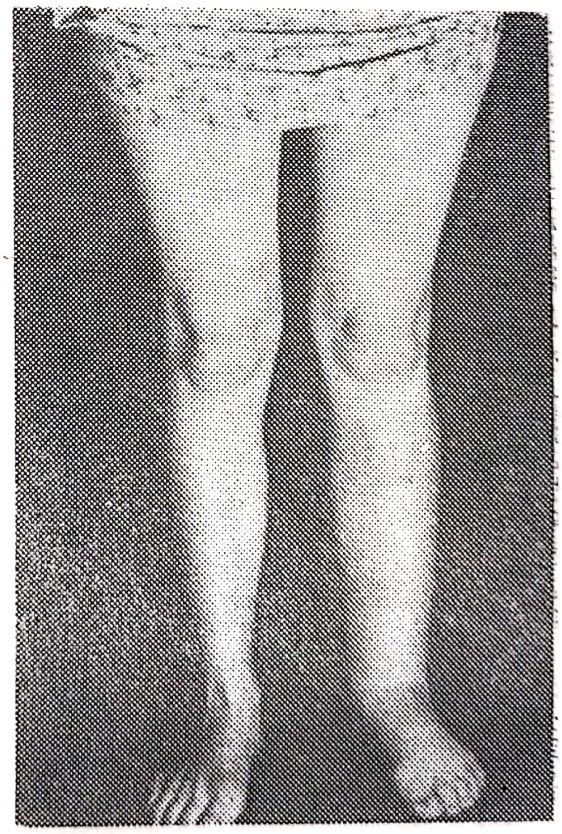

Scanned with OKEN Scanner

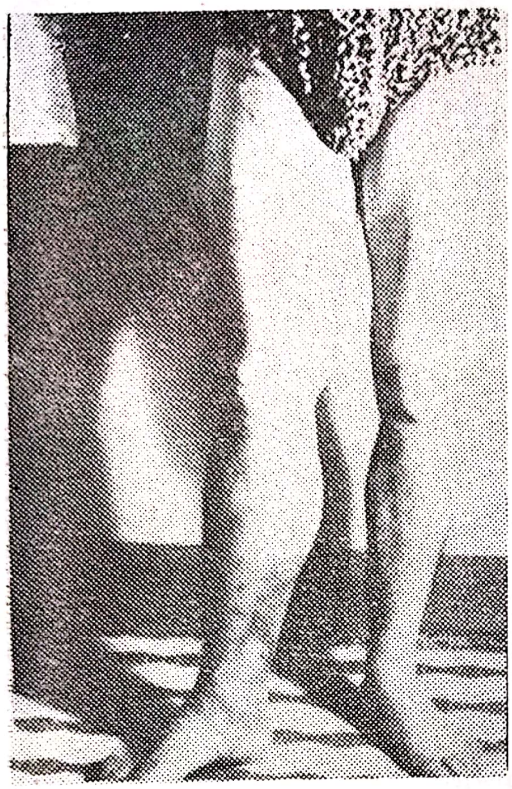

Fig. 263. — Edem posttromboflebitic, cu tulburări trofice, la opt ani de la o tromboflebită acută.

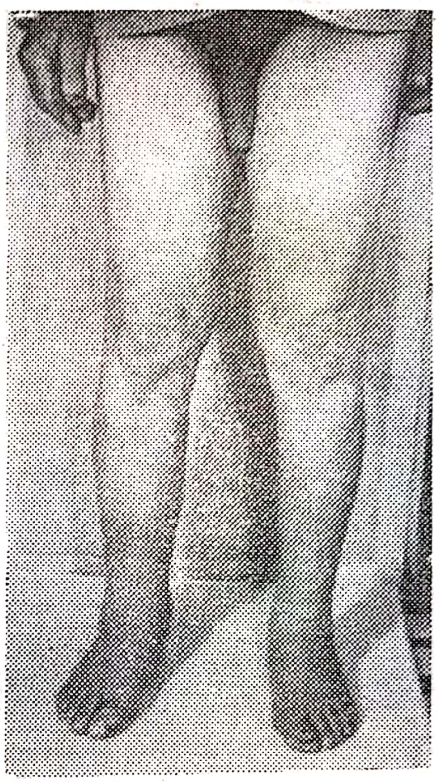

Fig. 264. — Ateroscleroză obliterantă iliofemurală bilaterală cu edeme de stază (bolnav de 72 ani).

Fig. 265. — Edem secelar posttromboflebitic (*a*). Cianoza picioarelor (bolnav de 68 ani). *b*, Edem al membrelor inferioare la o bolnavă cu arterită. Amputația halucelui.

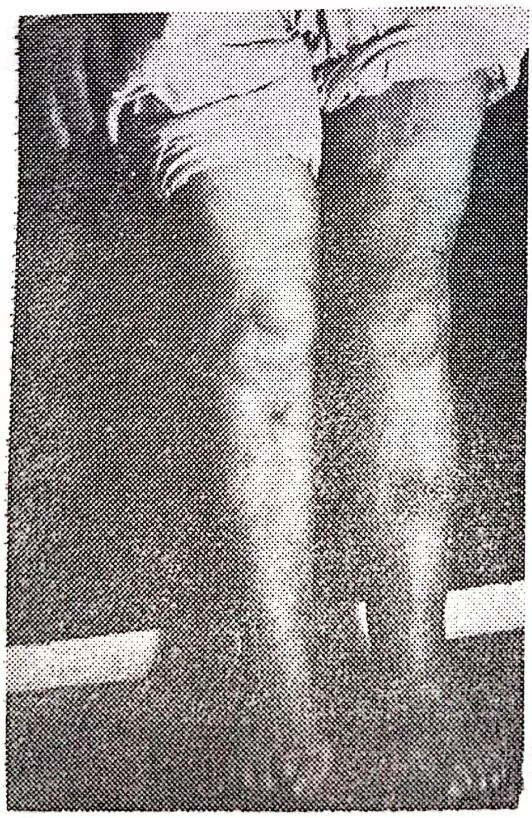

a

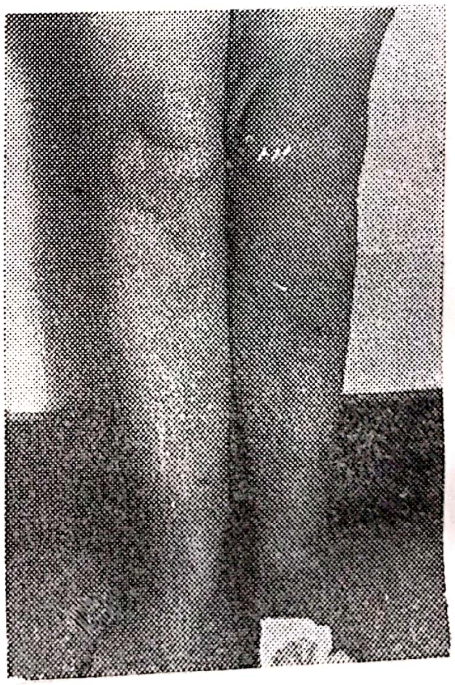

b

Bolnavii din figurile 267 şi 268 sînt cazuri tipice de varice cu tromboflebită a venelor superficiale, dar şi a comunicantelor.

O tromboflebită varicoasă care recidivează prinde la un moment dat şi comunicantele; consecinţa este pierderea valvelor şi deci refluxul sanguin din profunzime spre suprafaţă. Refluxul nu este atît de mare ca

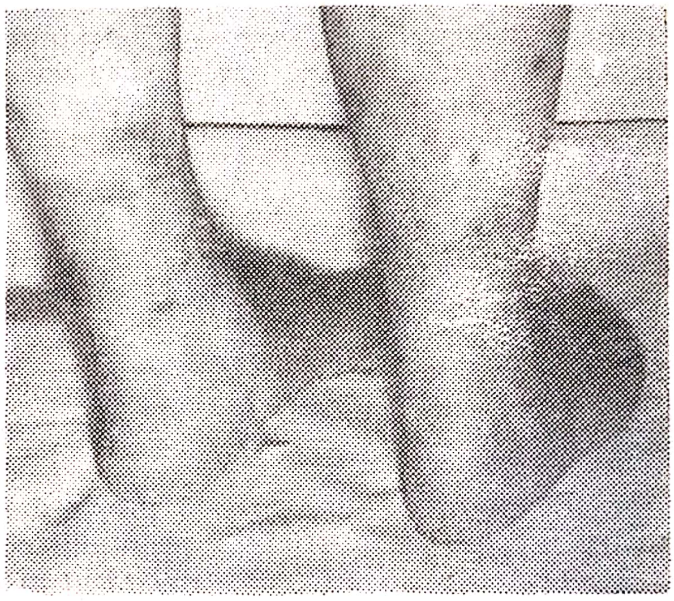

Fig. 266. — Edeme ale gambelor şi tuberculide.

în sindromul postflebitic al venelor profunde, unde dispar şi valvele venelor profunde; acestea vehiculează în mod normal 95 % din sîngele membrelor inferioare.

Fig. 267. — Varice cu o evoluţie de 20 de ani, cu tulburări trofice.

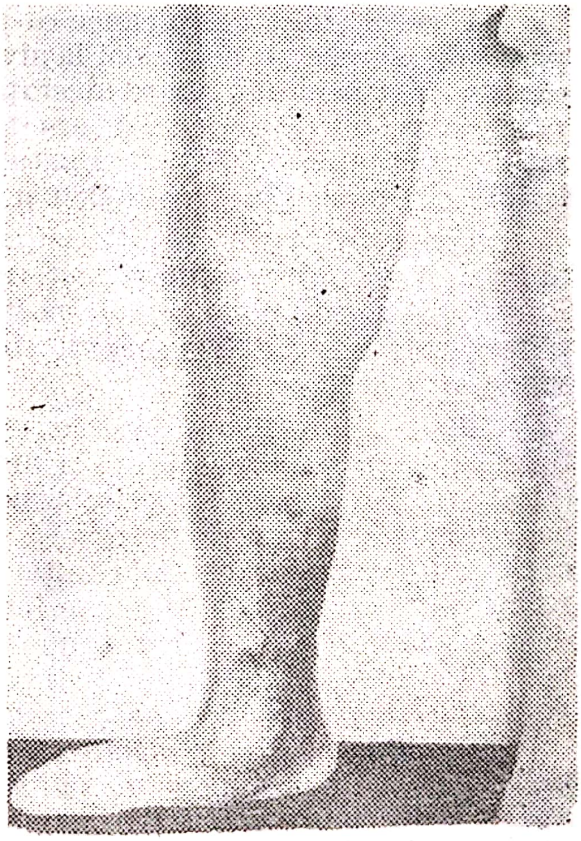

Fig. 268. — Varice de 18 ani vechime, cu tulburări trofice.

Scanned with OKEN Scanner

Încă de acum 20 ani, atrăgeam atenţia asupra ulcerului de gambă, arătind că el poate reprezenta fie o sechelă a tromboflebitei profunde (şi l-am denumit ulcer venos), fie o sechelă a varicelor cu tromboflebită (şi l-am numit ulcer varicos). Ulcerul venos este mult mai grav şi se vindecă greu ; ulcerul varicos este mai superficial, provocat de un reflux mai redus şi se vindecă mai uşor. Ulcerul de gambă (venos respectiv varicos) este cea mai supărătoare complicaţie a sindromului postflebitic (profund şi superficial). Orice medic tînăr care îşi va da silinţa să înţeleagă rolul jucat de valve în producerea ulcerului va avea succes atît în profilaxia cît şi în tratamentul acestuia.

Pînă la Dodd şi Cocket (1956), nu se ştia nimic asupra rolului jucat de valve în sindromul postflebitic. Astăzi mergem cu analiza atît de departe, încît putem distinge chiar clinic un sindrom postflebitic după tromboza venelor profunde şi un sindrom postflebitic după tromboza venelor superficiale. Dacă tinerii medici din toate specialităţile îşi vor însuşi aceste noţiuni, avînd în minte sechelele din figurile 257 şi 269, sîntem siguri că ulcerul varicos va dispărea prin tratamentul menţionat. Figurile 270—277 înfăţişează diferite ulcere venoase survenite în timp după tromboflebite profunde ale gambelor.

Bolnavul din figura 275 prezintă două ulcere venoase de gambă apărute după tromboflebită profundă consecutivă cvadruplei ligaturi a vaselor femurale. Bolnavul fusese rănit în 1943 de un glonţ care-i produsese o fistulă arteriovenoasă a vaselor femurale. La acea dată nu se făceau operaţii reparatoare pe vase. Profesorul Theodor Firică execută cvadrupla ligatură a vaselor femurale. În acest caz, ulcerul a avut drept etiologie o stază venoasă provocată de ligaturarea arterei.

Ulcerul trofic de calcaneu al unei bolnave de 38 ani (fig. 279) are ca punct de plecare un neurinom la nivelul regiunii poplitee. După 2 luni de la excizia neurinomului, apare ulceraţia la nivelul călcîiului : osul este descoperit ; împrejur este o zonă de anestezie. Tot de cauză nervoasă sînt şi ulceraţiile urmate de osteită şi amputaţia spontană a degetelor bolnavului cu leziuni medulare din figurile 280 şi 281.

Pentru diagnosticul diferenţial al ulcerelor venoase, mai prezentăm un caz cu ulceraţii de gambă determinate de tromboză arterială (fig. 282). Bolnavul nu are puls la tibiala posterioară şi la pedioasă ; are puls la poplitee ; nu are diabet. I s-a făcut simpatectomie lombară şi ulceraţiile s-au vindecat.

Bolnava din figura 283 a avut o tromboză a arterei femurale superficiale care i-a provocat apariţia unui ulcer trofic extins al gambei drepte (cicatrizat după autotransplant venos). Bolnava, în vîrstă de 69 ani, se internase pentru o ulceraţie dureroasă cu diametrul de 4/4 cm şi un placard cangrenos tegumentar pe faţa anteroexternă a gambei. S-a intervenit chirurgical şi s-a practicat o punte femuropoplitee folosindu-se un fragment de venă safenă internă. Era prima operaţie de acest gen executată în ţara noastră. Bolnava s-a vindecat după o lună şi a plecat cu puls la arterele poplitee, tibială posterioară şi pedioasă.

Evoluţia ulcerelor tromboflebitice. Un ulcer constituit consecutiv tromboflebitei venelor profunde (*ulcerul venos*), chiar dacă este tratat cu pomezi, aplicare de ciorap sau feşi elastice, are tendinţa să se mărească, atît în profunzime cît şi în suprafaţă. Marginile devin dure. Din cauza durerilor, bolnavul ţine piciorul în flexiune plantară. Cu timpul se produce o redoare

Scanned with OKEN Scanner

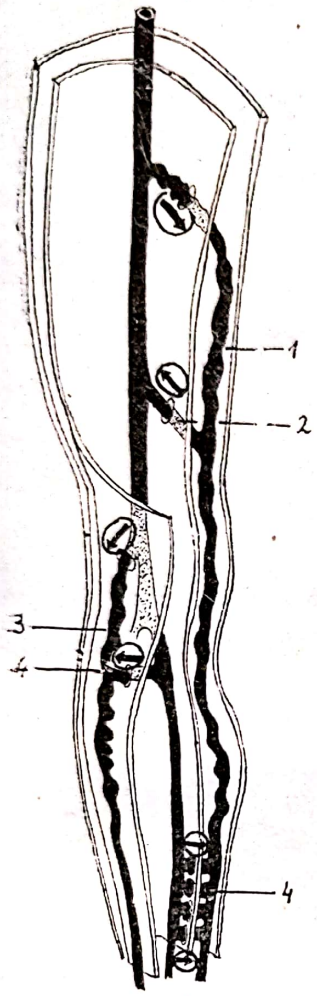

Fig. 269. — Insuficiența valvelor ambelor vene safene (internă și externă) și a comunicantelor gambei. Săgețile indică direcția patologică a fluxului venos de la profunzime la suprafață. Săgeata desenată pe comunicanta coapsei indică direcția normală a fluxului venos într-o singură comunicantă; *1*, safena internă; *2*, comunicantă a coapsei (normală); *3*, safena externă; *4*, comunicantele gambei.

Fig. 270. — Ulcer venos la 12 ani după o tromboflebită profundă. Ulcerul evoluează de 5 ani, a crescut, marginile s-au îndurat.

Fig. 371. — Ulcer venos la patru ani după o tromboflebită profundă. Evoluează de patru ani.

Scanned with OKEN Scanner

a

b

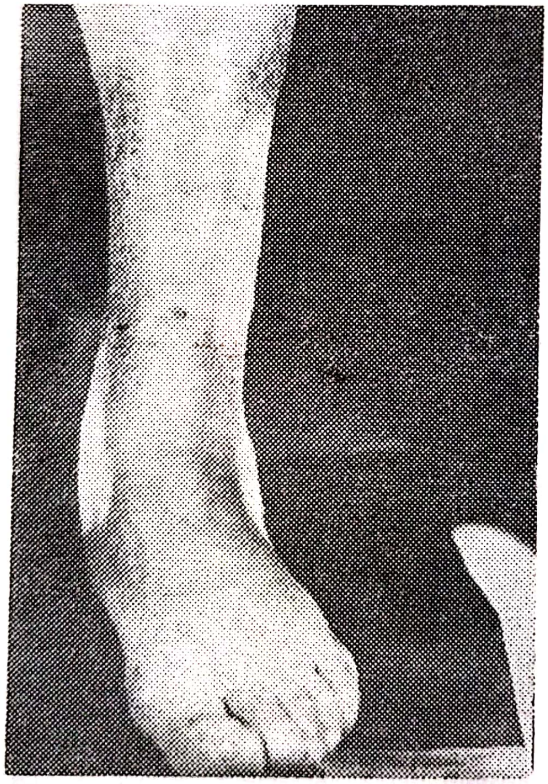

c

Fig. 272. — Ulcer venos după tromboflebită profundă. *a* și *b*, Ulcere pe fața internă și respectiv externă a gambei ; *c*, ulcere trofice vindecate prin aplicare de prișnițe și menținerea gambei ridicată.

Scanned with OKEN Scanner

Fig. 273. — Ulcer venos apărut la trei ani după o tromboflebită profundă.

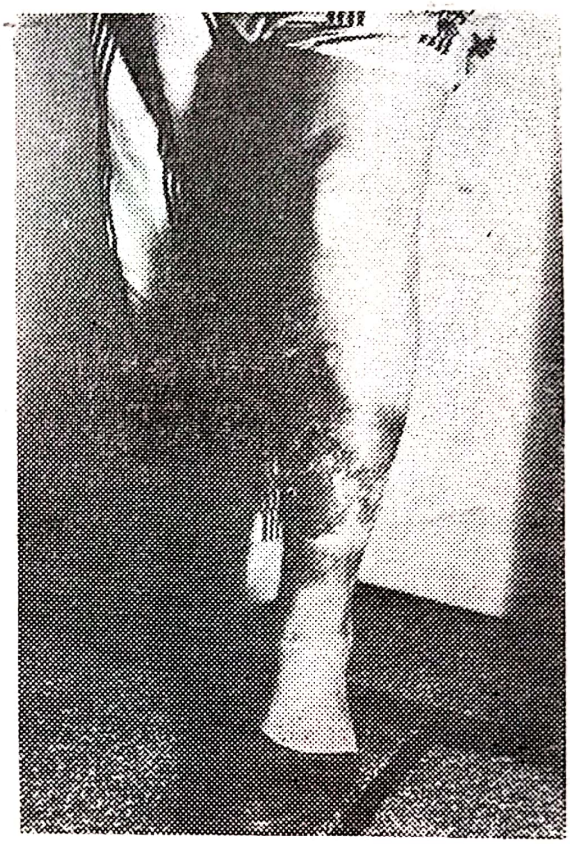

Fig. 274. — Ulcerul venos din figură a apărut la cinci ani după o tromboflebită profundă.

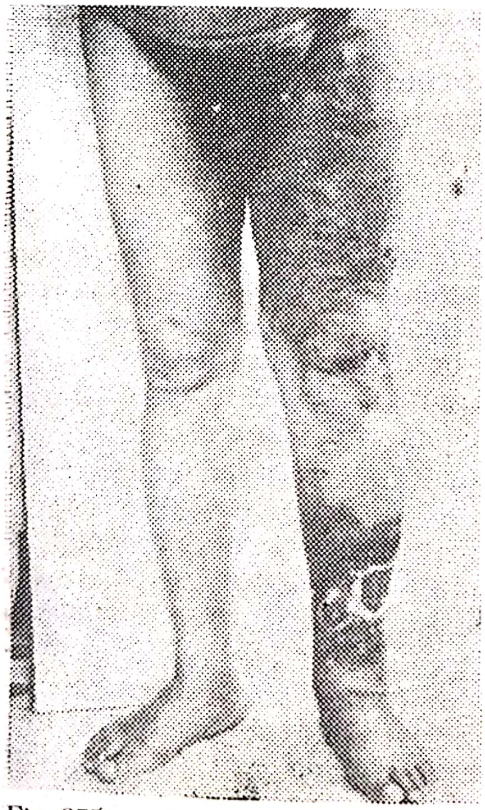

Fig. 275. — Ulcer venos al gambei stingi consecutiv unei cvadruple ligaturi a vaselor femurale, efectuate cu ocazia unei plăgi de război.

Fig. 276. —Ulcere venoase după tromboflebită profundă a gambelor (bilateral).

Scanned with OKEN Scanner

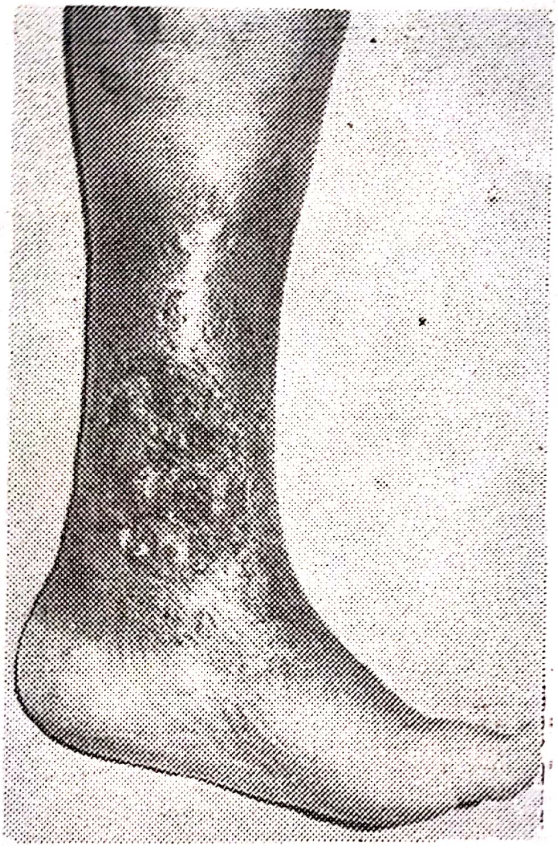

Fig. 277. — Ulcere venoase multiple după tromboflebită a venelor profunde.

Fig. 278. — Ulcer trofic extins produs prin arsură cu raze X.

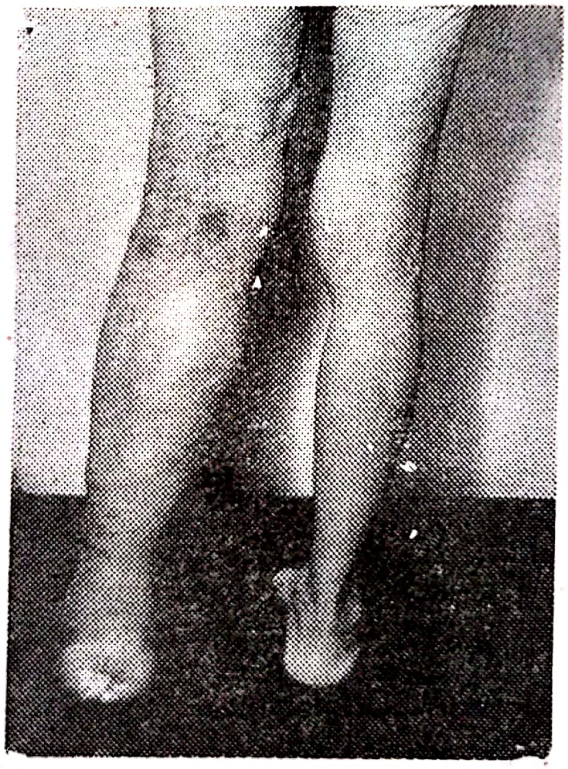

Fig. 279. — Ulcer trofic de calcaneu.

și chiar o anchiloză a articulației tibiotarsiene în această poziție vicioasă. De multe ori, mai ales în primul an, ulcerul se poate vindeca prin repaus și aplicare de pomezi cicatrizante, dar cînd bolnavul reîncepe lucrul și mai ales dacă munca îi cere un ortostatism prelungit, ulcerul reapare, de obicei tot pe vechiul loc. Așa cum s-a văzut în figurile de mai sus, pot apărea noi ulcere, în dreptul altei comunicante, spre exemplu externe. Bolnavul devine un suferind cronic

Ulcerele varicoase (consecutive unor tromboflebite ale venelor superficiale și ale comunicantelor) sînt mai superficiale și mai ușor de vindecat. Au același sediu ca și ulcerele venoase.

Tratamentul medical al sindromului postflebitic. Timp de mai bine de 25 ani și chiar astăzi aplicăm, cu mici modificări, același tratament, chiar înainte de a cunoaște cartea lui Dodd și Cocket și pe cea a lui De Takats pe care le-am citit abia în 1962 pe cînd lucram la Clinica de Boli cardiovasculare a Spitalului Fundeni. Am avut satisfacția să constat cum chirurgi renumiți din toată lumea, reuniți

Scanned with OKEN Scanner

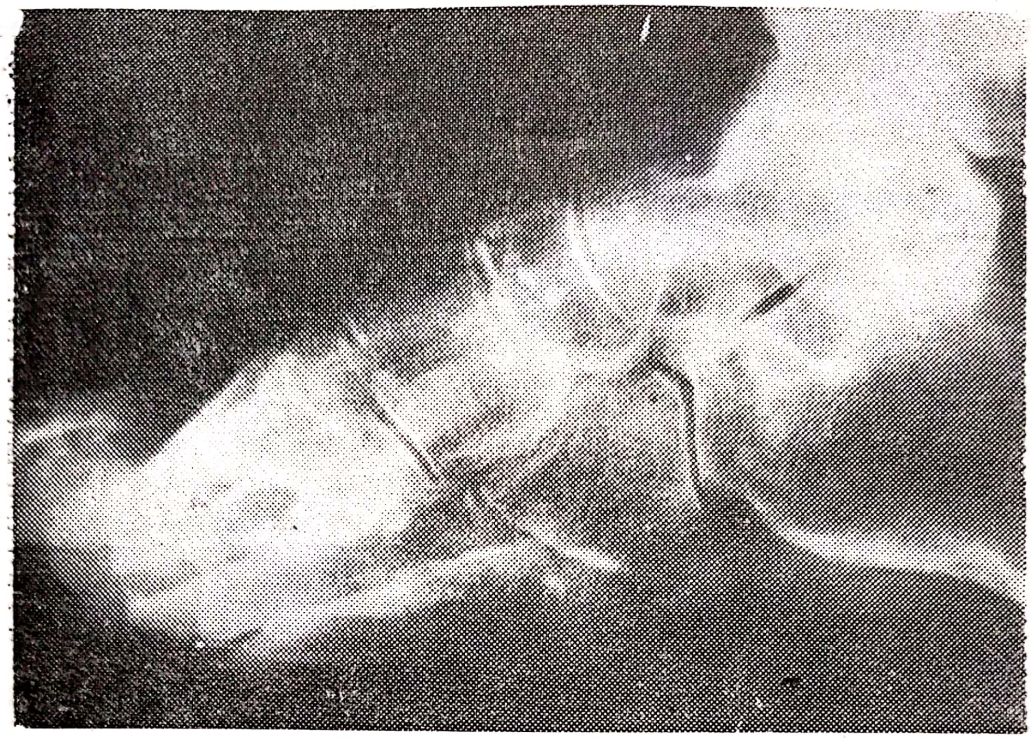

Fig. 280. — Ulcerații trofice și amputații spontane ale degetelor picioarelor, într-un caz de tabes cu leziuni medulare (imagine de profil).

Fig. 281. — Ulcerații și amputații spontane ale degetelor picioarelor, într-un caz de tabes cu leziuni medulare.

Fig. 282. — Ulcerații ale gambei prin tromboză arterială.

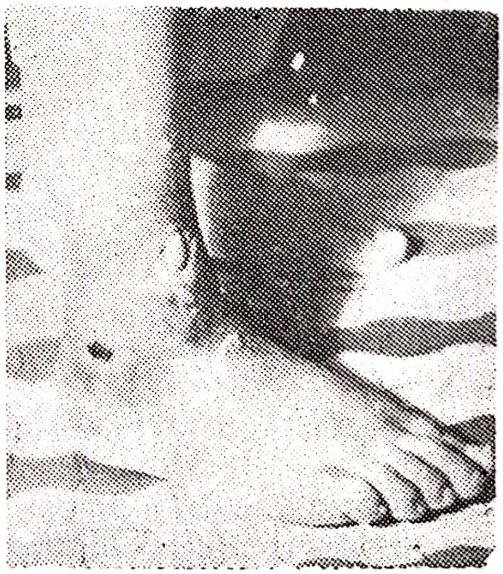

Scanned with OKEN Scanner

într-un simpozion la Chicago în 1978, recomandă același tratament pe care eu l-am prescris cu lux de amănunte în cartea mea *Vasculopatii periferice* (1968) și pe care îl aplic din 1958. Acest tratament constă din: regim alimentar, menținerea gambei ridicate față de planul orizontal al cor-

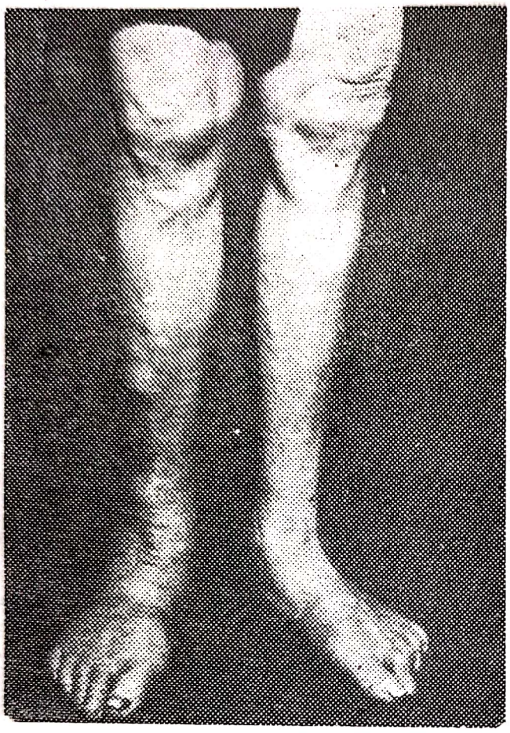

Fig. 283. — Ulcer trofic al gambei drepte prin tromboza arterei femurale superficiale. Vindecare prin aplicarea unui transplant venos înlocuind femurala superficială. Bolnavă operată în 1962.

pului și aplicări de prișnițe și de bandaje zincate (col de zinc). La acestea se adaugă operația de extirpare a varicelor și ligatura comunicantelor, iar în anumite cazuri grefa de piele.

Ceea ce mă surprinde și astăzi este faptul că, la simpozionul de la Chicago, cei care au vorbit despre tratamentul sindromului postflebitic nu au amintit aproape deloc despre regimul alimentar pe care eu îl consider drept un factor esențial al tratamentului acestui sindrom.

Tratamentul sindromului postflebitic trebuie cunoscut de absolut toți medicii, indiferent de specialitate. El trebuie predat la facultate și insistat asupra lui, așa cum se face pentru ulcerul de stomac, pentru colecistita calculoasă, apendicită sau hernie. Pe lîngă suferințele bolnavului, se pierd în toată țara sute de mii de ore de lucru și se fac cheltuieli imense.

Profesorul Cuthbert Owens de la Universitatea din Denver, Colorado (S.U.A.), scria în 1978 despre unul din bolnavii cu sindrom postflebitic care-i fusese trimis. Acesta suferise 16 încercări nereușite de a i se exciza și apoi repara cu grefă ulcerul de gambă. Îngrijirea sa a costat în final mai mult de 50 000 dolari. După cum se vede, greșeli se fac în toate țările (Bergan și Yao, 1978).

Un mare progres în tratamentul ulcerului postflebitic în țara noastră se datorește profesorului Pius Brînzeu. Concepțiile sale sînt sintetizate în comunicarea făcută la simpozionul de flebologie ținut la Atena în 1964. Pius Brînzeu considera chirurgia sindromului postflebitic ca fiind o chirur-

gie a venelor comunicante insuficiente și a sistemului venos superficial cînd acesta este degenerat, ceea ce este cel mai adeseori cazul.

În 1964, profesorul Brînzeu a efectuat 22 de ligaturi izolate ale comunicantelor și 60 de ligaturi ale comunicantelor + safenectomie. Rezultatele depărtate sînt satisfăcătoare, dacă bolnavul „este conștient de infirmitatea sa și acceptă servitutea compresei externe" arată Brînzeu.

Cînd am trecut de la Clinica de Boli cardiovasculare a Spitalului Fundeni la Clinica chirurgicală a Spitalului Griviţa, în 1964, am constatat că, din 80 de paturi de chirurgie, 10 erau ocupate de bolnavi cu ulcere venoase care stăteau internaţi de la 30 de zile în sus. Tratamentul lor consta din pansamente zilnice, iar la unii antibiotice, vasodilatatoare și corticoterapie. De acești bolnavi se ocupa numai asistenta medicală. Eu consideram, încă din 1964, că ulcerele venoase și varicoase nu se îngrijesc în spital, nici măcar într-un serviciu de dermatologie.

Citeam cu satisfacţie, în 1978, recomandarea profesorului Cuthbert Owens (citat de Bergan și Yao, 1978) ca tratamentul bolnavilor cu sindrom postflebitic să fie stabilit în policlinică, după o examinare generală a bolnavului. La noi în ţară este aproape imposibil să refuzi internarea unui bolnav cu ulcer venos sau varicos cînd el a venit cu bilet de trimitere de la policlinică. Apoi acești bolnavi vin după repetate internări în diferite servicii de chirurgie și dermatologie.

Primul gest în faţa bolnavilor internaţi la chirurgie trebuie să fie o examinare clinică minuţioasă pentru a determina dacă edemul și ulceraţia nu se datoresc unor boli concomitente, mai ales în sfera cardiacă. Al doilea gest trebuie să conste dintr-o examinare locală atentă, pentru a stabili dacă ulcerul este datorit unei tromboflebite a venelor profunde (ulcer venos) sau unei tromboflebite a venelor superficiale (ulcer varicos.) Vom căuta pulsul la toate arterele, mai ales la cele periferice. Ulcerele de gambă datorate aterosclerozei obliterante sau diabetului au alt tratament. A treia acţiune este obţinerea colaborării bolnavului și a familiei. Acesta este lucrul cel mai dificil pentru că acești bolnavi au consultat înainte zeci de medici și fiecare a indicat alt tratament.

Recent, am început să prescriu multor bolnavi cu ulcer trofic apă fiartă și răcită pentru prișniţ, pentru că uneori boraxul, mușeţelul, pomezile dau o erupţie medicamentoasă care împiedică vindecarea. Cea mai importantă prescripţie în sindromul postflebitic și în ulcerul venos și varicos este repausul la pat, cu membrul inferior ridicat. Timpul cît bolnavul trebuie să stea la pat depinde de mărimea ulcerului, în suprafaţă și în adîncime, și de originea sa (venos sau varicos). Acesta din urmă se vindecă mult mai repede. Un ulcer cu diametrul de 3 cm se vindecă în 7—8 zile, iar unul cu diametrul de 6 cm, în 2—3 săptămîni. (Aceste date sînt aproximative.)

În primele zile de tratament (corect), fundul ulcerului se înroșește și începe să burjoneze în profunzime. Cînd a început acest proces, vindecarea se face repede. Uneori chiar sîngerează, ceea ce este un semn bun.

Bolnavii, mai ales cei vîrstnici, vor coborî la fiecare oră din pat și vor face 2—3 minute de plimbări prin cameră. La pat nu trebuie să stea nemișcaţi, ci se vor întoarce pe ce parte doresc și vor mișca toate articulaţiile, în special cea tibiotarsiană. Cînd bolnavul este în spital, se folosește patul mecanic ; el va fi ridicat ziua la maximum, iar noaptea va fi ridicat

Scanned with OKEN Scanner

mai puţin pentru ca bolnavul să poată dormi. Cînd este acasă, bolnavul îşi va confecţiona o atelă (fig. 284).

Rostul prişniţului şi a poziţiei de repaus cu membrul inferior ridicat este de a favoriza circulaţia venoasă de întoarcere. Trebuie să avem în vedere că circulaţia arterială este foarte activă la un bolnav cu ulcer varicos,

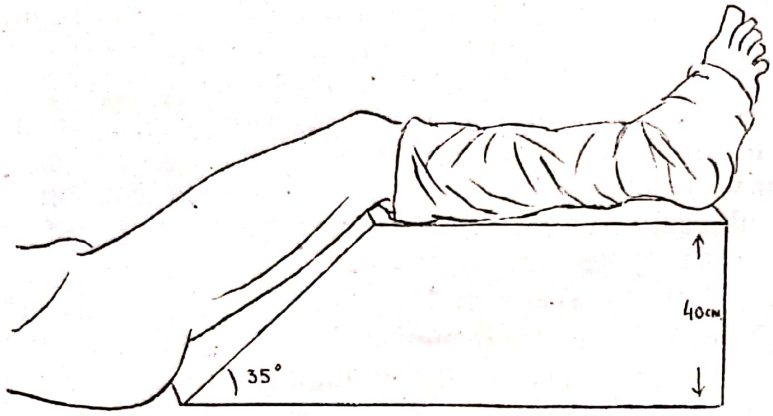

Fig. 284. — Tratarea sindromului postflebitic: piciorul şi gamba pe atelă, învelite în compresă umedă.

deoarece la nivelul gambei se deschid şunturile arteriovenoase. De regulă, pulsaţiile arteriale periferice sînt mai puternice de partea bolnavă decît de cea sănătoasă. Orice plagă bine irigată se vindecă repede. Deci, la bolnavii cu ulcer trofic, asigurarea drenajului venos este garanţia unei vindecări rapide.

O altă prescripţie, tot atît de importantă, este regimul alimentar (hipocaloric, lactovegetarian, desodat, cel puţin 10 zile), mai ales că majoritatea bolnavilor sînt supraponderali.

Partea cea mai dificilă de respectat a acestui tratament este repausul la pat, timp de 2—4 săptămîni. Pentru că ulcerul adeseori nu doare, după ce a stat 2—3 zile la pat cu prişniţe, bolnava îşi reia treburile gospodăreşti, îndeosebi statul în picioare la bucătărie. Cînd întrebi bolnava sau bolnavul dacă a stat la pat, răspunde afirmativ, dar nu recunoaşte că a trebuit să se mai ocupe şi de bucătărie, gospodărie şi de copii. Mulţi medici îngăduie ca bolnavul să-şi pună prişniţ şi să meargă cu un bandaj strîns. *Fără repaus cu gamba ridicată şi regim alimentar*, ulcerul trofic nu se vindecă. Poziţia ridicată a membrului inferior asigură drenajul sîngelui venos, iar prişniţul contractă venele superficiale dilatate. Un ulcer redeschis de mai multe ori se vindecă mai greu.

Nu sînt necesare antibioticele nici pe cale generală, nici local. Într-o plagă deschisă şi, mai ales, într-un ulcer, găsim o floră microbiană foarte variată care dispare odată cu procesul de burjonare a ulcerului.

În decurs de 30 de ani, am văzut patru ulcere trofice grave care ar fi necesitat, pe lîngă repaus îndelungat timp de cîteva luni, şi grefe tegumentare. Pacientele erau din cele care nu au putut să stea la pat. Un bolnav cu ulcer varicos sau venos sau în general un bolnav cu un sindrom postflebitic trebuie să fie prevenit asupra următoarelor aspecte esenţiale:

— că are un defect valvular pe care îl va purta toată viaţa;

— că operaţiile de reparare valvulară nu reprezintă încă o certitudine;

— că orice ulcer venos sau varicos se vindecă la început foarte repede numai cu regim alimentar, menţinerea gambei ridicate faţă de planul corpului şi aplicări de prişniţ;

— că vindecarea unui ulcer nu este definitivă, pentru că defectul valvular persistă ;

— că recidiva ulcerului este sigură dacă bolnavul stă în picioare fără să poarte ciorap elastic sau col de zinc ;

— că o ulceraţie purtată mai mult timp este greu de vindecat ;

— că operaţia de ligaturare a comunicantelor şi de extirpare a varicelor este necesară, dar că ea nu vindecă definitiv ulcerul varicos. Operaţia ameliorează doar sindromul postflebitic ;

— că va trebui, chiar după operaţie, să poarte ciorap elastic sau col de zinc.

Evoluţia unui ulcer venos tratat cu antibiotice, dezinfectante şi pomezi, dar fără repaus la pat, regim alimentar şi prişniţ, merge spre cronicizare. Tegumentele devin scleroase, ulcerul îşi îngroaşă marginile care îmbracă un aspect cartilaginos. Edemul de gambă devine dur.

Vindecarea unui ulcer de gambă se menţine cu condiţia să se evite statul fix în picioare, să se combată obezitatea şi să se poarte ciorap elastic. La bolnavii care au o insuficienţă valvulară a venelor profunde şi a comunicantelor şi care au avut ulcere de gambă repetate, în loc de ciorap elastic se aplică bandaj zincat (oxid de zinc 100 g, gelatină 200 g, glicerină 300 g, apă distilată 400 g). Se aplică acest amestec direct pe tegumente, după vindecarea ulcerului. Se trage un rînd de feşi, apoi din nou se aplică pasta. Trei-patru straturi sînt suficiente. Colul de zinc începe de la baza degetelor şi merge pînă sub rotulă (prinde platoul tibial). Trebuie să avem grijă ca, în timpul confecţionării colului, piciorul să se afle în flexiune dorsală. Dacă piciorul a fost în flexiune plantară, colul face o cută în timpul mersului şi răneşte tegumentele ; trebuie scos şi pus altul în poziţie corectă, după cîteva zile de repaus. Colul de zinc se schimbă la fiecare două luni, timp de 6—12 luni. Bolnavul face baie, punînd în cadă un scăunel pe care sprijină gamba, pentru ca bandajul zincat să nu se moaie. La persoanele în vîrstă, la cei care au avut ulcere mari, tegumentele atrofiate, redoare articulară, colul de zinc va fi purtat toată viaţa.

Am schimbat colul de zinc unui inginer, fost profesor universitar, de la vîrsta de 70 ani pînă la 86. Am încercat în mai multe rînduri să înlocuiesc colul cu ciorapi elastici foarte buni. Se producea edem de gambă şi începea o mică ulceraţie care se vindeca într-o săptămînă cu repaus la pat şi prişniţ cu apă fiartă şi răcită la temperatura camerei. Bolnavul se prezenta singur să-i pun colul de zinc.

Colul de zinc nu se aplică pe o gambă edematială sau peste un ulcer trofic. Considerăm aceasta o greşeală pe care am făcut-o şi noi la început. Pansarea ulcerului nu trebuie făcută printr-o fereastră practicată în col. Lăsăm ulcerul să se vindece prin mijloacele simple amintite şi aplicăm colul de zinc pe o gambă cu aspect normal.

Vindecarea unui ulcer de gambă incipient este cel mai uşor lucru ; menţinerea vindecării cere măsurile amintite pe care bolnavul trebuie să le respecte toată viaţa. Or, tocmai această a doua parte a tratamentului este neglijată pentru că bolnavii nu sînt preveniţi că au un defect valvular care se menţine toată viaţa.

Tratamentul chirurgical în sindromul postflebitic a fost expus in extenso în cartea mea *Afecţiuni vasculare periferice* (1975). Modul nostru de a proceda concordă cu principiile de tratament publicate după Simpozionul de Flebologie de la Chicago, 1978 (Bergan şi Yao, 1978).

Scanned with OKEN Scanner

Mai întîi trebuie să facem distincţia între prognosticul sechelelor de tromboflebită a venelor superficiale (cu sau fără ulcer varicos) şi prognosticul sechelelor de tromboflebită profundă cu ulcer venos. Deşi în ambele forme de tromboflebită se execută aceeaşi operaţie, îngrijire postoperatoare după sechelele de tromboflebită profundă trebuie continuate cu multă atenţie toată viaţa.

Orice operaţie de ligaturiă a comunicantelor şi de extirpare a varicelor se va face la 6—8 luni de la vindecarea ulcerului trofic, timp în care bolnavul va purta col de zinc. Intervenţia chirurgicală executată pe o gambă cu ulcer duce la infectarea plăgii operatoare şi la prelungirea perioadei de internare timp de luni de zile.

O intervenţie într-o zonă infectată duce sigur la supuraţii postoperatoare. De aceea, noi operăm bolnavii cu ulcer varicos sau venos (posttromboflebitic profund) după aproximativ 8 luni de la vindecarea ulcerului, pe o gambă needematiată, fără supuraţie şi cu tegumentele suficient de suple. Purtarea unui col de zinc înainte de operaţie îi permite bolnavului să-şi exercite profesiunea, oricît de grea ar fi ea, în mod normal.

Tehnică operatoare I. În cazul ulcerelor varicoase (vindecate în momentul operaţiei), se leagă crosa şi colateralele ei, apoi se smulge safena la nivelul coapsei. La nivelul gambei se face incizia, începînd de sub platoul tibial pînă la extremitatea maleolei. Comunicantele se pot lega la suprafaţa aponevrozei sau se pătrunde puţin sub ea (fig. 285). Unii chirurgi preferă calea subfascială. Aceste ligaturi sînt înfăţişate în figura 286. Incizia tegumentelor se face pe faţa internă a gambei, pentru comunicantele interne, şi pe faţa anteroexternă, pentru comunicantele externe. Intern, unii chirurgi incizează fascia profundă. Se pun în evidenţă muşchii gemeni şi solearul, apoi comunicantele, care se leagă la ieşirea lor din muşchi.

Eu *nu* am practicat (şi *nu* recomand) operaţia prin care se incizează fascia, ceea ce favorizează producerea herniilor musculare.

În ulcerele varicoase, venele profunde (femurala, poplitea, tibialele) au valve continente, aşa încît, după ligatura comunicantelor, inclusiv după extirparea safenelor, posibilităţile de reflux sînt excluse şi edemul postoperator nu se mai produce. După operaţie, se recomandă aplicarea feşei elastice sau a ciorapului elastic timp de 2—3 săptămîni, după care, în majoritatea cazurilor, ciorapul elastic nu mai este necesar. Dacă totuşi mai apare un slab edem al gambei după ortostatismul prelungit, înseamnă că una din comunicante nu a fost observată şi nu a fost legată. În acestè cazuri, bolnavul va continua să poarte ciorapi elastici.

Tehnica operatoare II. Ulcerele venoase posttromboflebitice profunde se operează tot după 10 luni de la vindecarea ulcerului. Cum tulburările trofice apar cel mai devreme la 3—4 ani de la episodul acut, iar ulcerul se produce cam la 5 ani şi poate fi purtat cîţiva ani, după un an de purtat colul de zinc, se pot suprima varicele compensatoare şi se pot lega comunicantele. Am avut bolnavi al căror ulcer de gambă, care evolua de 10—20 ani, s-a vindecat după un repaus de 2—3 luni la pat, cu gamba ridicată şi aplicări de prişniţe timp de 6—8 ore din 24; după aceasta li s-a pus colul de zinc timp de un an şi apoi au fost operaţi.

Repausul la pat cu gamba ridicată 1—2 şi chiar 3 luni este condiţia esenţială a vindecării, la care se adaugă regimul hipocaloric, desolat. Cine nu a înţeles (bolnav sau medic) că drenajul venos joacă rolul cel mai important în vindecare nu cunoaşte anatomia patologică a acestor ulcere.

Scanned with OKEN Scanner

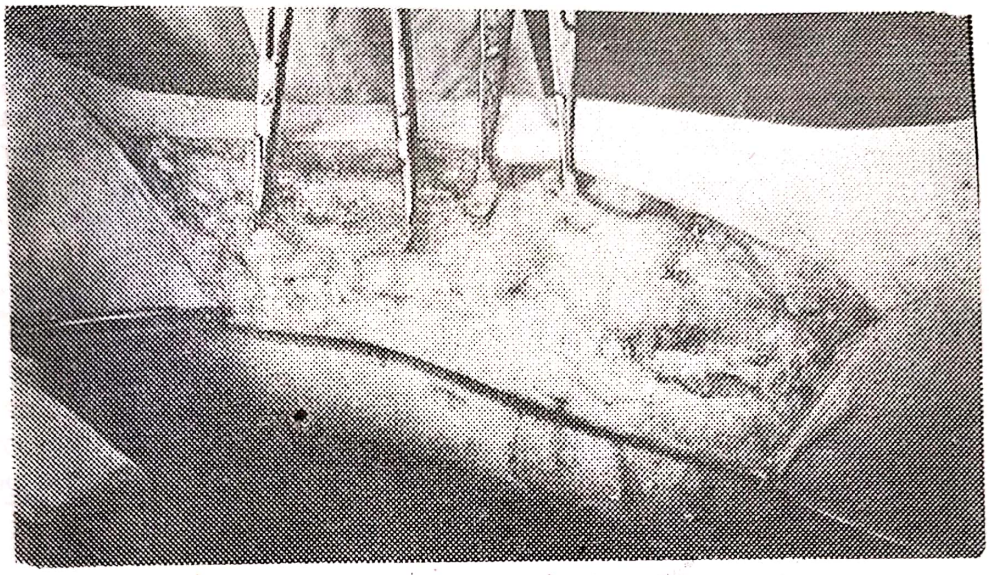

Fig. 285. — Ligatura comunicantelor deasupra fasciei la nivelul gambei, în operațiile de corecție ale sechelelor de tromboflebită.

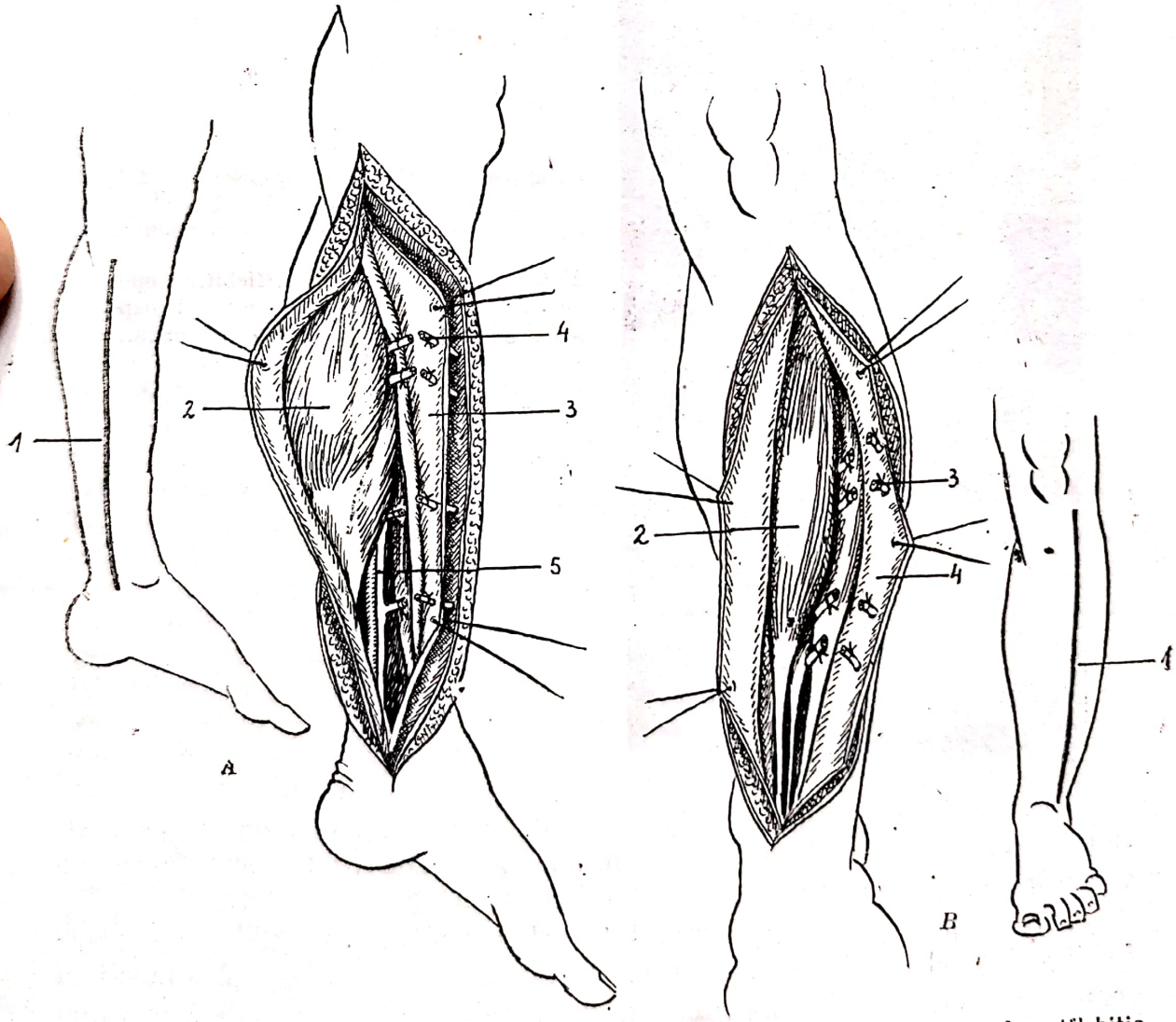

Fig. 286. — Ligatura subfascială a comunicantelor interne și externe în sindromul postflebitic (după Barker, 1975); *A*, *1*, incizie pe fața medială a gambei; *2*, mușchi solear; *3*, aponevroza superficială; *4*, comunicante interne; *5*, vena tibială posterioară; *B*. *1*, incizie pe fața externă a gambei; *2*, mușchiul tibial anterior; *3*, comunicante externe; *4*, aponevroza superficială.

Scanned with OKEN Scanner

Incontinența unei comunicante se poate constata intraoperator, prin faptul că, atunci cînd este secționată, sîngele curge din profunzime spre suprafață. Acest lucru nu se poate întîmpla pe o comunicantă cu valve normale, sensul normal al curentului sanguin venos fiind de la suprafață spre profunzime. La o comunicantă normală, nu putem avea reflux sanguin decît dacă introducem în interiorul ei o sondă canelată care comprimă valvele.

Există o deosebire importantă între rezultatul postoperator la un bolnav operat pentru tromboflebită superficială și cel obținut la unul operat pentru tromboflebită profundă. În cazul tromboflebitei profunde, extirparea varicelor compensatoare și ligaturarea comunicantelor lasă totuși pe loc vene profunde avalvulare. Consecința este edemul postoperator persistent, totuși mai puțin important decît înainte de operație, pentru că s-au legat comunicantele (fig. 287).

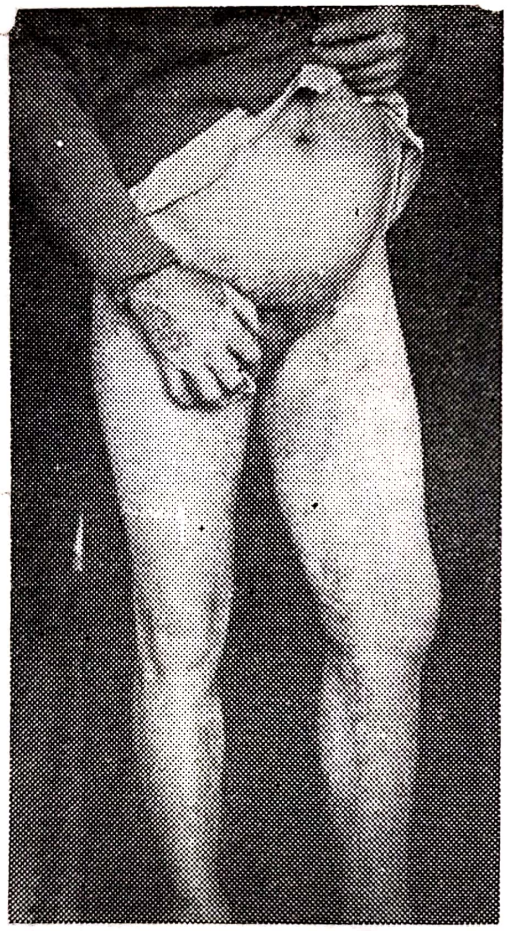

Fig. 287. — Sindrom postflebitic operat. Extirparea varicelor la nivelul coapsei și genunchiului. Ligatura comunicantelor la nivelul gambei.

În tromboflebitele varicoase, după extirparea venelor superficiale și ligaturarea comunicantelor, rămîn pe loc vene profunde intacte, cu valve normale : deci, bolnavii nu mai fac edem postoperator.

Alte tipuri de operații care au fost executate în sindromul postflebitic sînt grefa safenofemurală, anastomoza safenopoplitee, plastia valvei femurale. Grefa safenofemurală (fig. 288) se execută în trombozele venei iliace comune drepte sau stîngi produse de tumori abdominale sau pelviene.

Scanned with OKEN Scanner

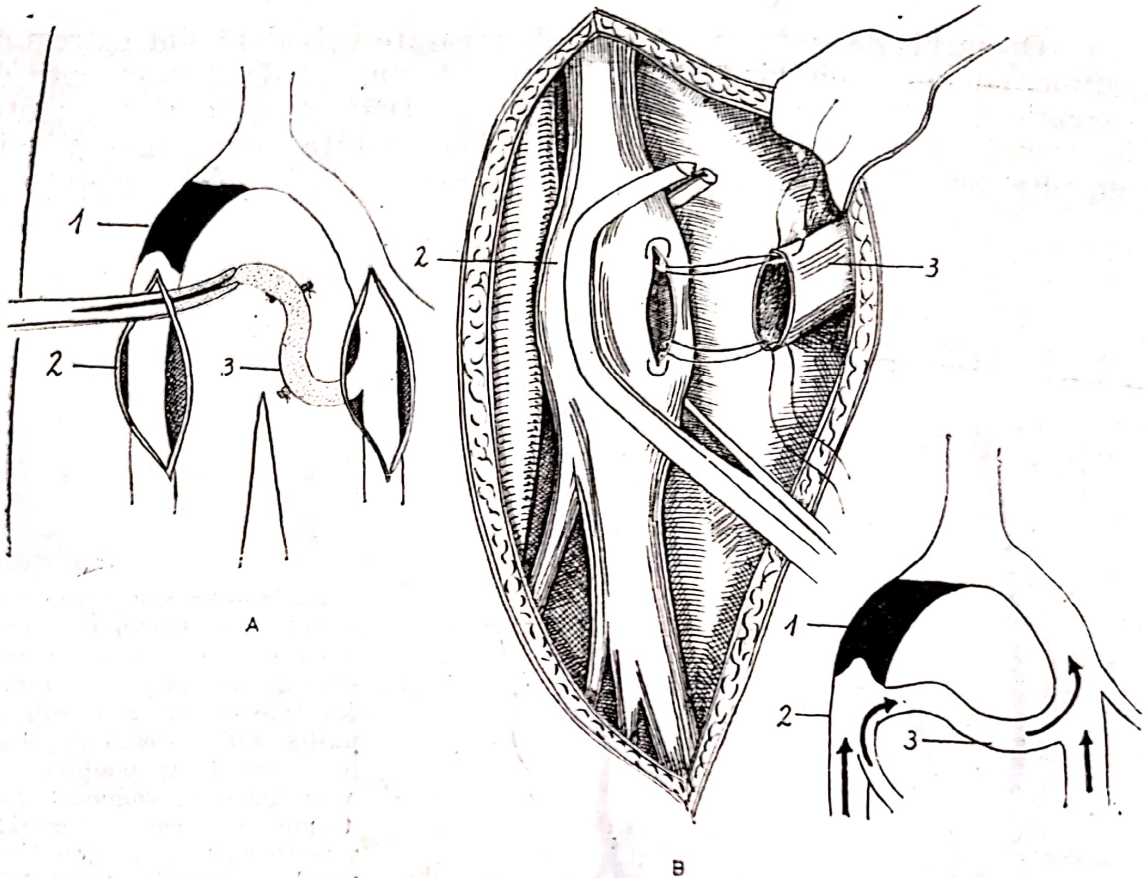

Fig. 288. — Tehnica grefării transversale a safenei interne în tromboza venei iliace comune drepte (*A* și *B*). *C*, Direcția curentului sanguin după executarea anastomozei safenofemurale (după Dale, citat de Bergan și Yao, 1978); *1*, tromboza iliacei comune; *2*, vena femurală comună; *3*, safena internă stîngă.

Anastomoza safenopoplitee posterioară (fig. 289, *a*) este indicată în trombozele de venă femurală superficială, iar în tromboza venei femurale și poplitee, este indicată anastomoza safenotibială posterioară (fig. 289, *b*). Diagnosticul trebuie stabilit precis prin flebografie, procesul de tromboflebită trebuie să fie complet stins, iar tehnica suturării perfectă. Nereușitele operației se cifrează, după Husni, la 34 %: un procent ridicat. O tromboză supraadăugată a venelor colaterale provocată de operație reprezintă o complicație gravă. Eu am observat 22 asemenea bolnavi.

Tehnica de reparare a valvei venei femurale superficiale este prezentată în figura 290. Această valvă se află sub vărsarea venei femurale profunde în vena femurală comună. Cînd valva este insuficientă, sîngele din femurala profundă se scurge în jos în femurala superficială, provocînd stază și edem (acesta este argumentul lui Kistner, citat de Bergan și Yao, 1978). Dar, după cum se știe, sindromul postflebitic nu depinde de insuficiența unei singure valve și ne îndoim că repararea ei suprimă un sindrom atît de complex.

Operația constă din următoarele etape: *a*, deschiderea venei, exact între comisuri; *b*, trecerea acului din afară înăuntru și înțeparea cupei valvei la 2 mm de inserție, după care *c*, acul este trecut dinăuntru în afară; *d*, firul se înnoadă în afară. Acest fir scurtează valva cu 2 mm, făcînd-o astfel suficientă. Chiar autorul recunoaște că atunci cînd bolnavul prezintă edem, pigmentație și ulcerație, este necesară și extirparea varicelor superficiale și ligaturarea comunicantelor la nivelul gambei.

Scanned with OKEN Scanner

Operaţiile de grefă cu safenă şi de reparare valvulară sînt extrem de puţine, iar indicaţiile lor foarte limitate. Ele nu sînt decît intervenţii de excepţie în sindromul posttromboflebitic. Dacă tromboflebita acută, intervenţia de extragere a trombusului dă rezultate foarte bune şi prin anumite eforturi materiale poate şi trebuie extinsă, în sechelele de trombo-

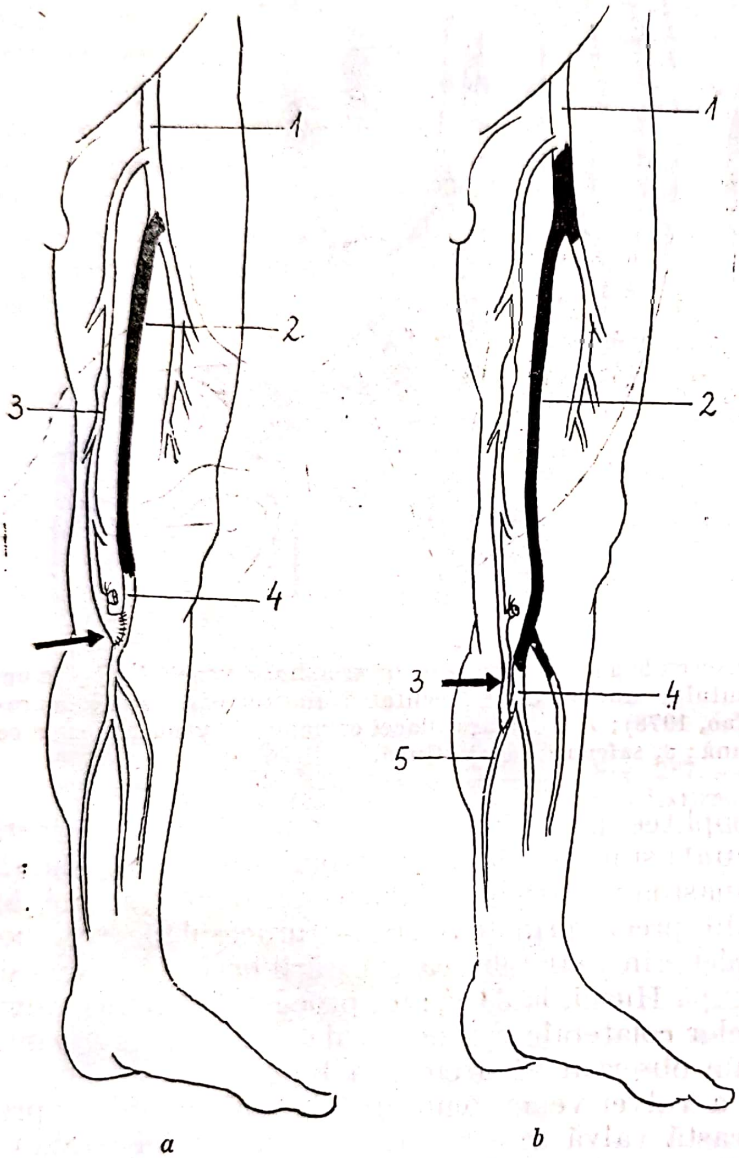

Fig. 289.—Anastomoză safeno-poplitee în tromboza venei femurale (*a*). (după Husni, citat de Bergan şi Yao, 1987). *b*, Anastomoză safenotibială posterioară în tromboza venelor femurale şi poplitee; *1*, vena femurală comună; *2 a*, tromboza venei femurale superficiale; *2 b*, tromboza venelor femurale superficiale şi comune; *3*, safenă transplantată; *4*, venă poplitee; *5*, vena tibială posterioară.

flebită (sindromul postflebitic), operaţiile de grefare şi plastie valvulară nu sînt intrate în uzul curent, fiind practicate în cazuri puţine chiar de autorii lor.

Este posibil ca, în viitor, prin învingerea fenomenului de respingere să se poată folosi homografe venoase. Venele normale vor putea fi luate de la accidentaţi şi transplantate la bolnavii cu sindrom postflebitic. Va fi necesară perfecţionarea tehnicilor de microchirurgie, pentru că coagularea în venă se face mult mai uşor, presiunea fiind scăzută şi viteza de circulaţie mică. Sutura unei vene trebuie să fie perfectă, ceea ce este imposibil de realizat numai sub lupă. Folosirea microscopului se impune.

La nivelul firelor de sutură se pot depune plăcuţe sanguine şi iniţia formarea trombusului.

Scanned with OKEN Scanner

Pentru a se vindeca, bolnava cu sindrom postflebitic trebuie să rămînă în mod obligatoriu la pat două sau chiar trei luni de zile. În acest timp, volumul gambei se reduce, edemul dispare și nu este exclus ca un ulcer venos purtat timp de 12 ani să se vindece complet; am avut asemenea cazuri. Dacă totuși a rămas o ulcerație după acest interval, este indicată operația de grefare. Acest repaus prelungit este pedeapsa pe care o suportă o bolnavă cu sechele de tromboflebită care, după prima vindecare a ulcerului, nu a purtat col de zinc.

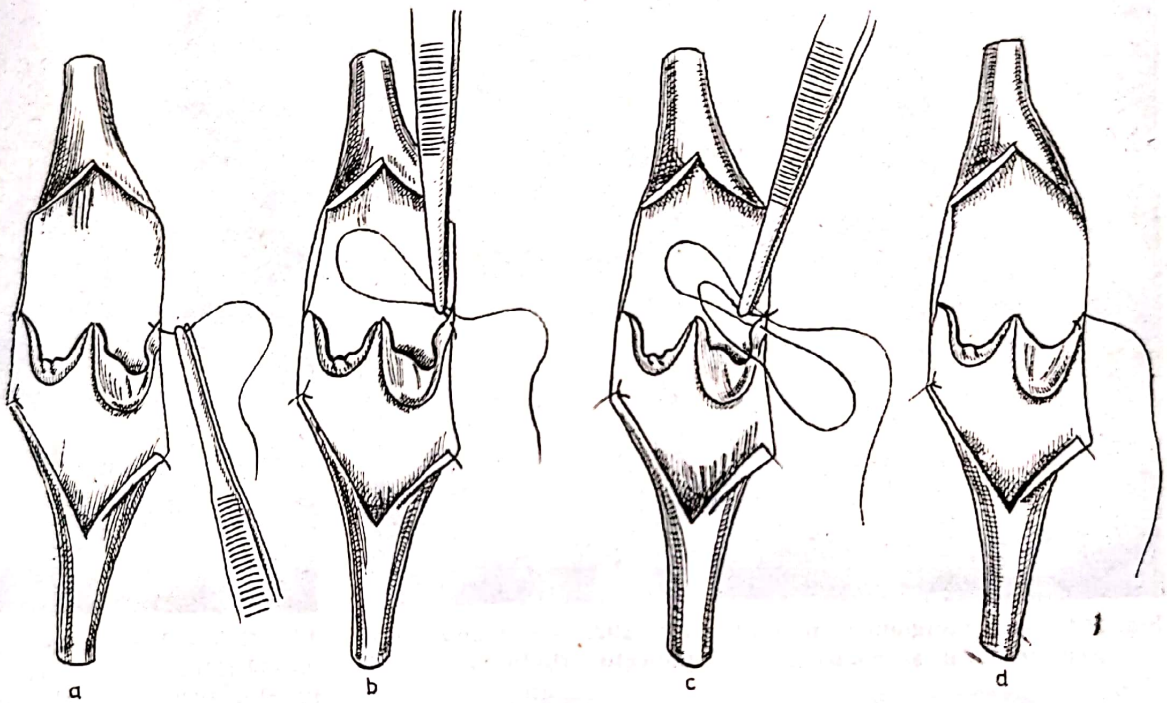

Fig. 290. — Tehnica și etapele reparării valvei femurale (*a—d*) (explicații în text) (după Kistner, citat de Bergan și Yao, 1978).

Dacă ulcerul s-a vindecat prin repaus, dar comunicantele n-au fost legate, se așteaptă 1—2 ani de zile, în care timp bolnava poartă col de zinc, apoi se operează.

Peste 1 000 bolnavi operați de noi pentru sechele de tromboflebită au părăsit spitalul a șaptea zi de la operație; 650 avuseseră sechele după varice trombozate, iar 350 fuseseră operați pentru sechele de tromboflebită ale venelor profunde.

Tratamentul aplicat de noi scutește bolnavul de multe suferințe, ajutîndu-l să se reintegreze activității productive.

Scanned with OKEN Scanner

ANGIOAMELE PERIFERICE

Au fost tratate in extenso în cartea mea *Afecțiuni vasculare periferice* (1975). În lucrarea de față, prezentăm o serie de imagini : fotografii ale unor bolnavi, arteriografii, examene anatomopatologice executate începînd din anul 1957 (fig. 291—309).

Fig. 291. — Hemangiom la nivelul genunchiului și coapsei.

Fig. 292. — Hemangiom al policelui (bolnavă de 29 ani).

Fig. 293. —Hemangioame asemănătoare varicelor, la nivelul membrului inferior la un bolnav de 26 ani.

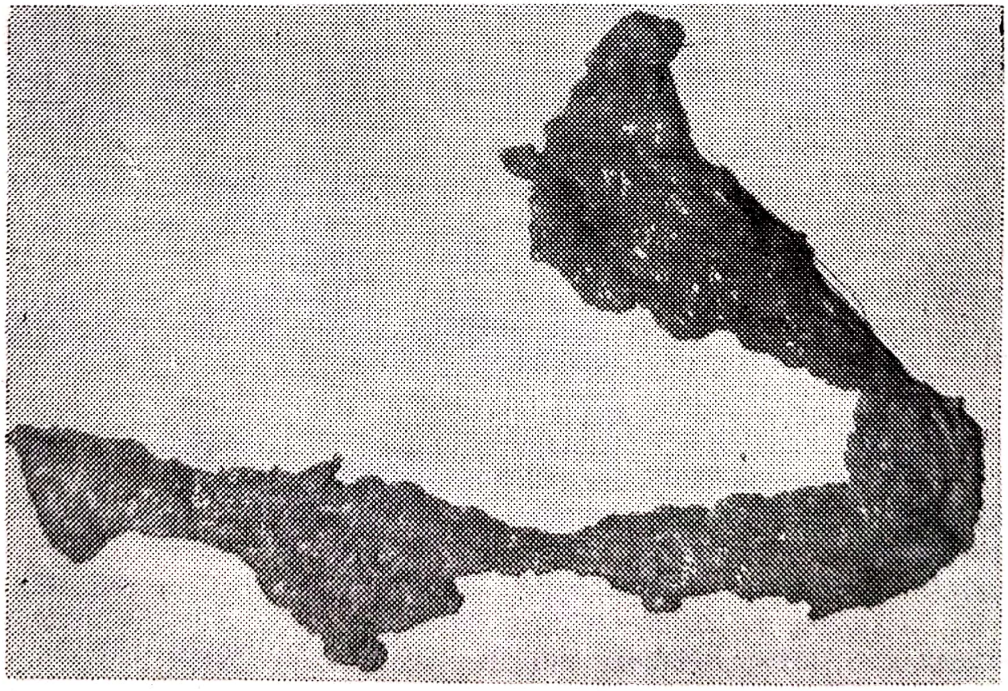

Fig. 294. — Hemangiom. Bandă de țesut buretos subcutanat și vene extirpate pe fața internă a membrului inferior, la un bolnav de 60 ani.

Scanned with OKEN Scanner

Fig. 295. — Secțiune microscopică la nivelul unui hemangiom.

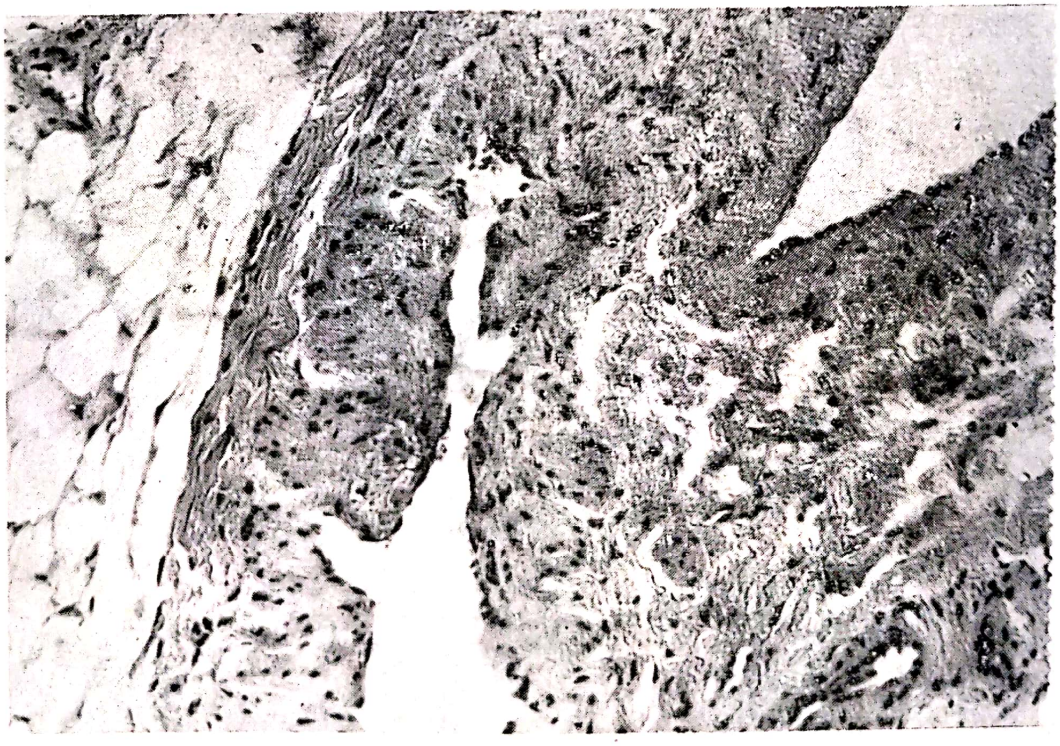

Fig. 296. — Hemangiom cu varicozități. Imagine microscopică.

Scanned with OKEN Scanner

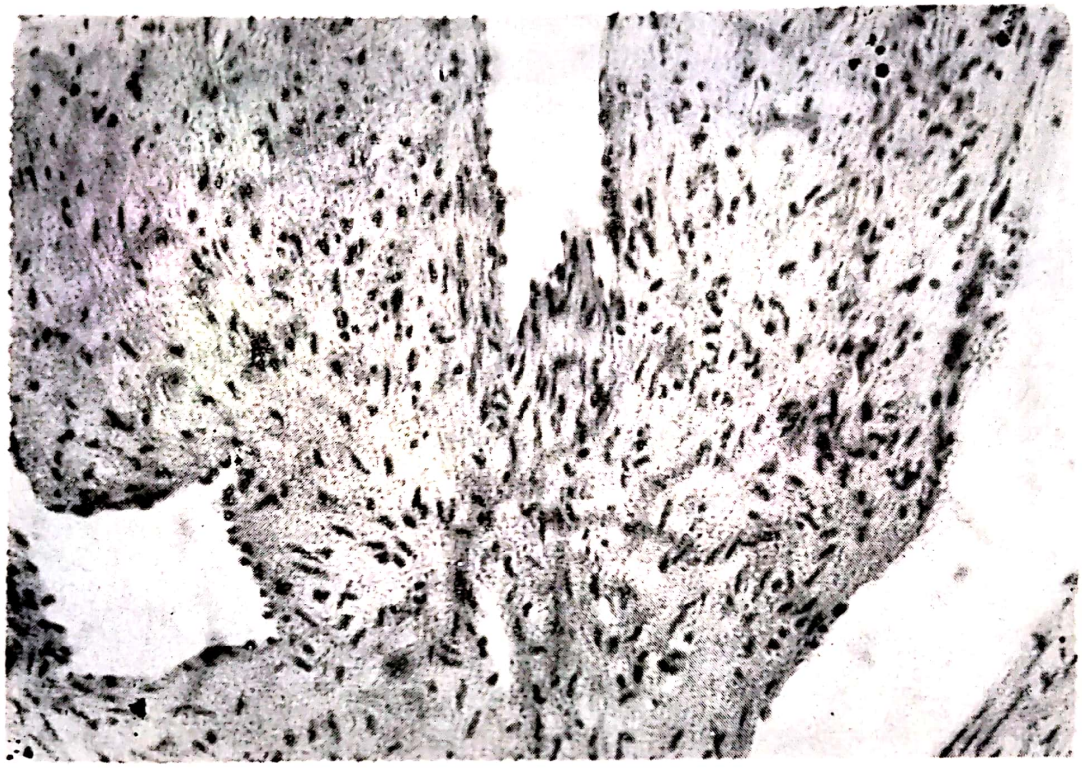

Fig. 297. — Hemangiom pe o arteră tortuoasă. Imagine microscopică.

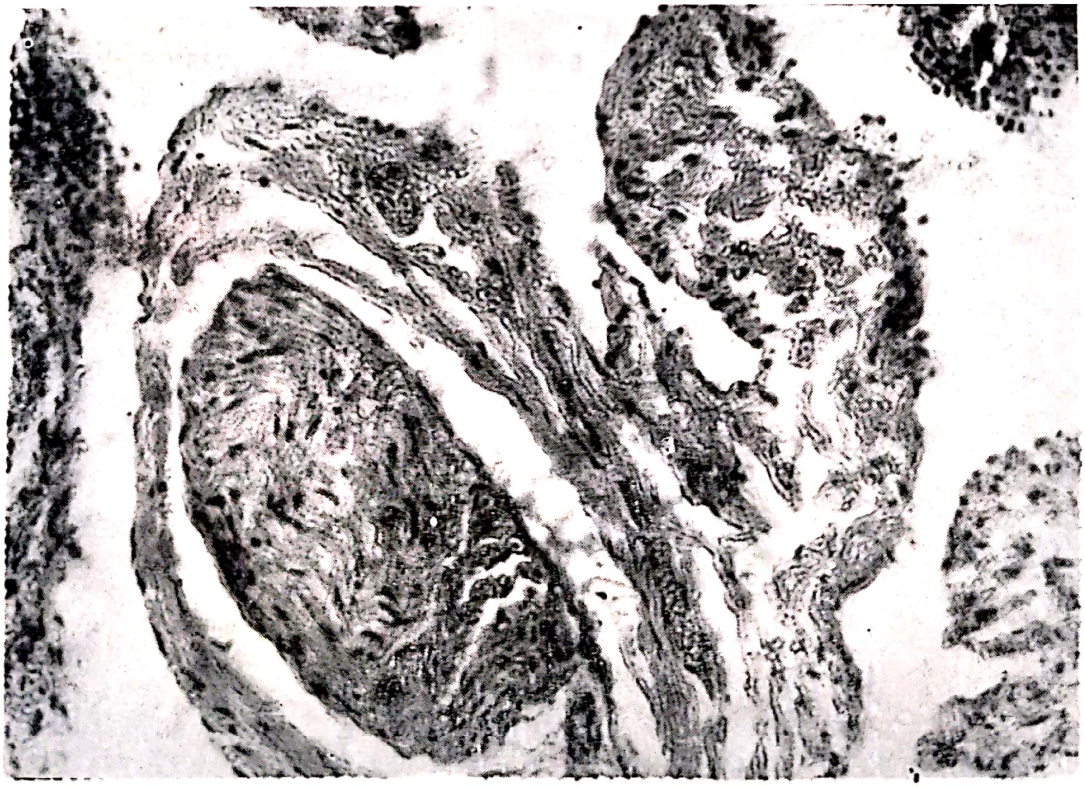

Fig. 298. — Hemangiom pe filet nervos în zona de proliferare angiomatoasă. Imagine microscopică.

Scanned with OKEN Scanner

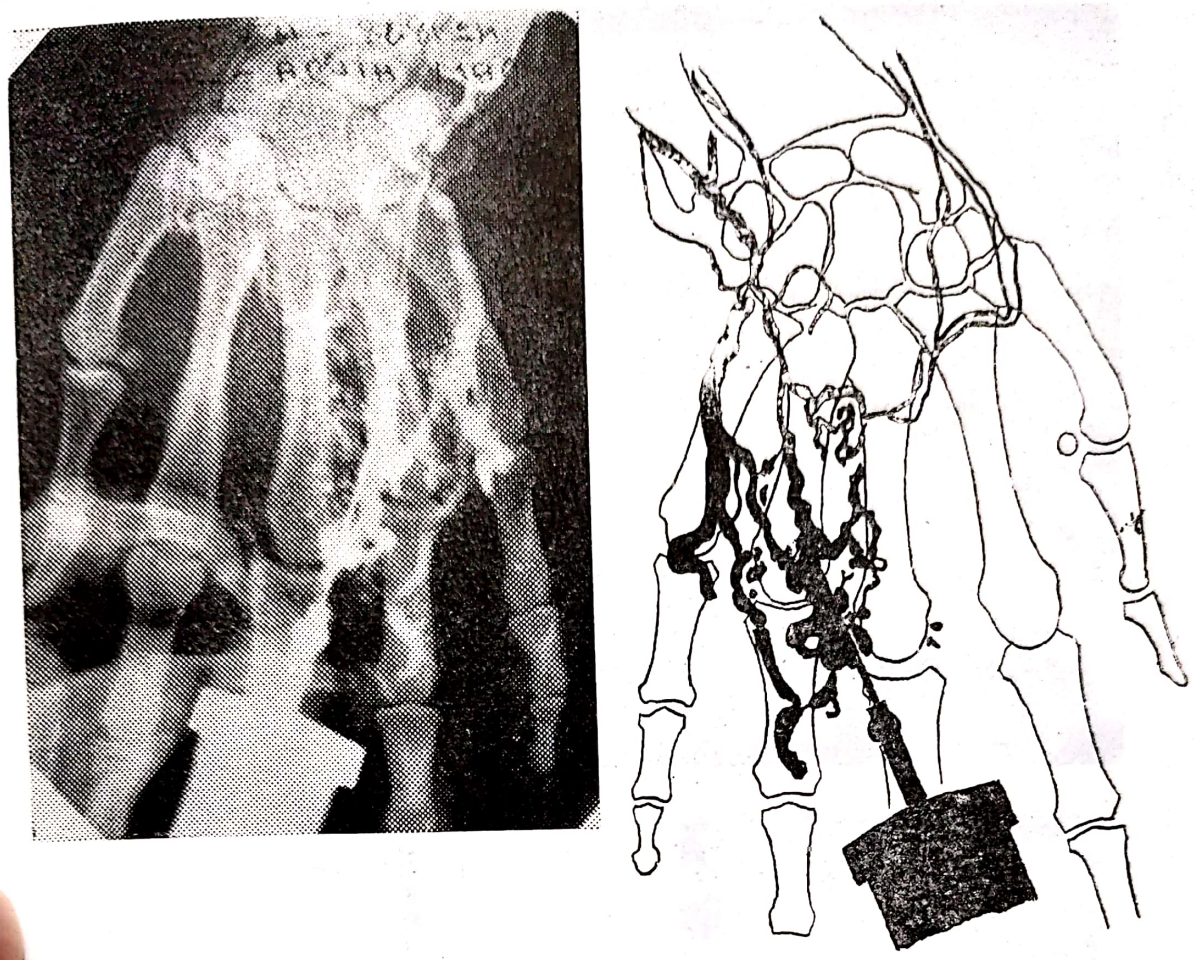

Fig. 299. — Hemangiom al regiunii hipotenare, la o bolnavă de 38 ani.

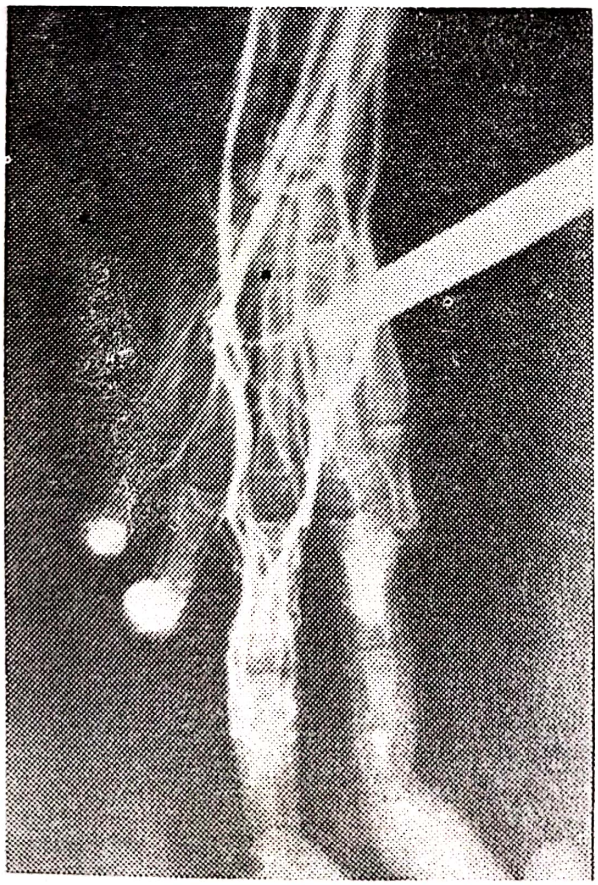

Fig. 300. — Angiom al mediusului la o fetiță de 9 ani.

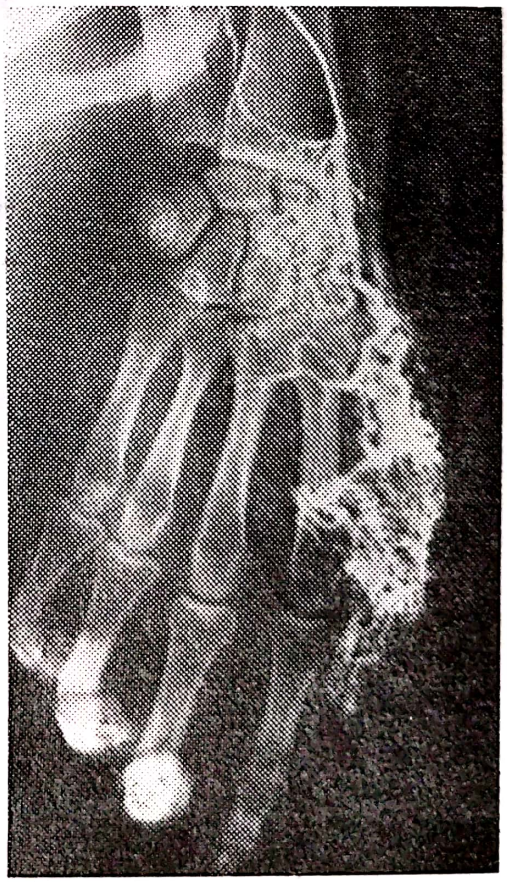

Fig. 301. — Angiom al policelui sting la un bolnav de 41 ani. Substanța de contrast a fost injectată in artera radială.

Scanned with OKEN Scanner

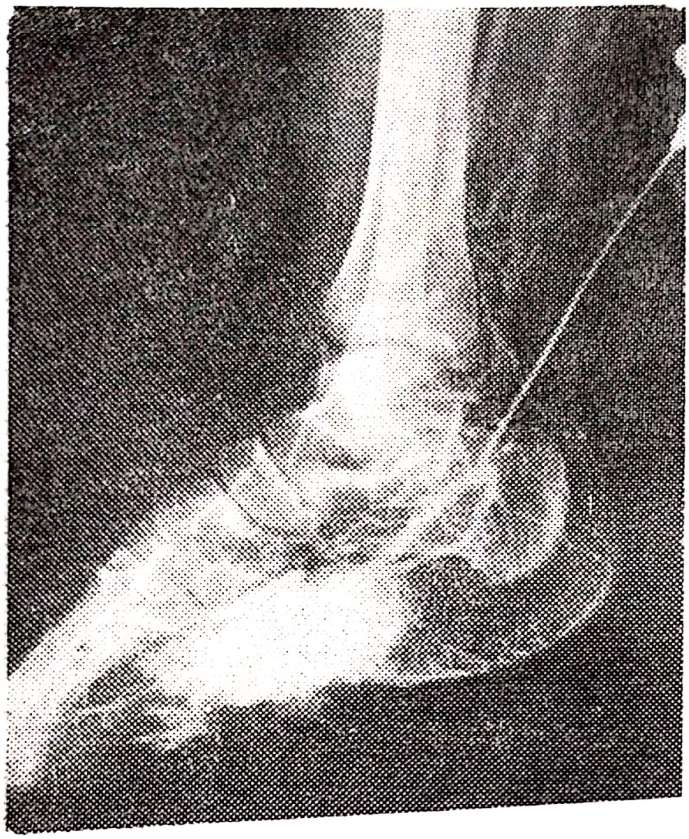

Fig. 302. — Angiom mixt plantar la o bolnavă de 28 ani. Substanța de contrast a fost injectată în artera tibială posterioară.

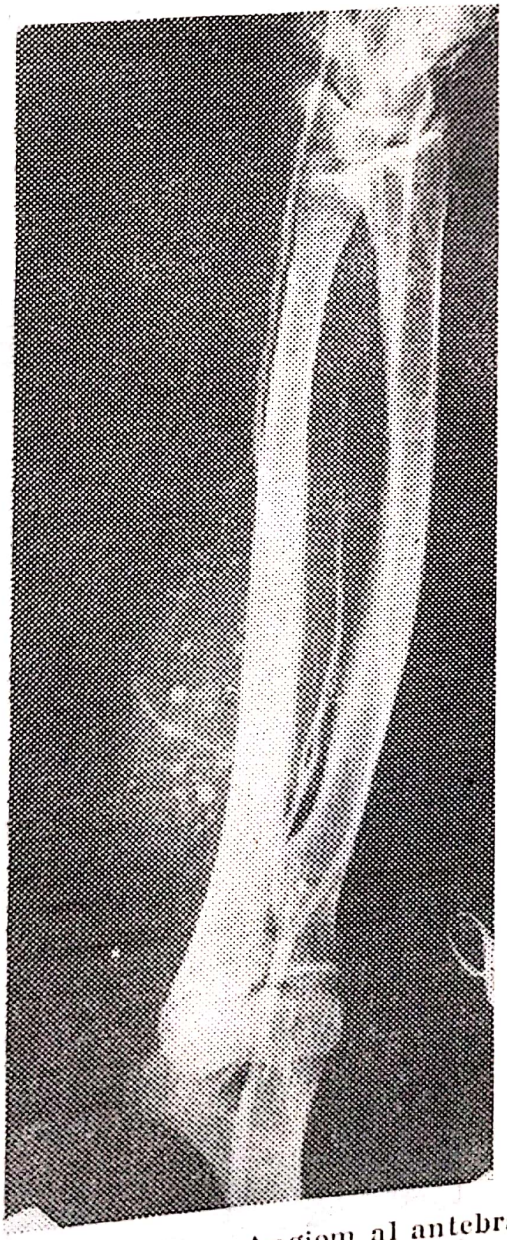

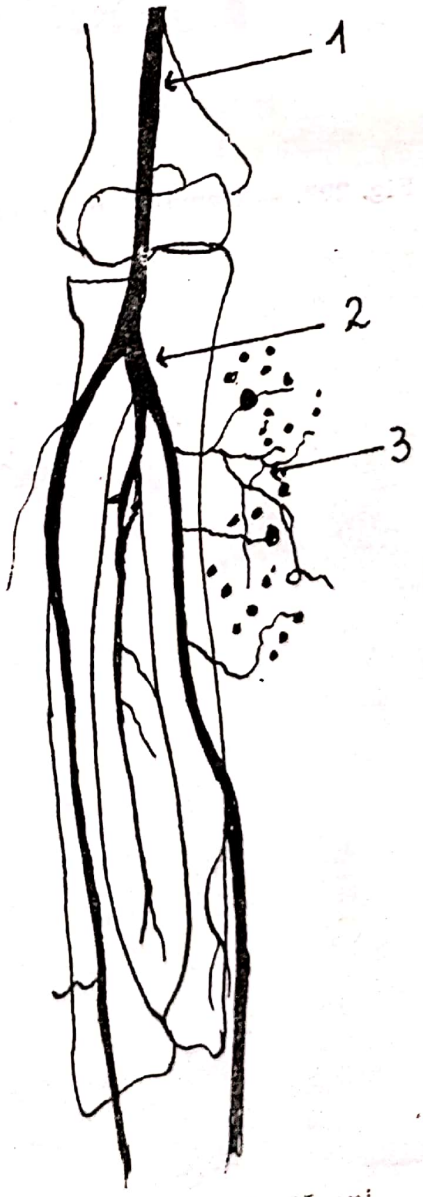

Fig. 303. — Angiom al antebrațului drept la un bolnav de 35 ani. ...ră umerală; 2, artera cubitală; 3, angiom cu calcificări.

Scanned with OKEN Scanner

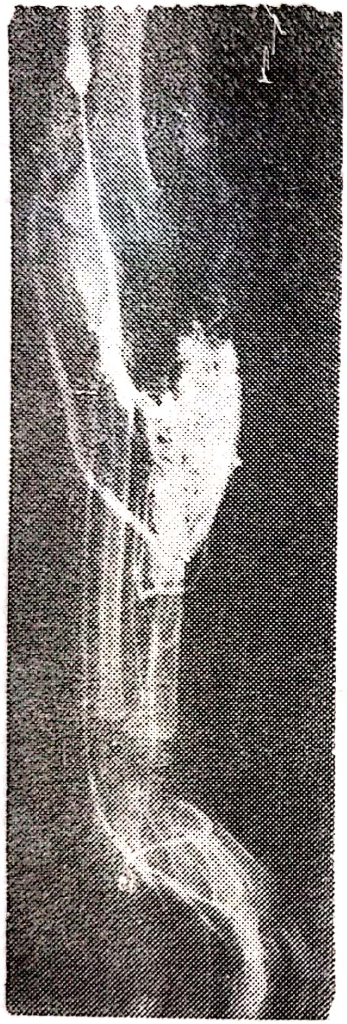

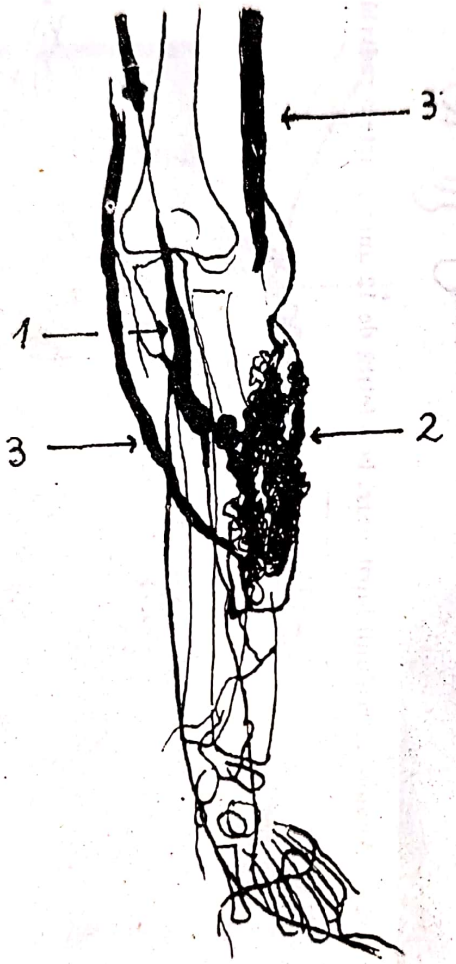

Fig. 304. — Angiom al antebraţului stîng la o fetiţă de 9 ani ; *1* artera umerală ; *2*, angiomul ; *3*, vene de întoarcere.

Fig. 305. — Angiom al antebraţului, formă predominant venoasă, la o bolnavă de 20 ani. Flebografie.

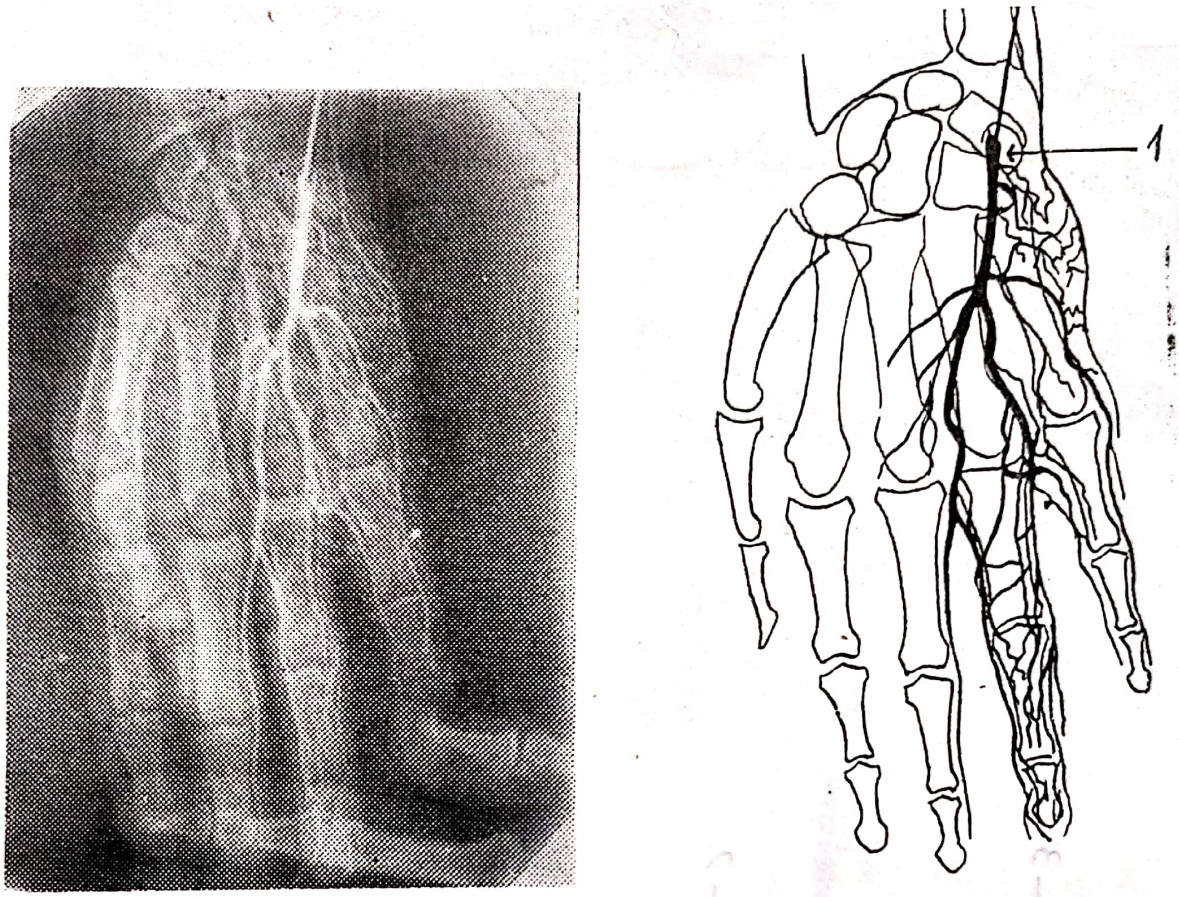

Fig. 306. — Angiom al regiunii hipotenare, la o fetiță de 12 ani ; *1*, artera radială.

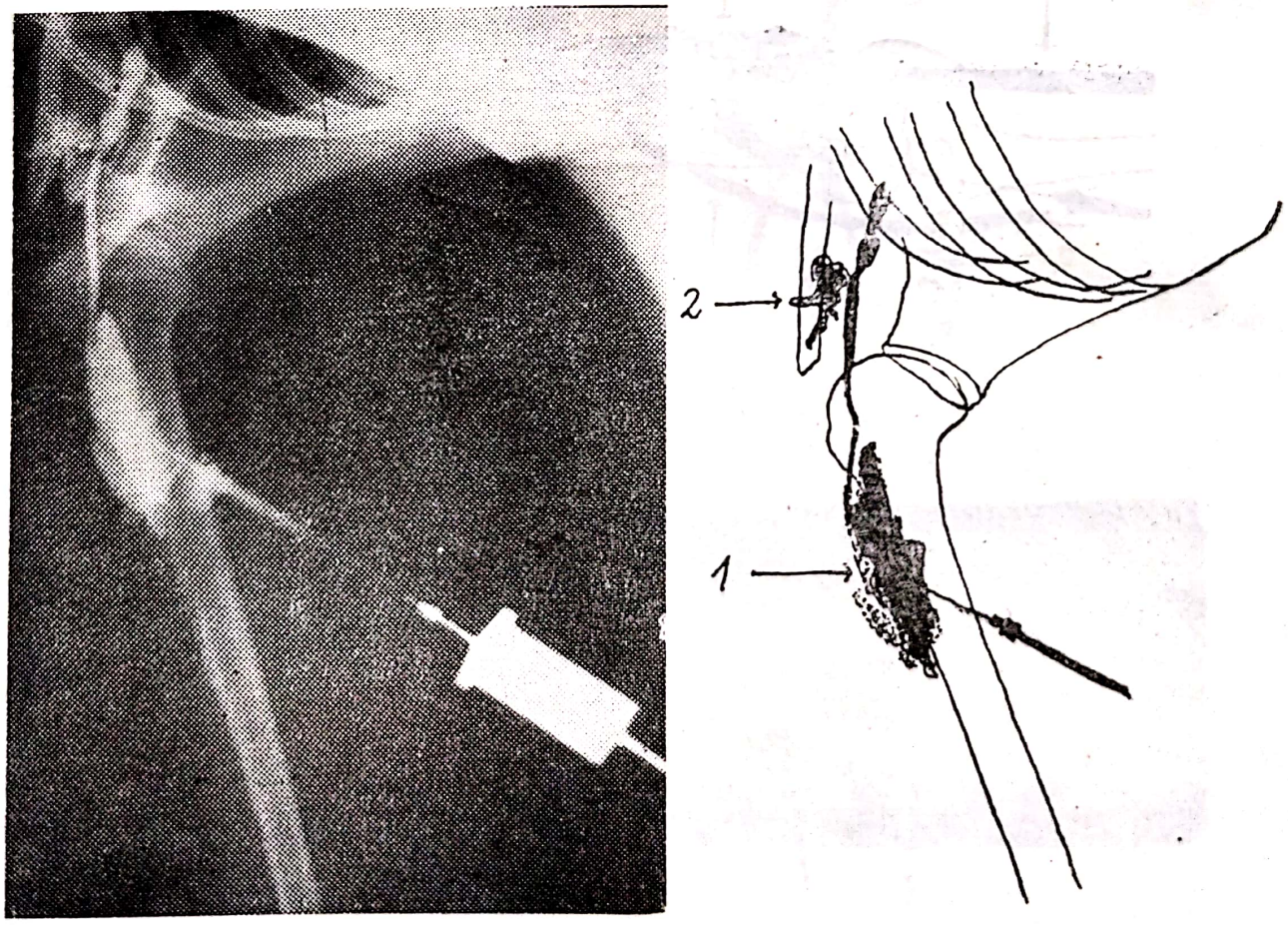

Fig. 307. —Angiom în treimea superioară a brațului (*1*) și respectiv în regiunea **supraclaviculară** (*2*). Flebografie prin injectare directă, la o bolnavă de 16 ani.

Scanned with OKEN Scanner

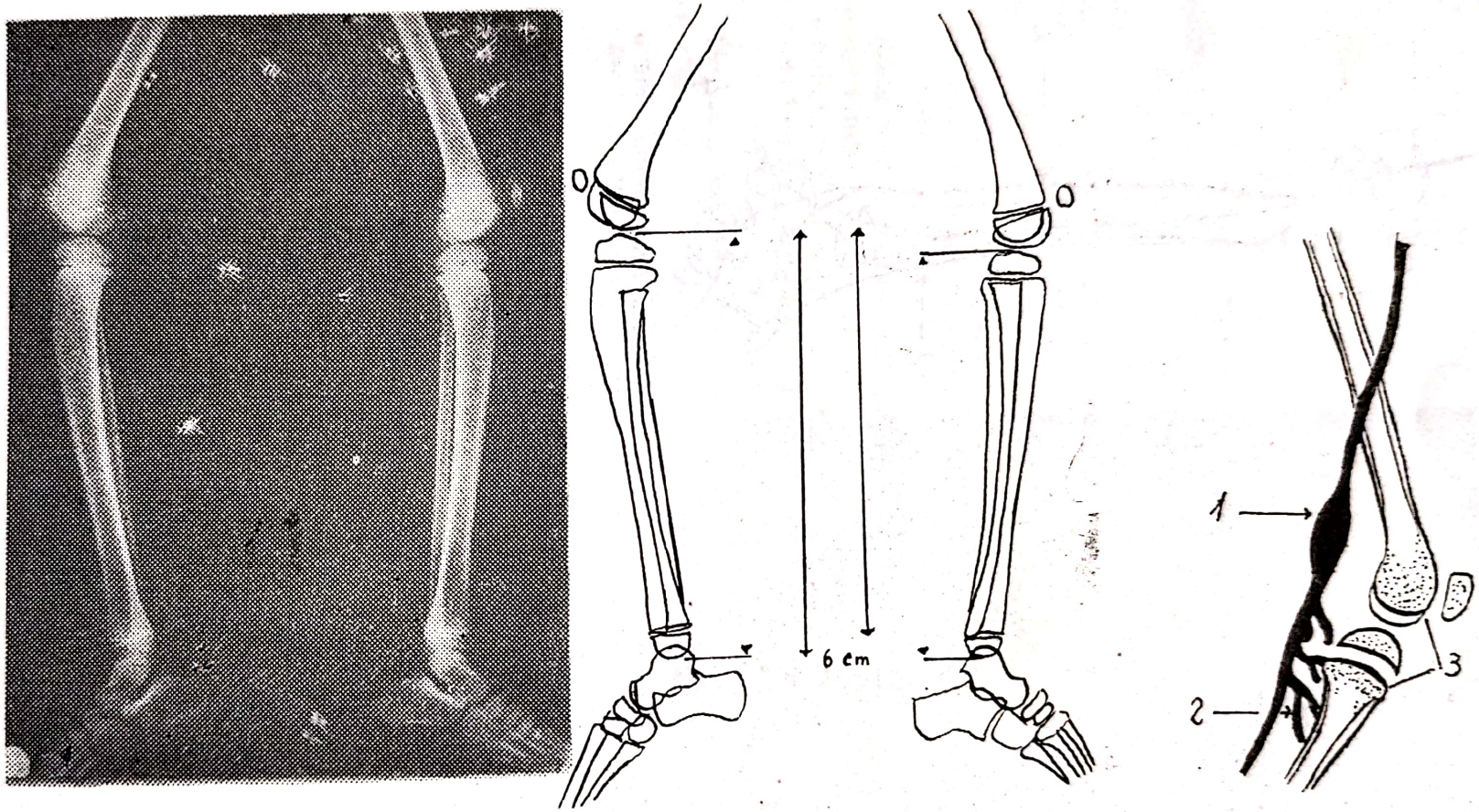

Fig. 308. — Sindrom Klippel-Trenaunoy la o fetiță de 5 ani. Desen după flebografie. Oasele gambei drepte sînt mai lungi cu șase centimetri decît cele stîngi; *1*, vena femurală dilatată; *2*, angiom tip venos; *3*, femurul și tibia alungite.

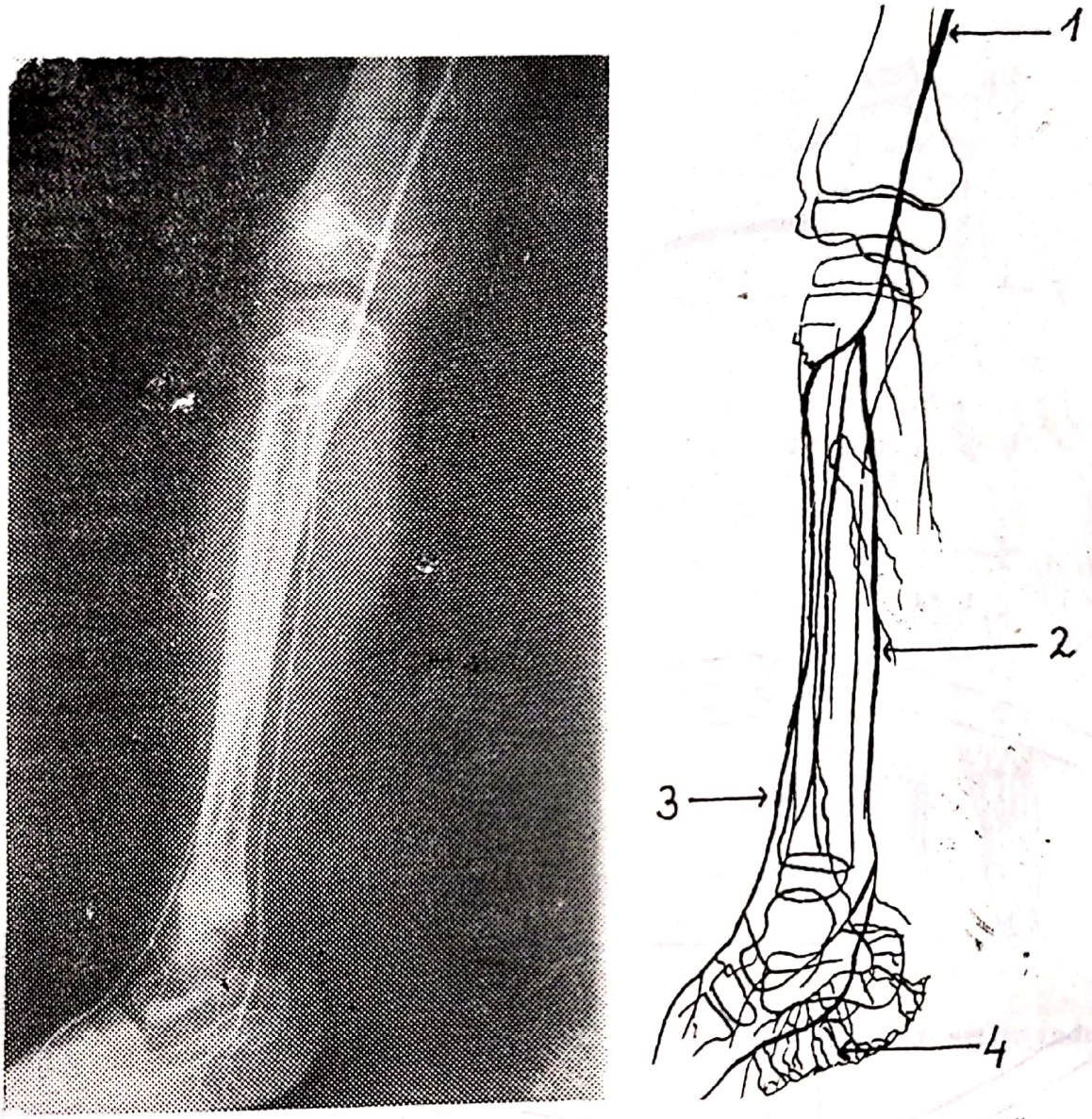

Fig. 309. — Hemangiom în regiunea calcaneană. Arteriografia arată o întoarcere venoasă precoce ; *1*, artera femurală ; *2*, artera tibială posterioară ; *3*, artera tibială anterioară ; *4*, hemangiom.

Scanned with OKEN Scanner

Este prezentat sub formă de imagini privitoare la modul de formare, aspectul clinic şi operaţiile practicate (fig. 310—322).

Tratament. Noi recomandăm în limfedemul congenital şi ereditar purtarea colului de zinc de la vîrsta de 9 ani. Unei fetiţe i l-am aplicat timp de 10 ani, după care, fiind studentă la Farmacie, a început să şi-l confecţioneze singură. Situaţia este perfectă. Gamba are un volum egal cu cea sănătoasă, numai coapsa este uşor mai voluminoasă. S-a măritat şi are un copil.

Nu putem insista îndeajuns asupra tratamentului cu col de zinc, care ne-a dat rezultate pe care cred că nu le-am fi putut obţine cu nici o operaţie. Colaborarea familiei şi a bolnavului sînt elemente esenţiale.

Tratamentul *chirurgical* se aplică în limfedemul cronic, cu puţine şanse de vindecare. Există în literatură o serie de procedee operatoare dintre cele mai diverse. Stark, în cartea lui Heimovici (1976), descrie o serie dintre ele. Trebuie să spunem de la început că nici unul dintre ele nu reuşeşte să vindece limfedemul.

Thomson, în 1962, execută o operaţie folosind unul din procedeele lui Stark (fig. 322): *A*, face o incizie a tegumentelor pînă la aponevroză, de la picior, pînă în regiunea inghinală; *B*, pe secţiune transversală se vede: pielea, ţesutul subcutanat edematos, fascia profundă şi muşchii; *C*, după secţionarea pielii şi aponevrozei, se descoperă muşchii: vastul extern, extensorul lung al degetelor; *D*, pe secţiunea transversală se văd cele două lambouri cutanate şi ţesutul edematiat excizat; *E*, lamboul cutanat posterior este aplicat şi „îngropat" în muşchi; deasupra lui se aplică celălalt lambou (anterior) de piele; *F*, pe secţiunea transversală se văd două lambouri aplicate, unul peste celălalt. Lamboul posterior care vine îngropat este curăţat de epiderm.

Thomson a executat aceeaşi operaţie şi la un braţ cu limfedem descoperind muşchiul biceps. Stark, autorul procedeului, a ratificat procedeul Thomson, declarîndu-l foarte bun.

În 1962, Goldsmith şi colaboratorii săi au coborît marele epiploon, căruia i-au păstrat vasele gastroepiploice stîngi, sub pielea braţului edematiat sau sub pielea coapsei pînă la genunchi, în caz de limfedem al unui membru. Epiploonul vine în contact cu muşchii, căci s-a excizat ţesutul edematos subcutanat.

În 1968, chirurgii polonezi Nielubowicz şi Olszewski execută o anastomoză între un ganglion limfatic secţionat şi vena safenă. Operaţia se execută în cazuri de limfedem secundar (prin blocarea căilor limfatice la nivelul ganglionului).

Limfografia trebuie să arate precis locul blocajului. Operaţia se bazează pe faptul că sinusurile limfatice subcapilare şi medulare rămîn

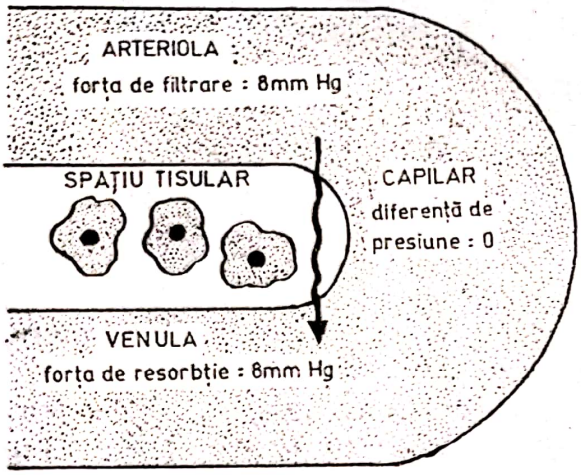

Fig. 310. — Schema forțelor de filtrație și reabsorbție a lichidului interstițial la nivelul capilarelor.

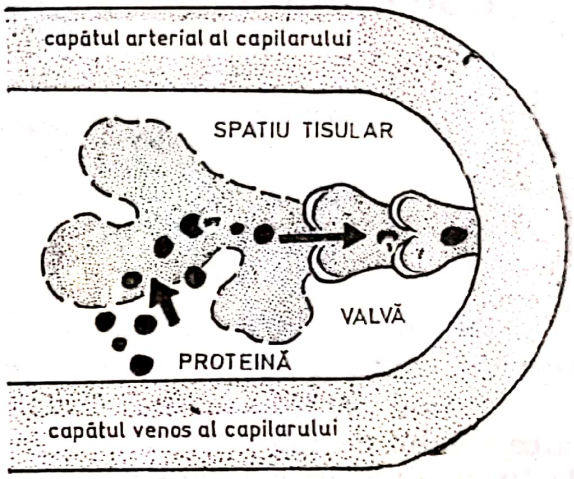

Fig. 311. —Pătrunderea lichidului interstițial într-un vas limfatic.

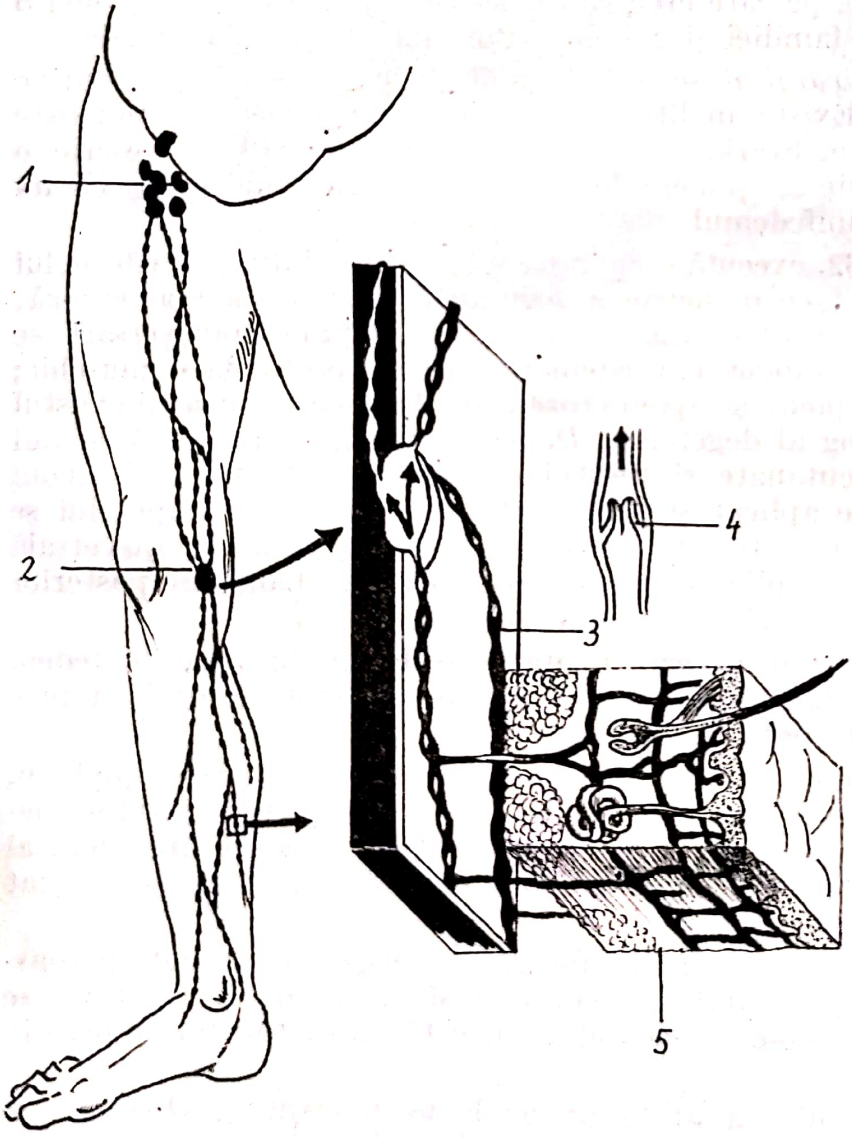

Fig. 312. — Modul de formare a sistemului limfatic superficial și respectiv profund (după Heimovici, 1976); *1*, ganglioni inghinali; *2*, gangion popliteu; *3*, vase limfatice; *4*, valvă a vasului limfatic; *5*, secțiune prin piele.

Scanned with OKEN Scanner

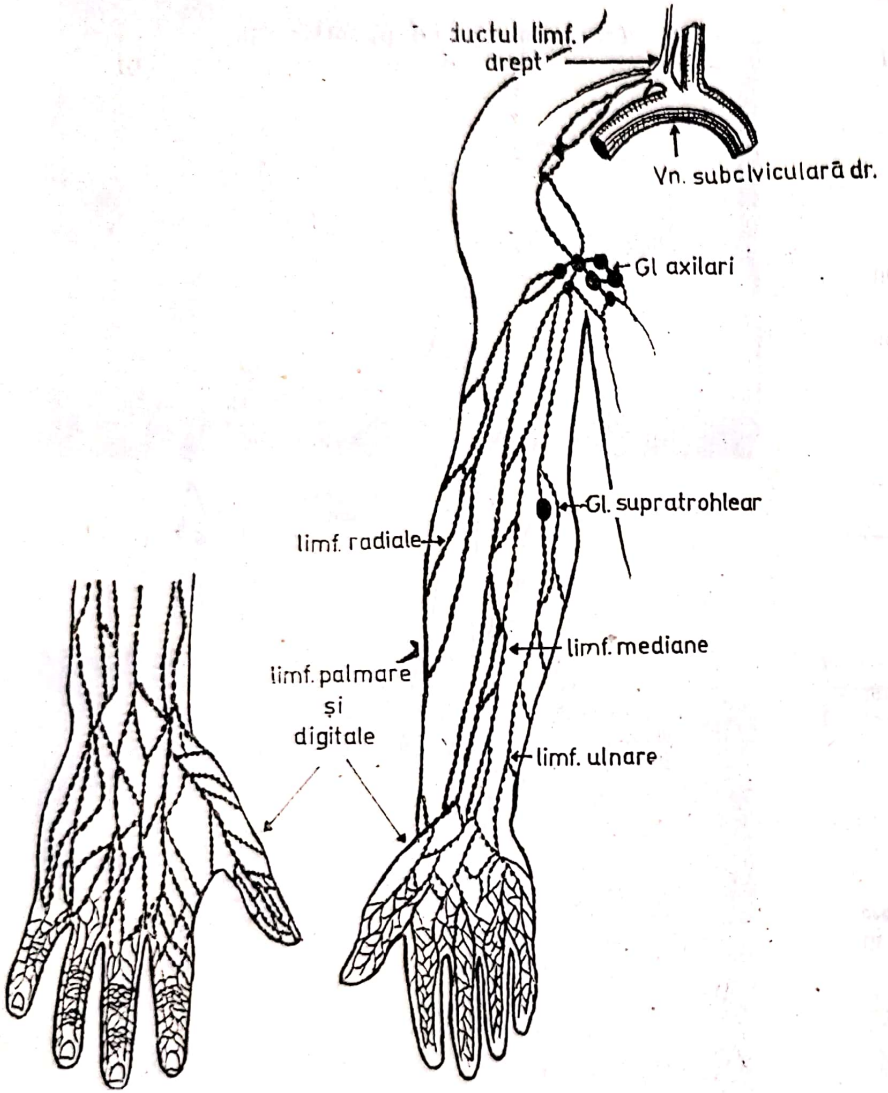

Fig. 313. — Limfaticele superficiale ale membrului superior (după Winsor, 1959).

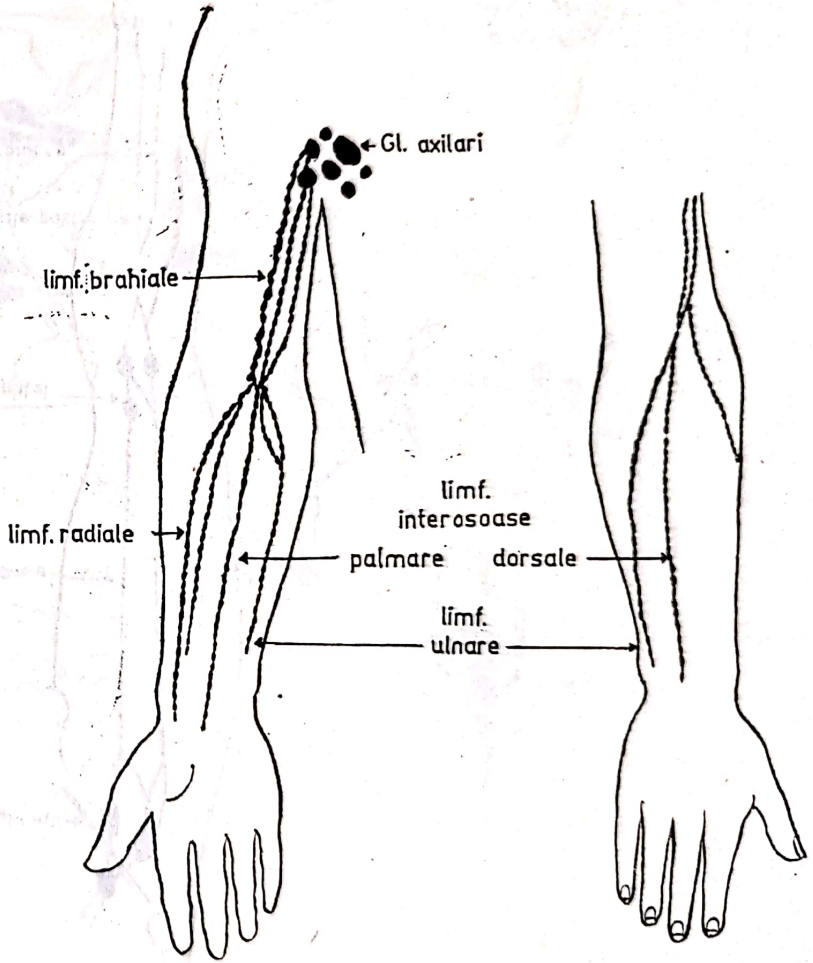

Fig. 314. — Limfaticele profunde ale membrului superior (după Winsor, 1959).

Scanned with OKEN Scanner

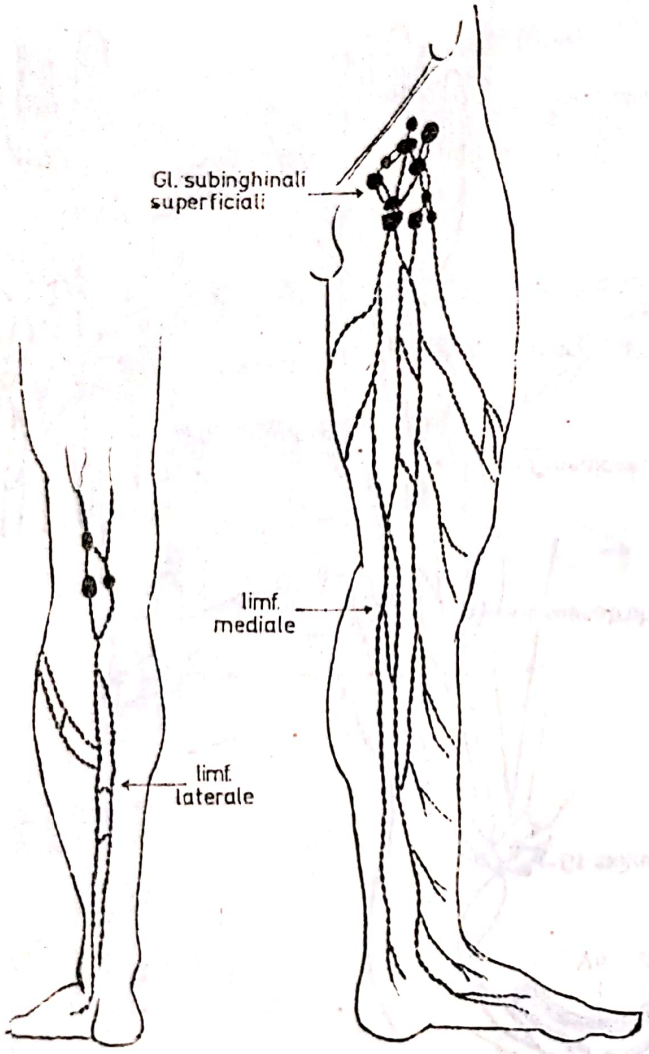

Fig. 315. — Limfaticele superficiale ale membrului inferior (după Winsor, 1959).

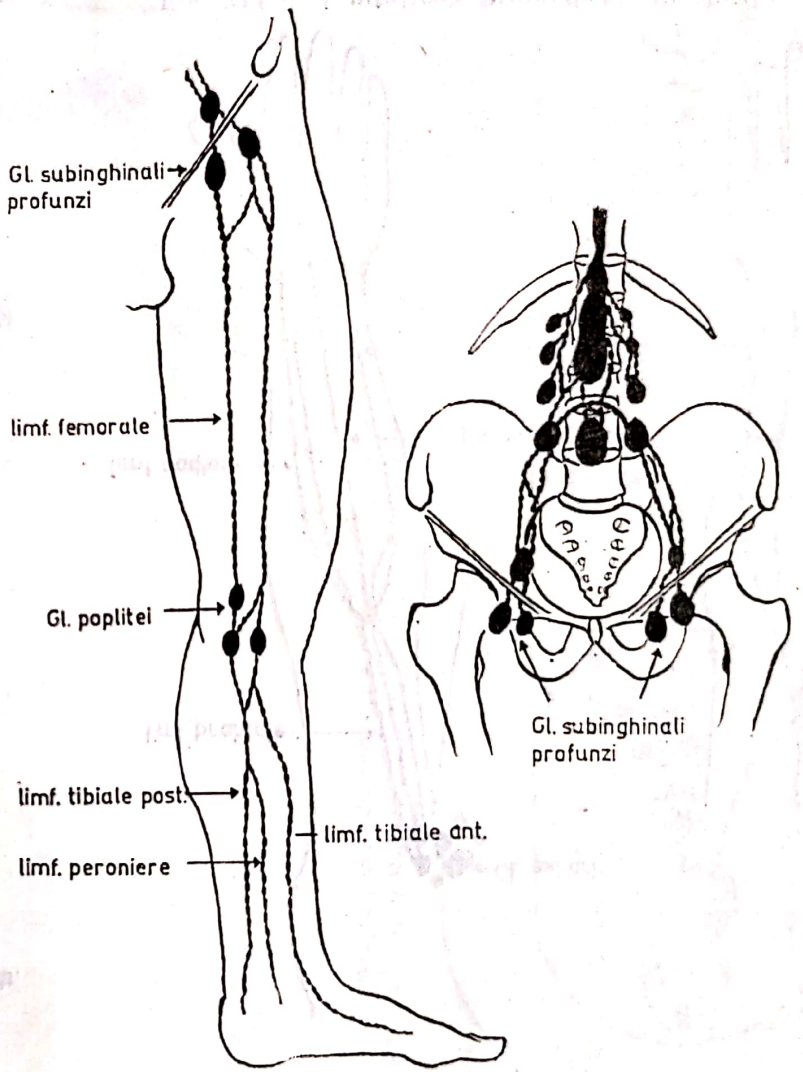

Fig. 316. — Limfaticele profunde ale membrului inferior (după Winsor, 1959).

Scanned with OKEN Scanner

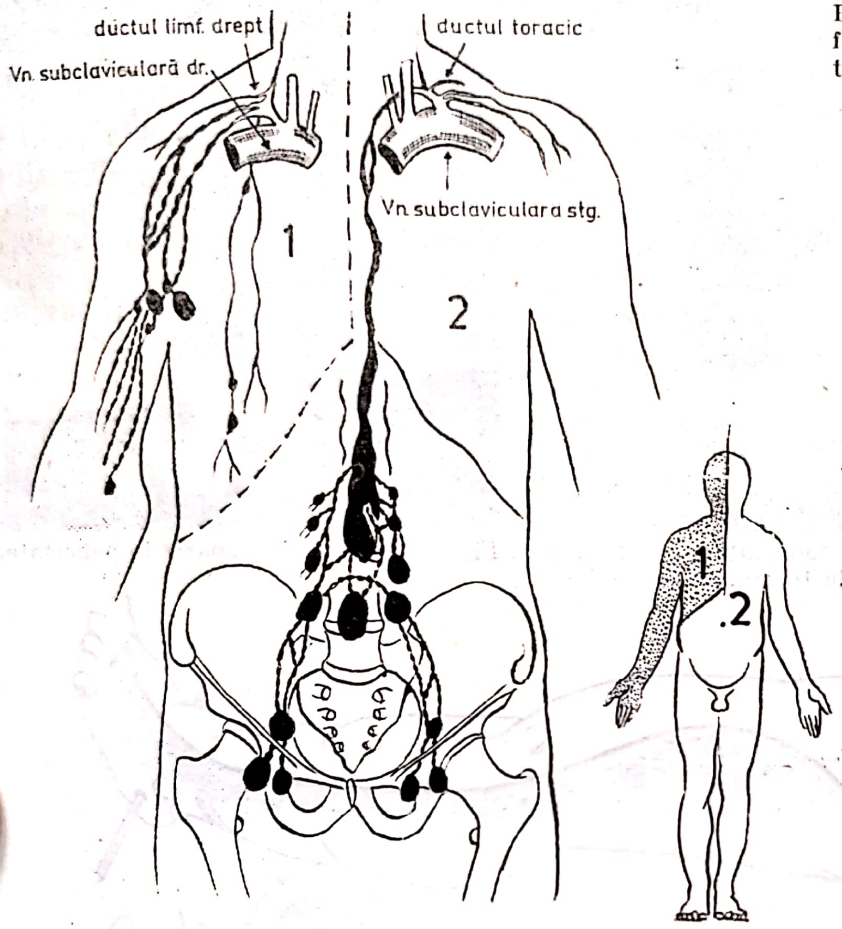

Fig. 317. — Teritoriile limfaticelor abdomenului și toracelui (după Winsor, 1959).

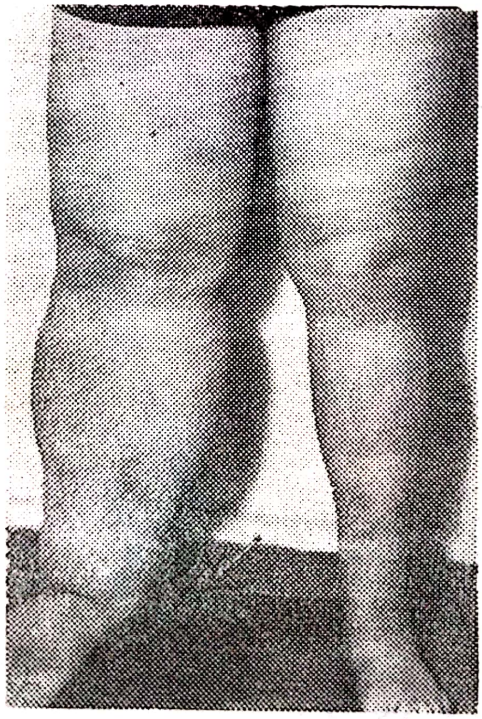

Fig. 318. — Limfedem congenital (boala Milory).

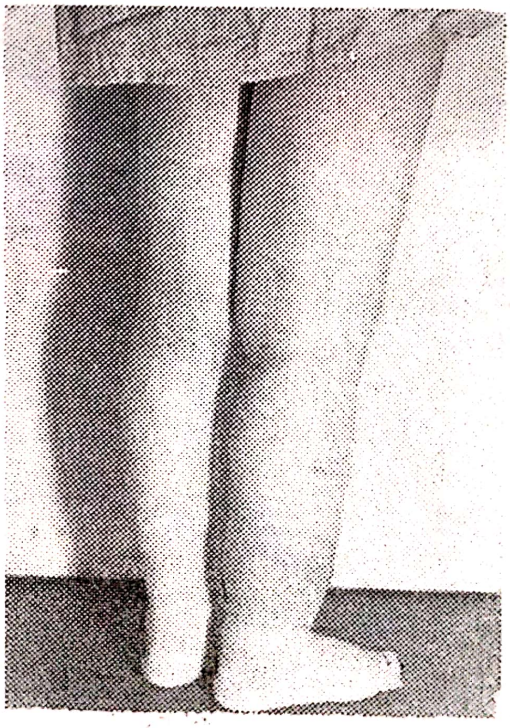

Fig. 319. — Limfedem congenital, fără cordoane constrictive.

Scanned with OKEN Scanner

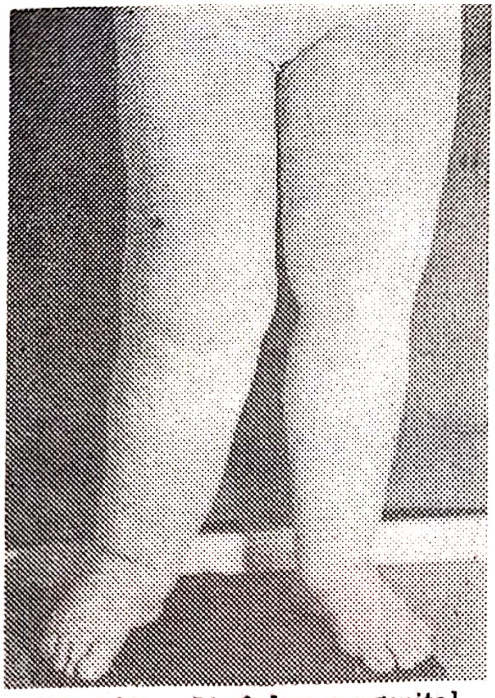

Fig. 320. — Limfedem congenital netratat, la o fată de 16 ani.

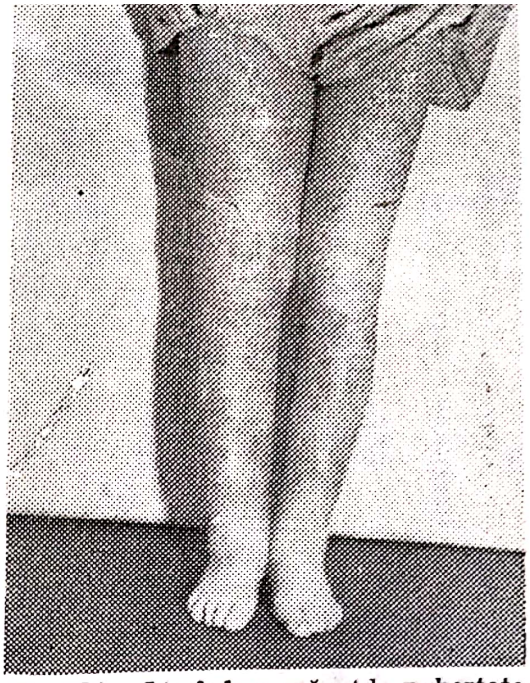

Fig. 321.—Limfedem apărut la pubertate.

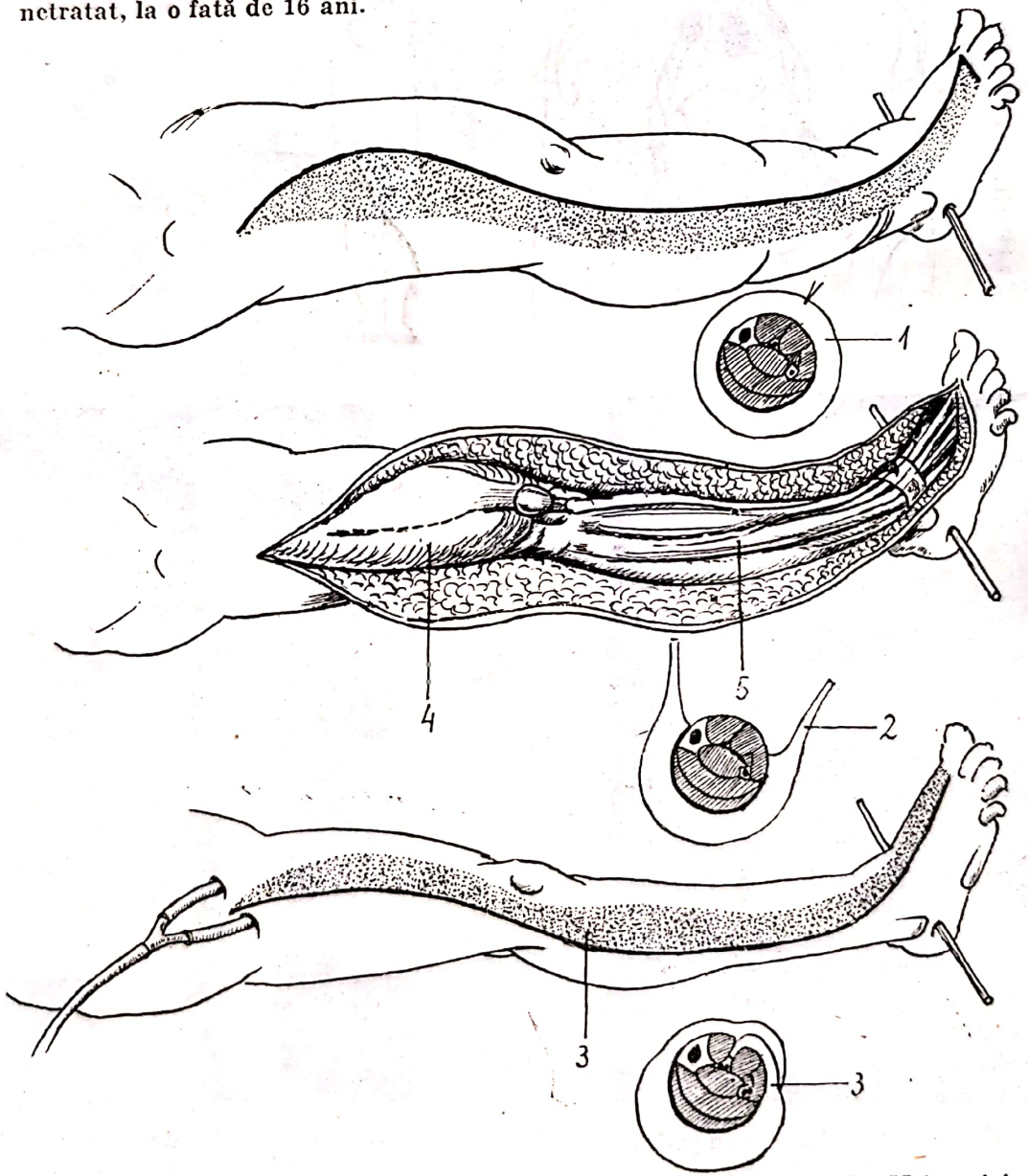

Fig. 322. — Operația Thompson în limfedem (după Stark, citat de Heimovici, 1976). Explicații în text; *1*, edem subcutanat; *2*, lambouri cutanate; *3*, lambou cutanat fără grăsime introdus în mușchi; *4*, mușchi vast extern; *5*, lungul flexor al degetelor.

Scanned with OKEN Scanner

permeabile după secționarea ganglionului. Autorii au demonstrat, macroscopic și prin limfografie, permeabilitatea anastomozei, după un an de la operație. În 1968, ei au prezentat 31 cazuri cu rezultate bune.

În ultimii cinci ani, în mai multe centre chirurgicale din Europa și S.U.A., chirurgii tineri se perfecționează în microchirurgie. Unul din domeniile cele mai delicate ale acesteia este sutura vaselor limfatice. Exercițiile se fac pe urechea de iepure. Tehnicile de microchirurgie limfatică aplicate la om sînt : anastomoze cap la cap ale vaselor limfatice întrerupte printr-o bridă, așa cum se întîlnește în limfedem ; anastomoze între un vas limfatic dilatat și vena adiacentă.

Pînă la introducerea tehnicilor de microchirurgie limfatică, eu îi sfătuiam pe colegii pediatri și chirurgi să înceapă aplicarea colului de zinc în limfedem, de la vîrsta de 8—9 ani. După cîțiva ani, adolescentul și-l va aplica singur. Fetița pe care am îngrijit-o acum 15 ani — azi farmacistă-șefă — este un exemplu. Gambă normală, tegumente normale. În 15 ani de evoluție fără tratament, limfedemul deformează membrele, care devin monstruoase, cu tegumente îngroșate, cheratinizate.

Scanned with OKEN Scanner

EMBOLIILE

„Embolism" înseamnă blocarea unei artere sau vene printr-un cheag sau obstruarea acestora printr-un material adus de curentul sanguin. Aceasta este definiția dată în a 24-a ediție a celebrului dicționar medical al lui Dorland (1966).

După dicționarul medical francez din 1975, embolia este „obliterarea bruscă a unui vas, de obicei arterial, printr-un embolus." *Embolus* (nume adoptat de englezi) sau *embole* (în franceză) este un corp străin antrenat de circulație ; el obstruează brusc lumenul vascular. Embolusui poate fi reprezentat din cheag sanguin, aer, grăsime, microbi, metastaze neoplazice, glonț etc.

Aceste două dicționare celebre lasă cititorul încurcat. Există sau nu embolie venoasă ? Nu ! Embolia este numai arterială.

Definiția pe care o dăm noi emboliei este : obstruarea bruscă produsă în sistemul arterei pulmonare sau în sistemul aortic, printr-un corp diferit de sînge sau printr-un cheag, propulsia făcîndu-se de către ventriculul drept sau de către ventriculul sting. La diagnostic vom specifica : „embolie arterială periferică" sau „embolia arterei pulmonare".

Etiologie

În cazuri rare, emboliile arteriale sint provocate de :

— migrarea unei plăci aterosclerotice detașate ;

— un cheag plecat dintr-o pungă anevrismală. În cursul lucrării am relatat cazul unui bolnav cu anevrism popliteu, care a făcut în două rînduri embolii periferice. A fost operat, artera poplitee fiind reparată cu un autotransplant venos.

— emboliile arteriale gazoase, coronare sau cerebrale se produc în circulația extracorporală ;

— emboliile gazoase plecate din inima dreaptă se produc în cazul unui defect septal interatrial ;

— emboliile periferice pot pleca dintr-o proteză de dacron în care s-au produs cheaguri în timpul clampării ;

— corpi străini.

Majoritatea bolnavilor cu embolii, observați de noi (56 cazuri), aveau stenoză mitrală și se aflau sub tratament digitalic. Digitala rărind ritmul cardiac, suprimă fibrilația, însă favorizează contracția amplă a atriilor și dezlipirea cheagurilor ; 97% din bolnavii cu embolii au avut fibrilație în antecedente (fig 323).

Un embolus devine trombus prin procesul de coagulare intraarterial pe care îl declanșează distal. Tromboza, proximal față de embolus, este excepțională. Explicația este descărcarea curentului sanguin prin colaterale.

Scanned with OKEN Scanner

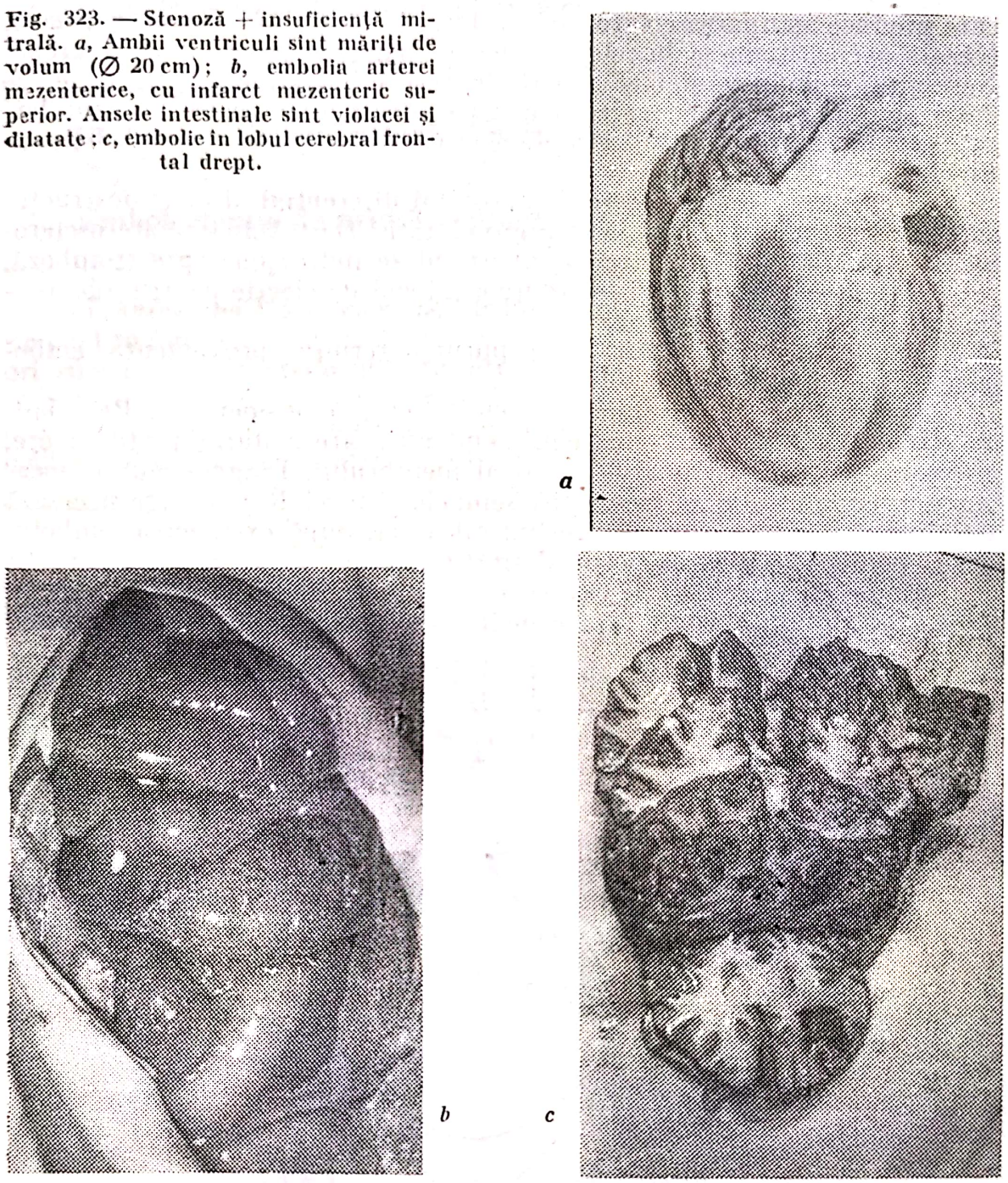

Fig. 323. — Stenoză + insuficiență mitrală. *a*, Ambii ventriculi sînt măriți de volum (∅ 20 cm); *b*, embolia arterei mezenterice, cu infarct mezenteric superior. Ansele intestinale sînt violacei și dilatate; *c*, embolie în lobul cerebral frontal drept.

embolus circulația este încetinită. Observația intraoperatoare este cea mai frumoasă lecție de fiziopatologie.

Tratamentul emboliilor periferice

Emboliile pe marile artere vor fi tratate chirurgical, șansele de reușită fiind cu atît mai mari, cu cît intervenția va fi mai precoce. Nu se va face embolectomie la cei cu cangrenă constituită. Embolectomia dă cele mai bune rezultate cînd se intervine la 4—8 ore de la accident, cunoscîndu-se cazuri de reușită după 2—3 zile, dar într-un procent mic. După 8—10 ore de la accident începe tromboza secundară sub embolus,

Scanned with OKEN Scanner

care produce astuparea colateralelor, durerile fiind din ce în ce mai mari, răceala accentuîndu-se, în cele din urmă apărind pareza, apoi cangrena. Nereușita embolectomiei și așa-zisele retrombozări, după operație, se datoresc rămînerii pe loc a altor cheaguri. Acestea fac parte din trombusul ce se formează sub embolus, de aceea este necesară sonda cu balonaș Fogarty.

O problemă delicată este diagnosticul diferențial dintre obstrucția embolică și tromboza acută la un aterosclerotic. Dacă bolnavul aterosclerotic nu are tulburări cardiace, diagnosticul se îndreaptă spre tromboză.

Atît în embolie, cît și în tromboză, locul de elecție pentru obstrucție este bifurcarea arterelor.

În numai cîteva cazuri n-am putut determina proveniența embolusului, bănuind infarctul miocardic.

Orice tromboză instalată după embolectomie se operează. Restabilirea circulației după o obstrucție prin embolus, care a durat peste 12 ore, provoacă edem în segmentul distal al membrului. Diagnosticul de localizare a embolusului se face după semnele clinice. Rareori este necesară arteriografia. Ea se execută însă întotdeauna, după extragerea embolusului, pentru verificarea permeabilității arterei.

Emboliile periferice pe vase care nu compromit extremitatea, cum ar fi pedioasa, cubitala, vor fi tratate medical cu antispastice și blocaj simpatic

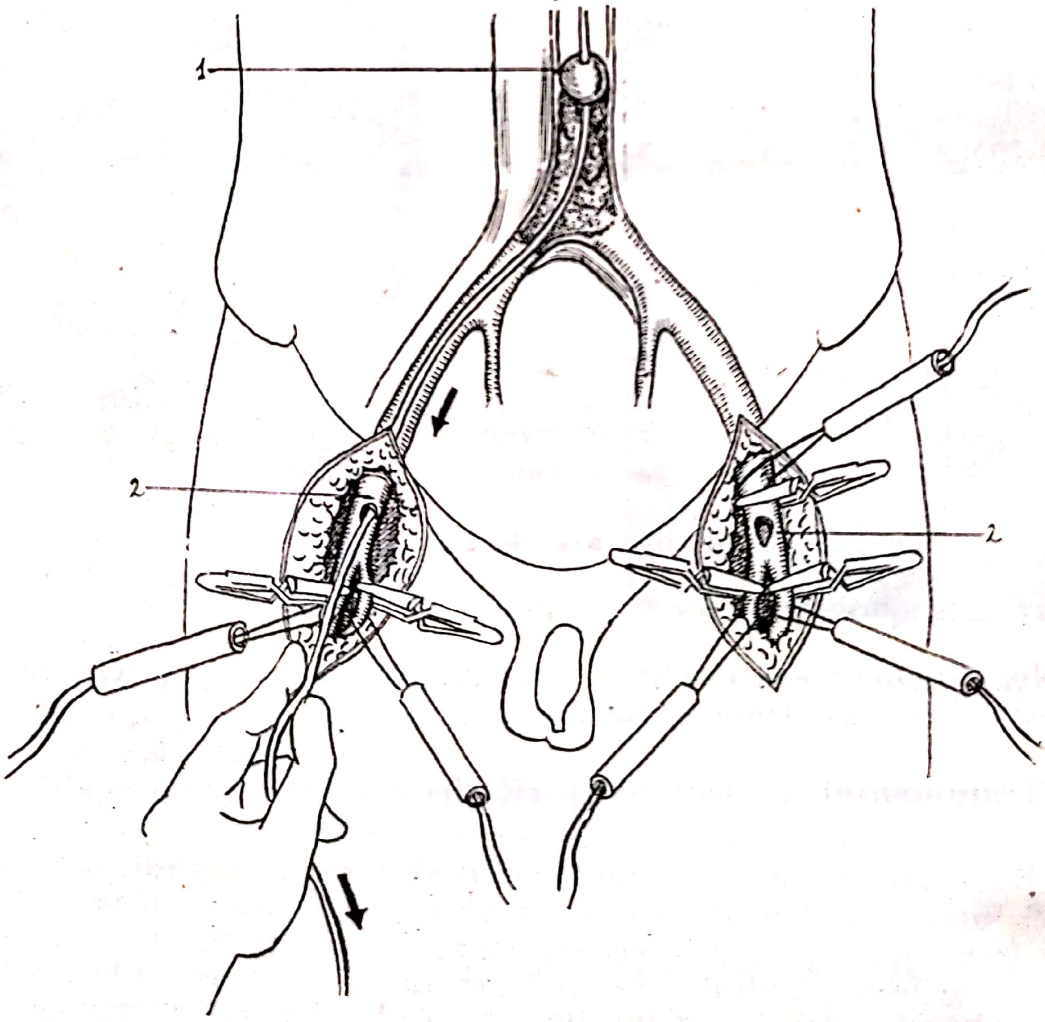

Fig. 324. — Embolus aortic extras cu sonda Fogarty (*1*); *2*, artera femurală comună.

Embolectomia bifurcației aortice

Noi am executat embolectomia pe cale femurală și pe cale abdominală ; aceasta din urmă este o intervenție de excepție (fig. 324 și 325).

Embolectomie de arteră iliacă pe cale retroperitoneală

(fig. 326—329)

Embolectomie de arteră poplitee

(fig. 330)

Tehnica spălării retrograde. Spălarea retrogradă este aplicată mai rar de cînd se folosesc sondele cu balonaș Fogarty, fiind indicată ori de cîte ori singerarea retrogradă nu este satisfăcătoare. Nu există o metodă exactă pentru aprecierea debitului retrograd după secțiunea unei artere—chiar la individul sănătos. Acesta depinde de doi factori : bogăția și mărimea colateralelor și calibrul arterei sub secțiune.

După secționarea unei artere, debitul retrograd poate fi :

— foarte puternic, atunci cînd colateralele sînt permeabile și axul vascular principal are un calibru normal ;

— redus, cînd colateralele sînt puține sau axul vascular nu are un calibru suficient. În acest caz artera se controlează cu sonda cu balonaș ;

— absent, cînd axul principal este obstruat. În acest caz se încearcă dezobstrucția cu sonda și spălarea retrogradă. Atragem atenția chirurgilor

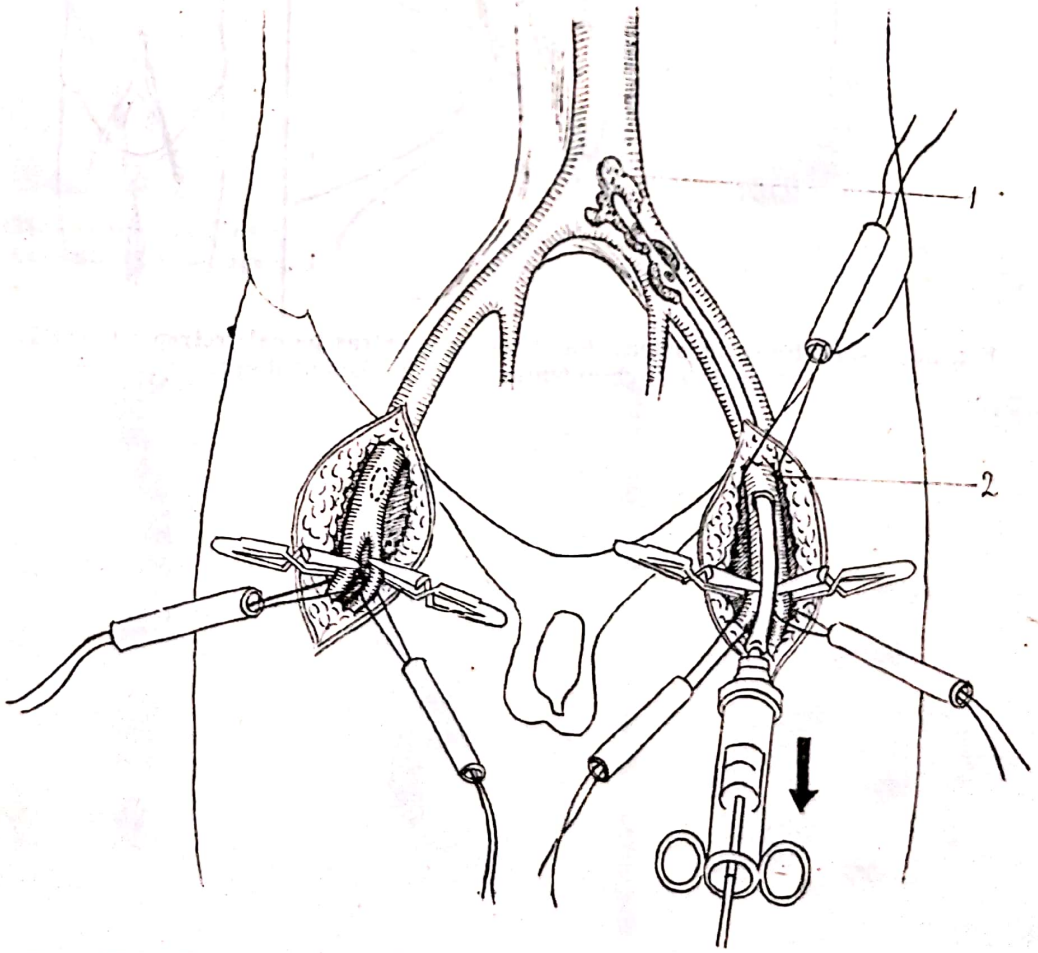

Fig. 325. — Embolus aortic extras prin aspirație cu sonda ; *1*, embolus aortic ; *2*, artera femurală comună.

Scanned with OKEN Scanner

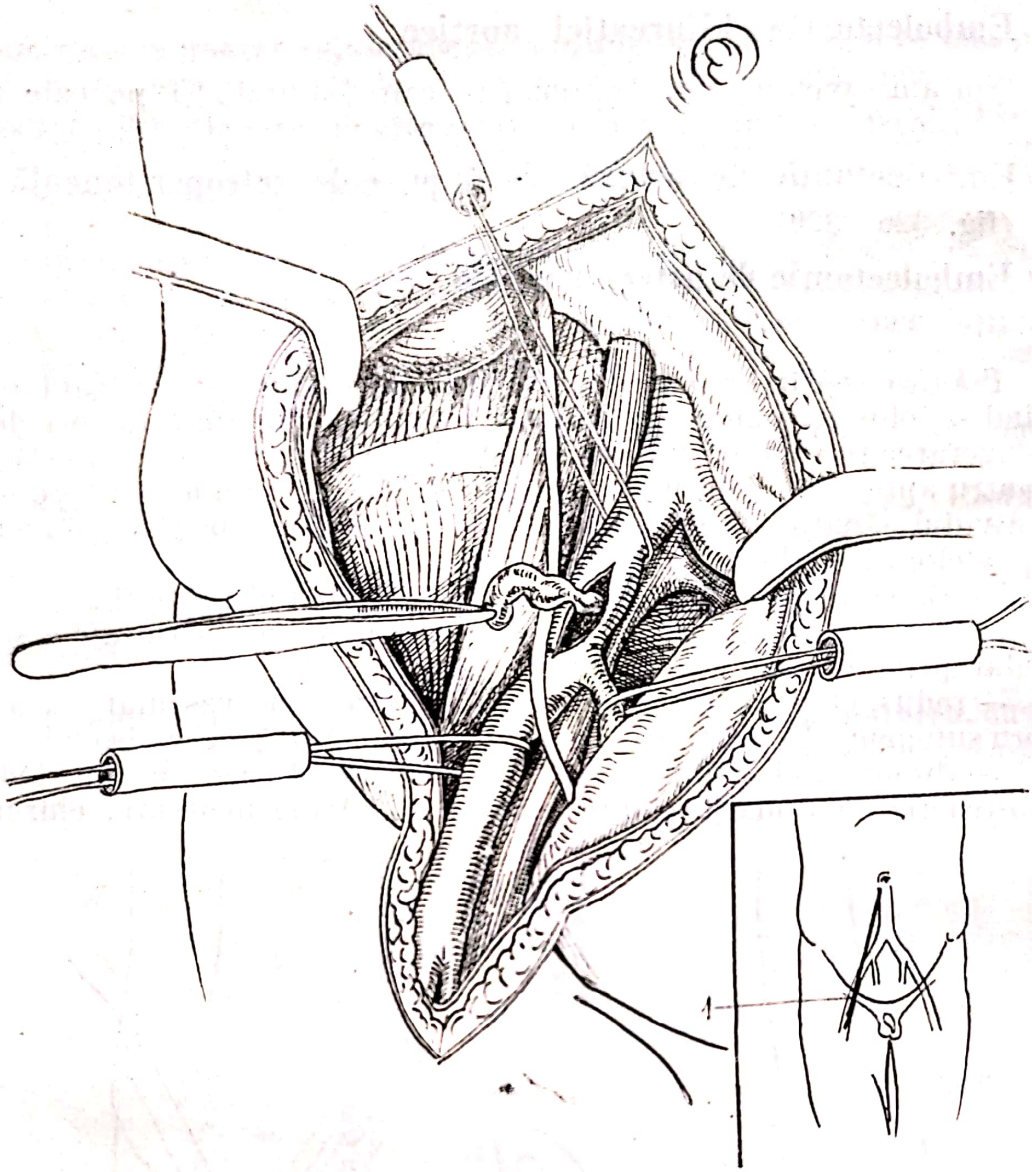

Fig. 326. — Embolus în artera iliacă comună, extras pe cale retroperitoneală: *1*, incizie inghinofemurală și în flancul drept.

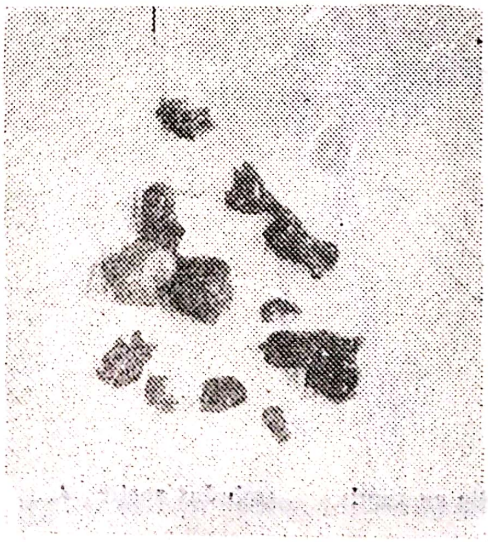

Fig. 327. — Embolus fragmentat, extras din artera iliacă comună.

Scanned with OKEN Scanner

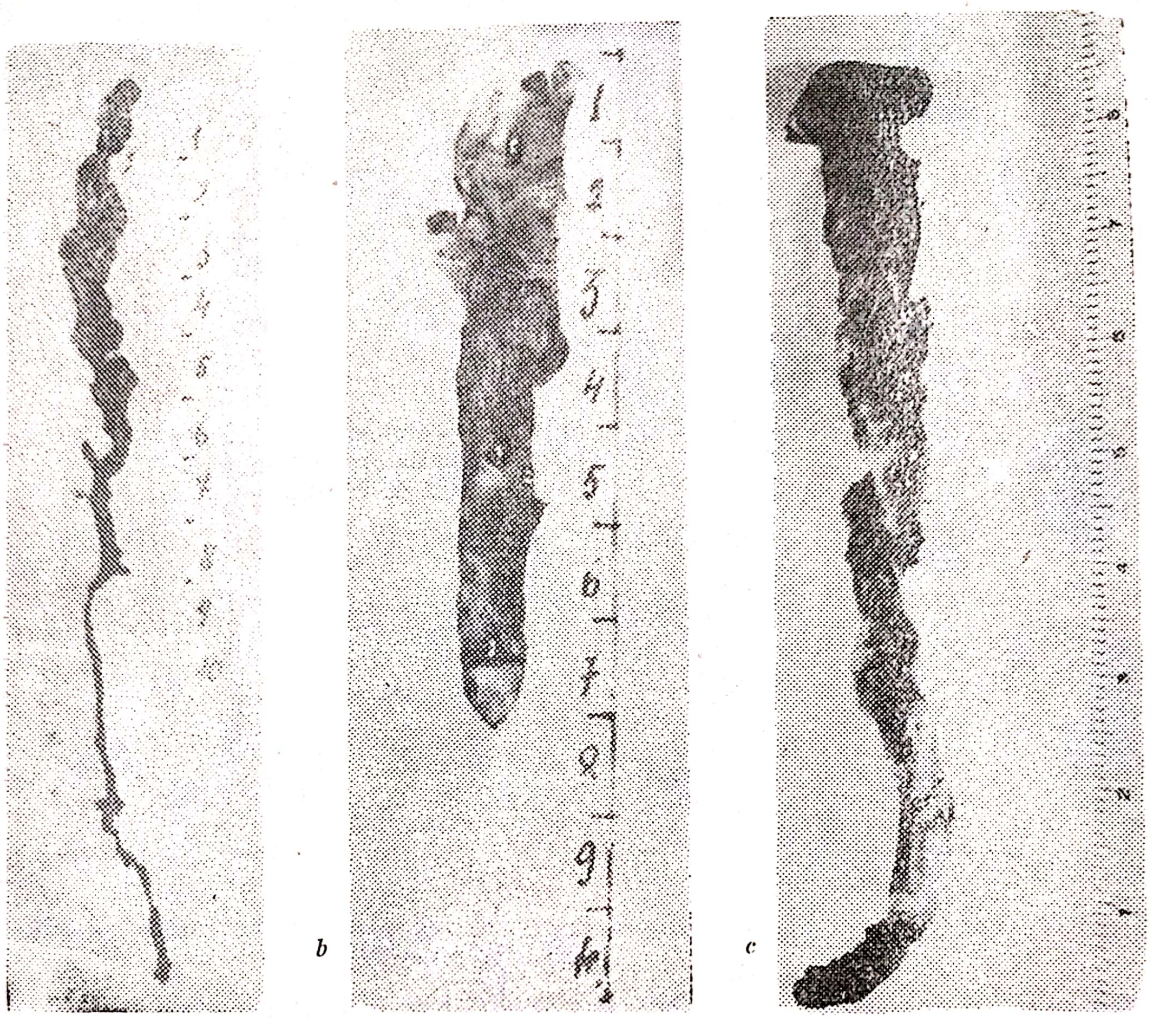

Fig. 328. — Embolus iliofemural la o bolnavă de 65 ani (*a*). *b*, Trombus extras din artera iliacă externă, la o bolnavă de 65 ani ; *c*, trombus extras din artera iliacă externă, la un bolnav de 68 ani.



Fig. 329. — Embolus extras din artera femurală superficială, la un bolnav de 45 ani (*a*). *b*, Embolus extras din artera femurală comună, la un bolnav de 61 ani ; *c*, embolus extras din artera femurală superficială, la un bolnav de 83 ani.

Scanned with OKEN Scanner

Fig. 330. — Embolus extras din artera femurală comună, la o bolnavă de 56 ani.

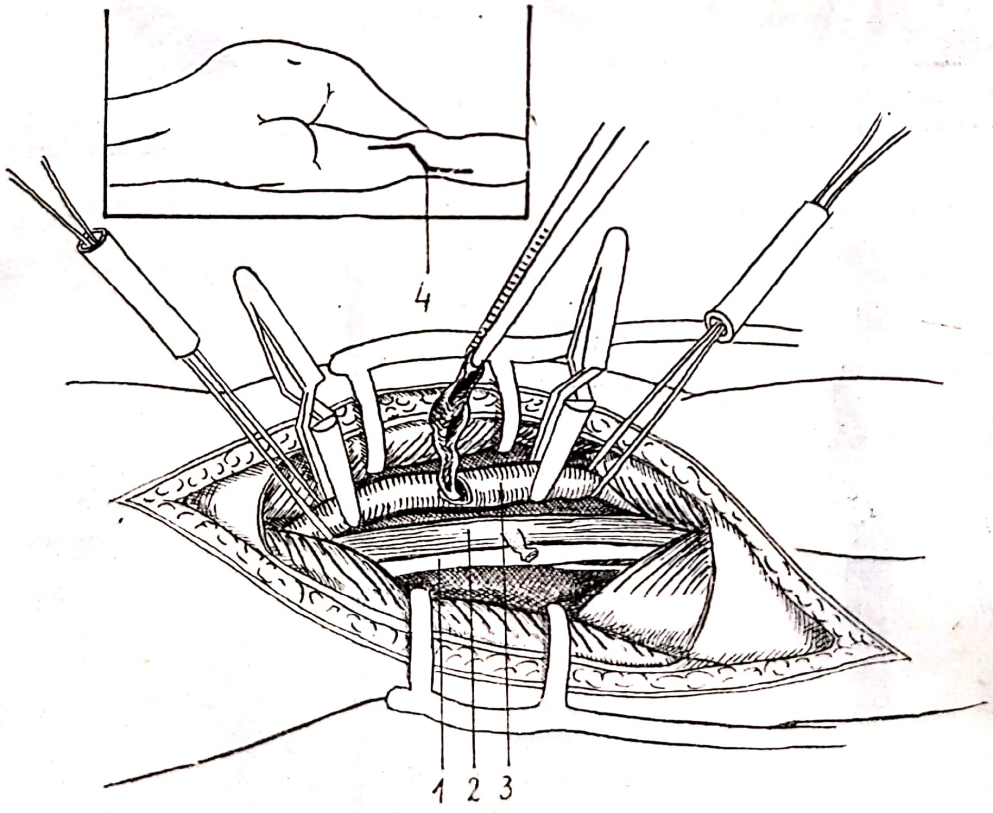

Fig. 331. — Embolus extras din artera poplitee (abordare posterioară); *1*, nerv sciatic; *2*, vena poplitee; *3*, artera poplitee; *4*, incizie în spațiul popliteu.

Scanned with OKEN Scanner

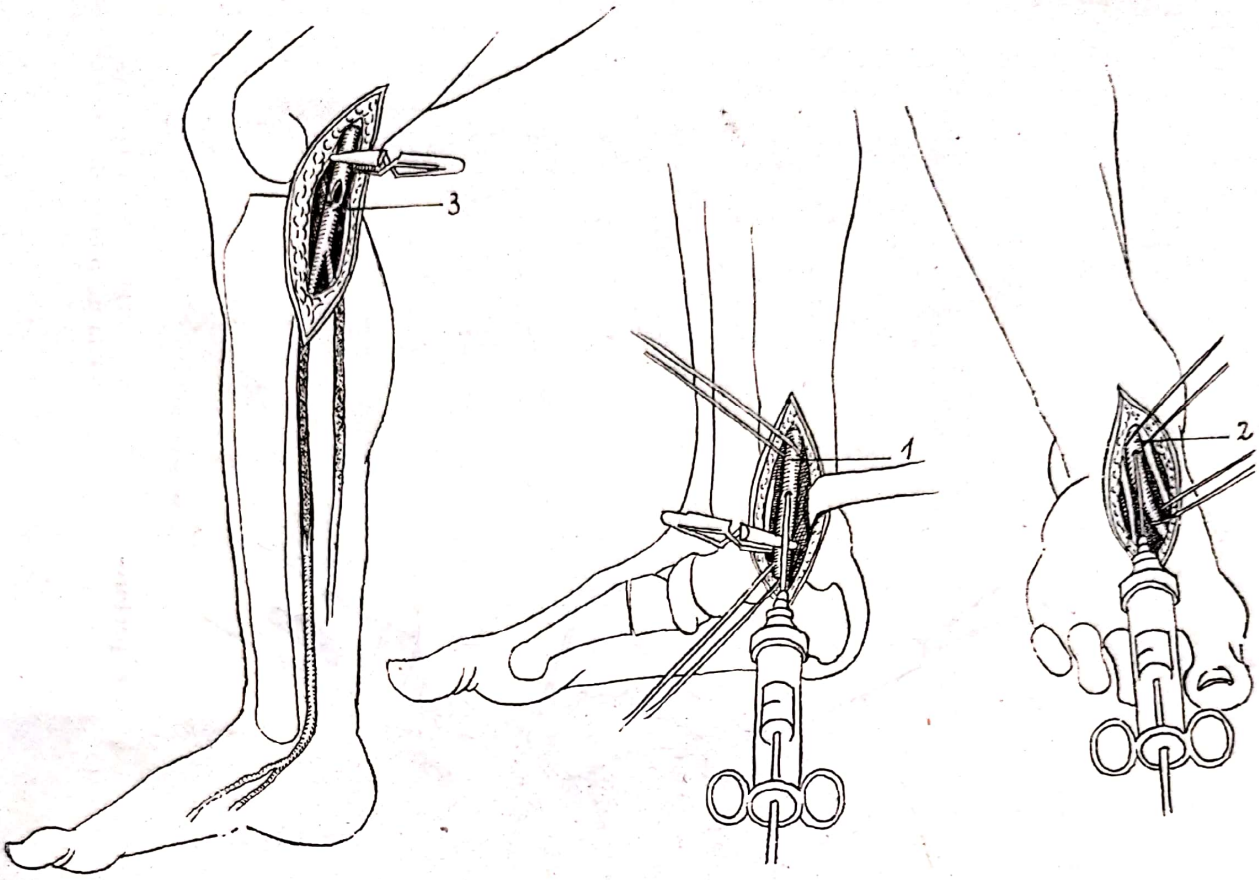

Fig. 332. — Tehnica spălării retrograde prin artera tibială posterioară (*1*) sau prin pedioasă (*2*), în emboliile poplitee (*3*) și tibiale.

că aprecierea exactă a debitului sanguin retrograd este tot atît de importantă ca extragerea embolusului. Spălarea prin tibiala posterioară este prezentată în figura 332.

Embolectomie de arteră axilară

S-a efectuat la un bolnav, 39 ani, cu stenoză mitrală (fig. 333 și 334).

Embolectomie de arteră umerală în plica cotului

S-a efectuat la o bolnavă de 67 ani cu boală mitrală (fig. 334—337). Cazul prezentat este foarte instructiv deoarece embolusul s-a scos după 10 zile, obținîndu-se permeabilitatea perfectă a arterei. Mai interesant este că bolnava n-a prezentat tulburări trofice în aceste 10 zile. Este un caz cu totul excepțional, care nu infirmă legea de a opera în primele 6 ore. Dealtfel, cazul de mai jos va arăta ce dezastru se poate întîmpla cînd nu se operează în timp util.

Embolectomie de arteră umerală la nivelul brațului

Este cea mai simplă operație, deoarece artera se află la cîțiva milimetri sub tegumente, se poate palpa traiectul ei și chiar simți zona unde s-a oprit embolusul. Și totuși, la o bolnavă de 71 ani, cu maladie mitrală,

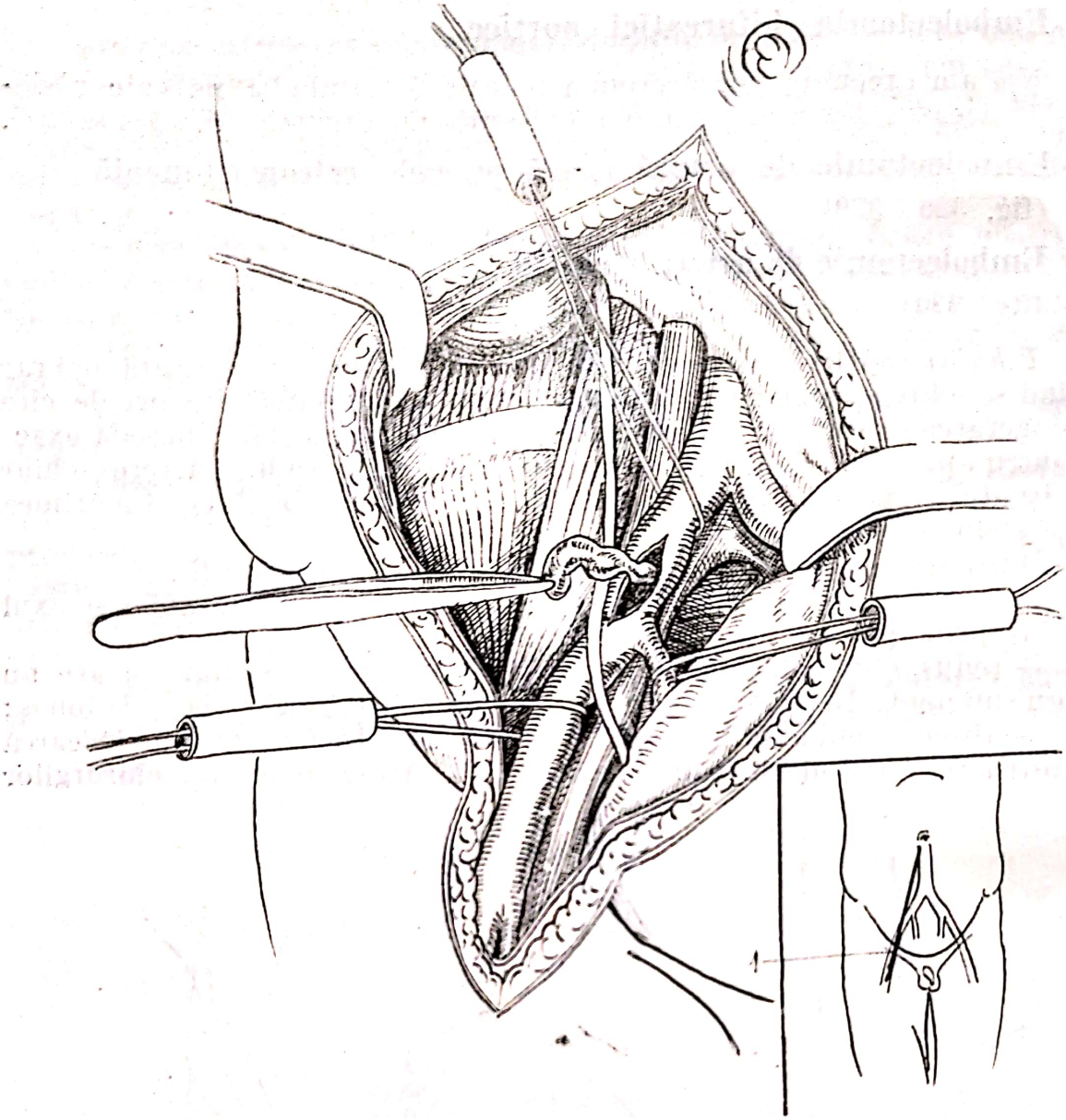

Fig. 326. — Embolus în artera iliacă comună, extras pe cale retroperitoneală: *1*, incizie inghinofemurală și în flancul drept.

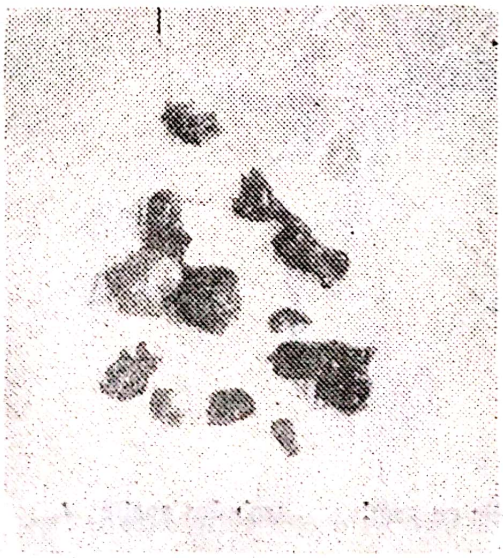

Fig. 327. — Embolus fragmentat, extras din artera iliacă comună.

Scanned with OKEN Scanner

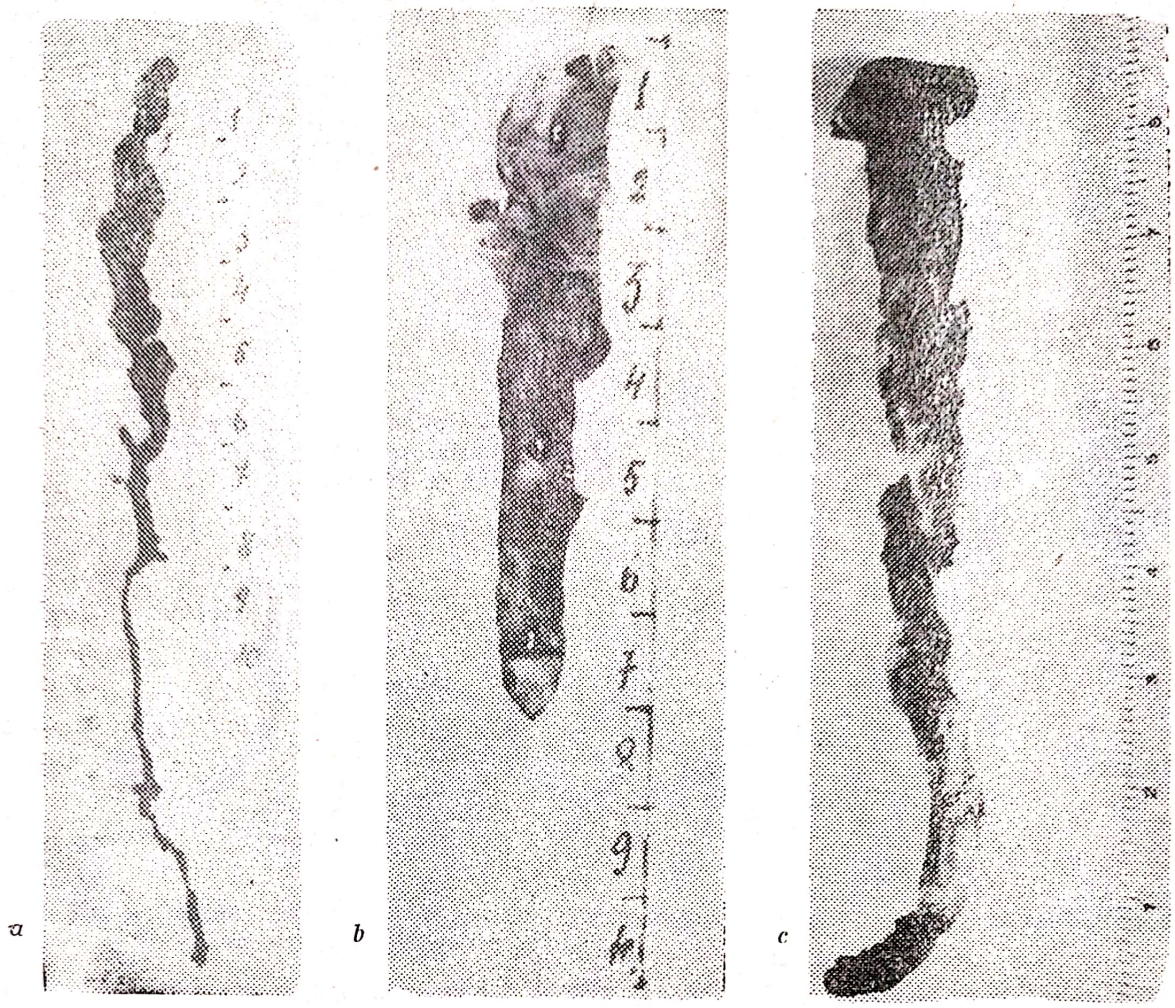

Fig. 328. — Embolus iliofemural la o bolnavă de 65 ani (*a*). *b*, Trombus extras din artera iliacă externă, la o bolnavă de 65 ani ; *c*, trombus extras din artera iliacă externă, la un bolnav de 68 ani.



Fig. 329. — Embolus extras din artera femurală superficială, la un bolnav de 45 ani (*a*). *b*, Embolus extras din artera femurală comună, la un bolnav de 61 ani ; *c*, embolus extras din artera femurală superficială, la un bolnav de 83 ani.

Scanned with OKEN Scanner

Fig. 330. — Embolus extras din artera femurală comună, la o bolnavă de 56 ani.

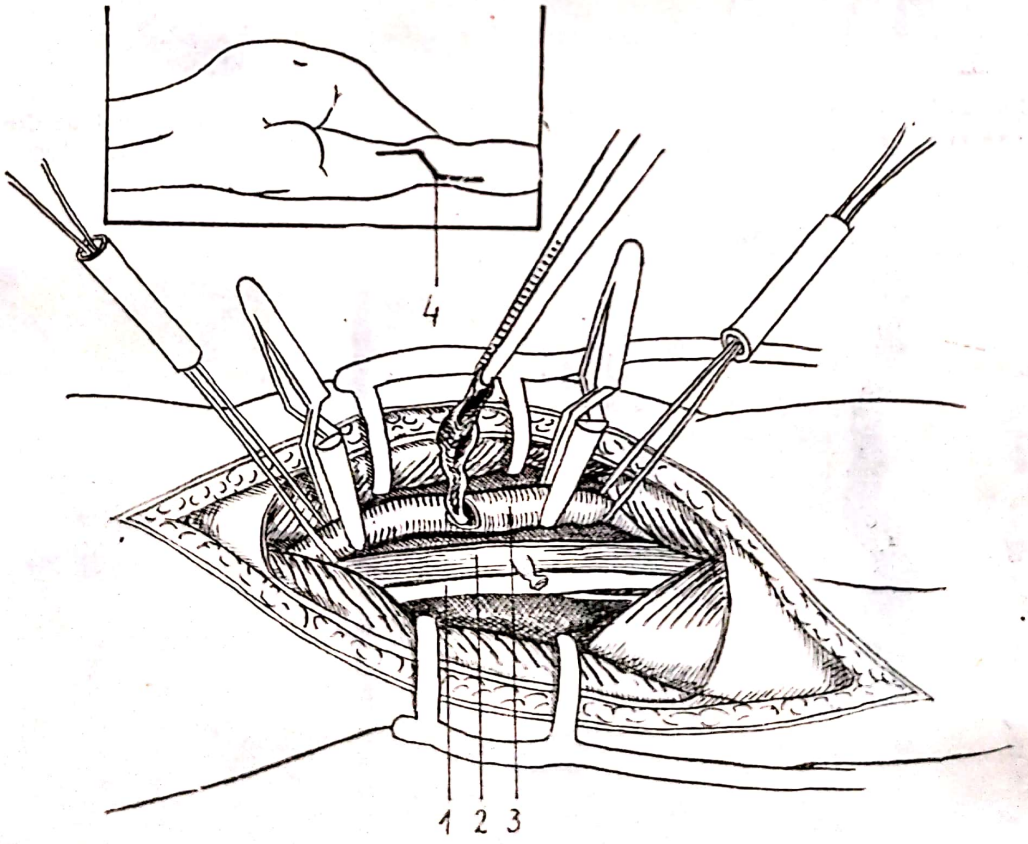

Fig. 331. — Embolus extras din artera poplitee (abordare posterioară); *1*, nerv sciatic; *2*, vena poplitee; *3*, artera poplitee; *4*, incizie în spațiul popliteu.

Scanned with OKEN Scanner

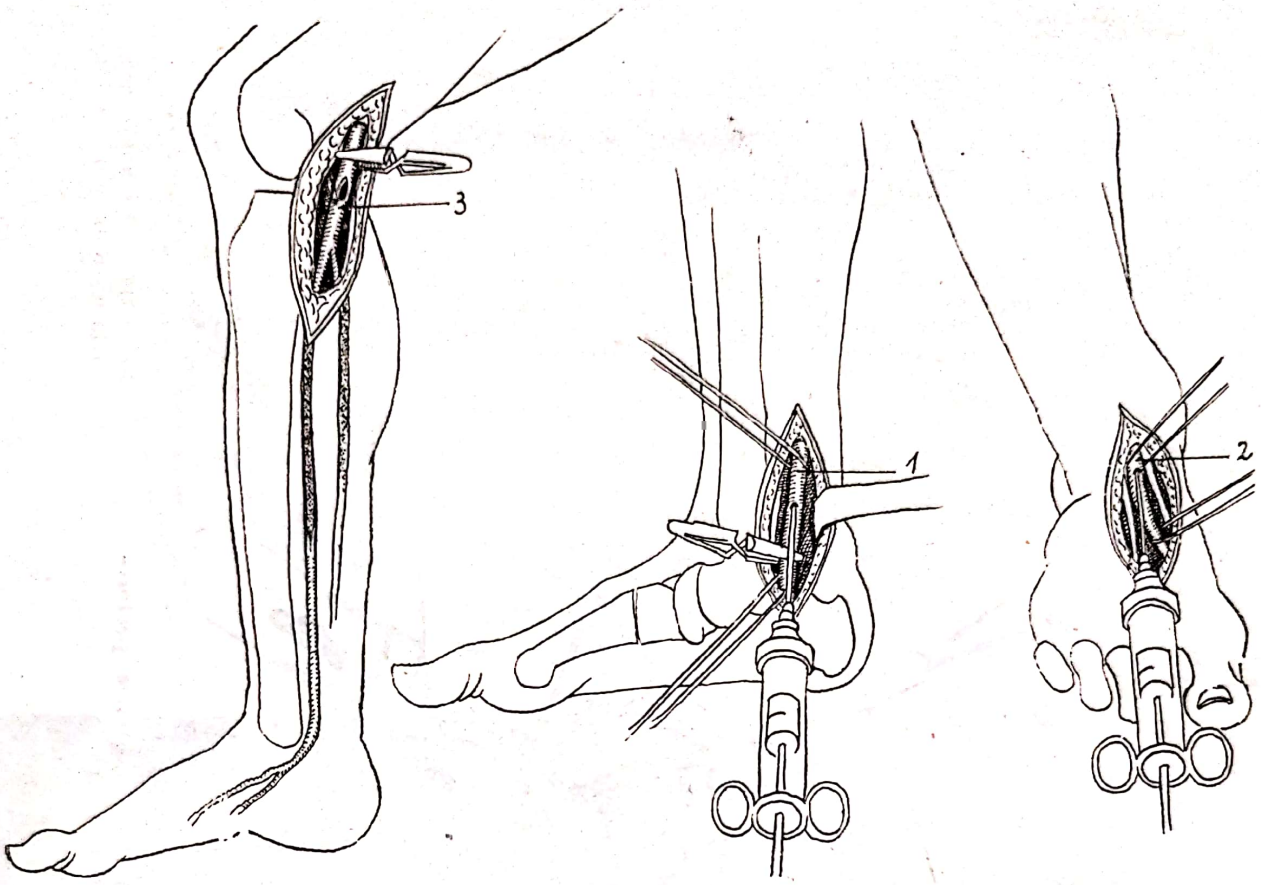

Fig. 332. — Tehnica spălării retrograde prin artera tibială posterioară (*1*) sau prin pedioasă (*2*), în emboliile poplitee (*3*) și tibiale.

că aprecierea exactă a debitului sanguin retrograd este tot atît de importantă ca extragerea embolusului. Spălarea prin tibiala posterioară este prezentată în figura 332.

Embolectomie de arteră axilară

S-a efectuat la un bolnav, 39 ani, cu stenoză mitrală (fig. 333 și 334).

Embolectomie de arteră umerală în plica cotului

S-a efectuat la o bolnavă de 67 ani cu boală mitrală (fig. 334—337). Cazul prezentat este foarte instructiv deoarece embolusul s-a scos după 10 zile, obținîndu-se permeabilitatea perfectă a arterei. Mai interesant este că bolnava n-a prezentat tulburări trofice în aceste 10 zile. Este un caz cu totul excepțional, care nu infirmă legea de a opera în primele 6 ore. Dealtfel, cazul de mai jos va arăta ce dezastru se poate întîmpla cînd nu se operează în timp util.

Embolectomie de arteră umerală la nivelul brațului

Este cea mai simplă operație, deoarece artera se află la cîțiva milimetri sub tegumente, se poate palpa traiectul ei și chiar simți zona unde s-a oprit embolusul. Și totuși, la o bolnavă de 71 ani, cu maladie mitrală,

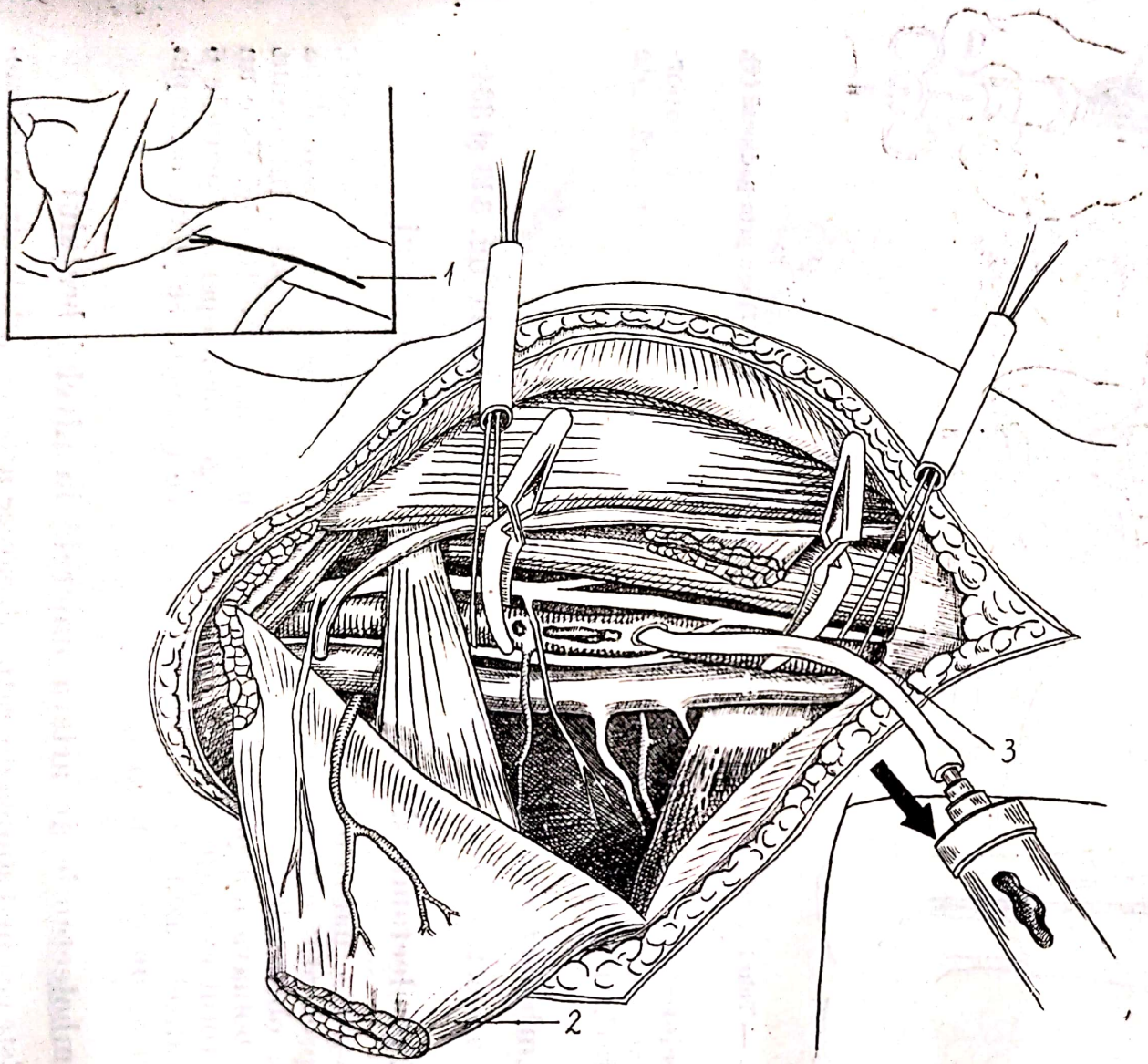

Fig. 333. — Extragerea prin aspirație a embolusului din artera axilară; *1*, incizie pectoro-axilară; *2*, mușchi mare pectoral,; *3*, arțera axilară.

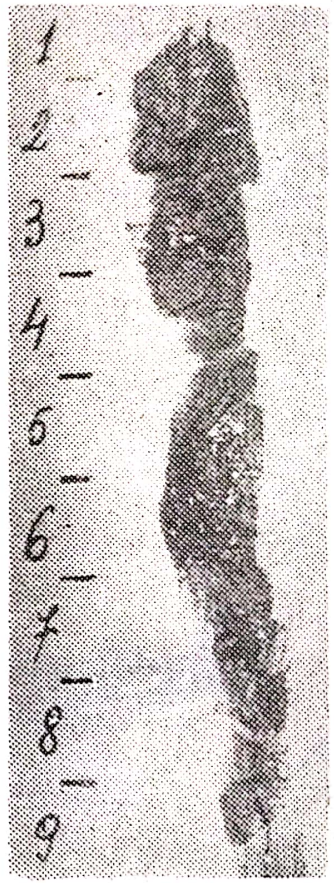

Fig. 334. — Embolus axilar la un bolnav de 39 ani.

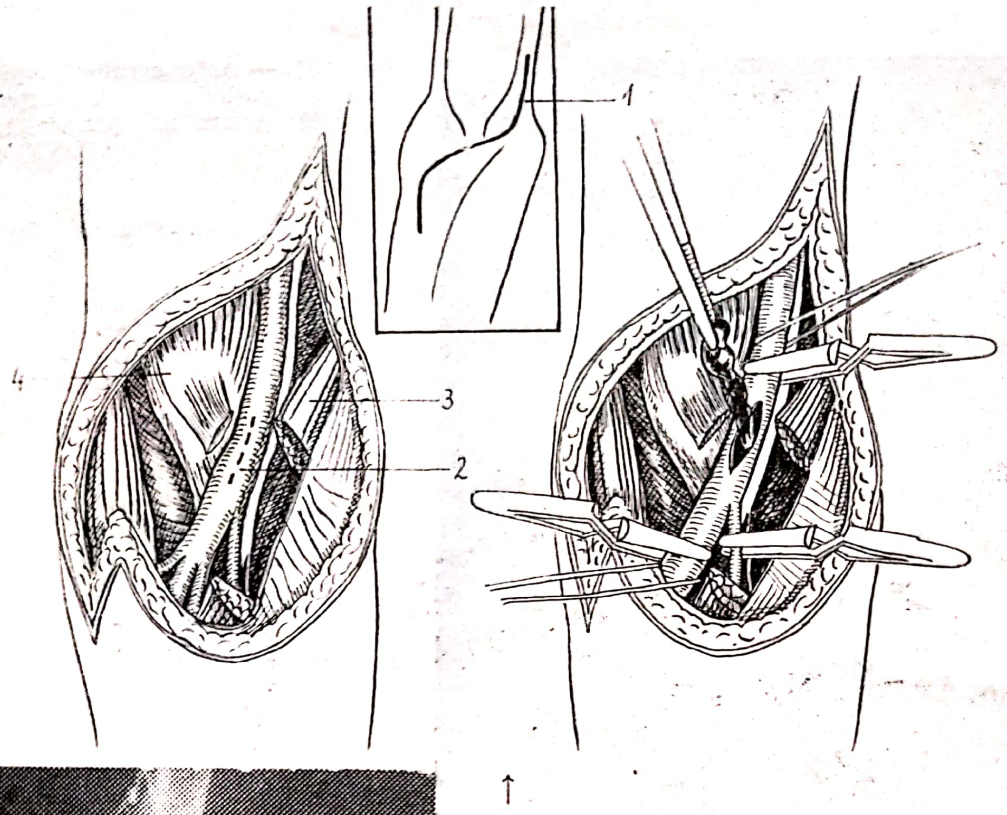

Fig. 335. — Embolectomie umerală la nivelul plicii cotului ; *1*, incizia în plica cotului ; *2*, artera umerală ; *3*, rotundul pronator ; *4*, biceps.

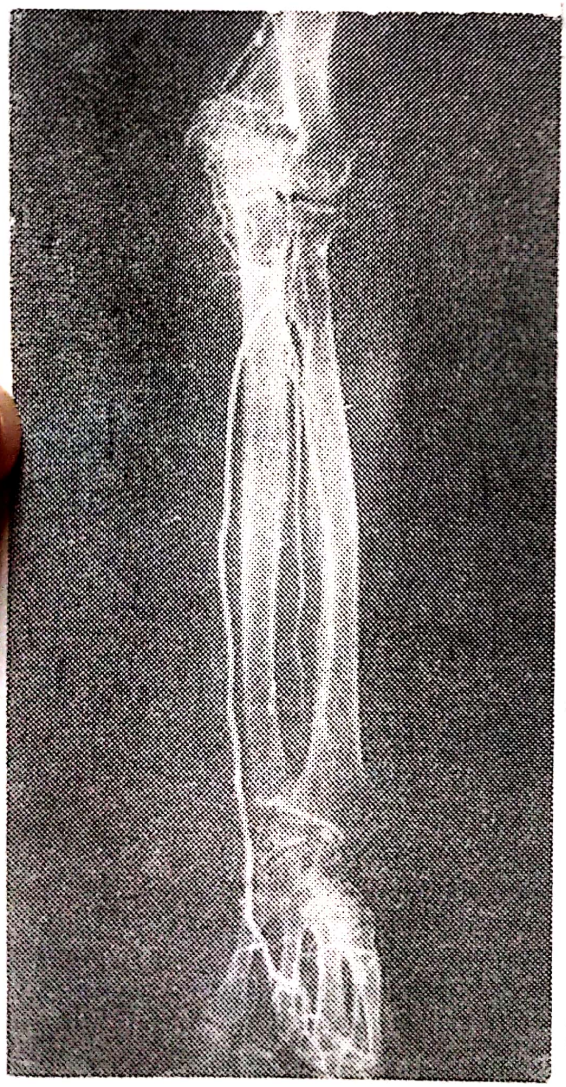

a

Fig. 336. — Arteriografie umerală. Embolus în plica cotului (*a*). Embolus extras (*b*).

b



Scanned with OKEN Scanner

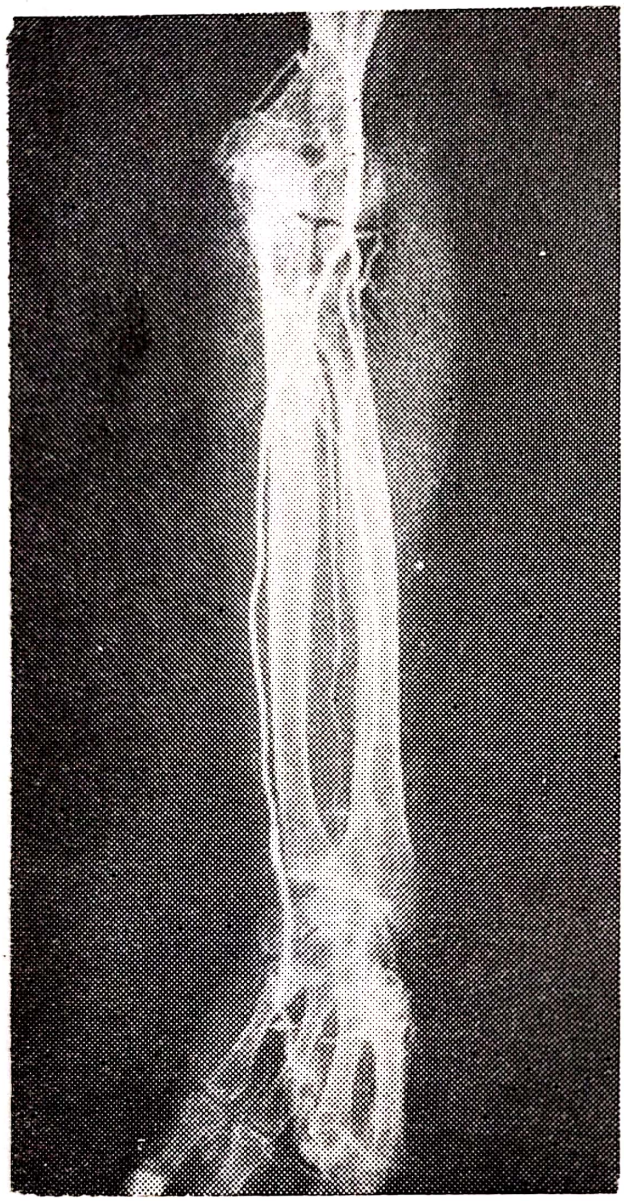

Fig. 337. — Arteriografie după scoaterea embolusului din artera umerală : artera este permeabilă.

s-au amputat ambele braţe, la interval de 2 ani, pentru cangrena mîinii şi antebraţului, date de embolii umerale. Este inexplicabil de ce n-a fost îndrumată către un serviciu de chirurgie, cel puţin în prima zi.

Un alt caz : Bolnava T. A., 51 ani, se internează la Spitalul Griviţa, cu mîna rece, fără puls la radială şi cubitală. Este o veche cardiacă : are dublă leziune mitrală şi aortică. Palpînd artera umerală stîngă constat lipsa pulsaţiilor în 1/3 medie a braţului. Operaţia a fost efectuată cu anestezie locală La arteriografia intraoperatoare făcută după extragerea embolusului (fig. 338), artera umerală este permeabilă (fig. 339). Pulsul la radială şi cubitală apare pe masa de operaţie.

Emboliile pulmonare

Aproape toţi autorii introduc capitolul emboliilor pulmonare după trombozele venoase. Tot aşa am făcut şi noi în cartea *Urgenţe cardiovasculare*. De astă dată l-am alăturat emboliilor arteriale ale sistemului aortic, pentru că şi emboliile pulmonare sînt pe un sistem arterial, anume pe artera pulmonară şi ramurile ei.

Scanned with OKEN Scanner



Fig. 338. — Embolus extras din artera umerală.

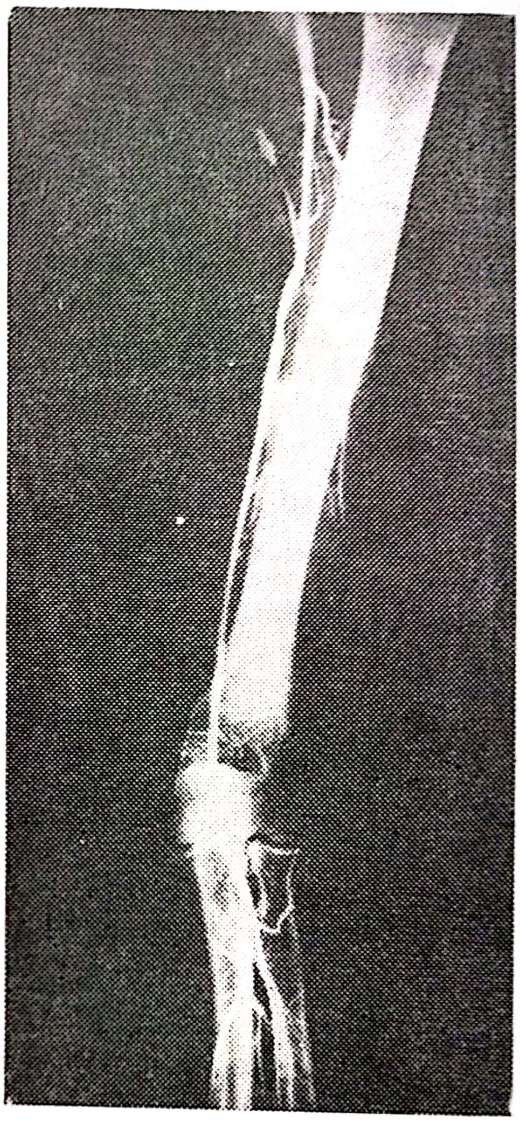

Fig. 339. — Arteriografie după extragerea embolusului din artera umerală.

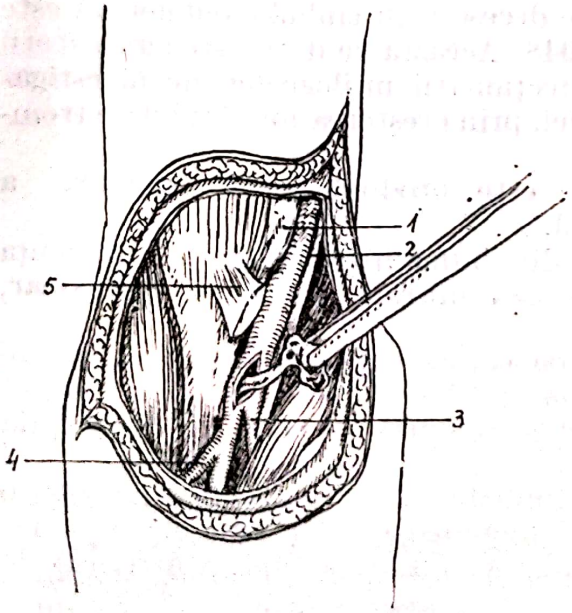

Fig. 340. — Extragerea embolusului din artera umerală embolizată; *1*, artera umerală; *2*, nervul median; *3*, artera cubitală; *4*, artera radială; *5*, expansiunea aponevrotică a bicepsului.

Scanned with OKEN Scanner

Emboliile acestui sistem arterial sînt rezultatul unor cheaguri migrate din vene, în special din cele ale membrelor inferioare, sau a unor cheaguri plecate din atriul drept sau ventriculul drept.

Astuparea arterelor sistemului arterial aortic poate produce moartea rapid în două situații : în emboliile cerebrale și în emboliile coronare. Celelalte embolii pe sistem aortic, deși grave, lasă cîteva ore interval în care timp operația se poate face cu succes în 90-95% din cazuri.

Emboliile din artera pulmonară, cînd sînt pe trunchiul principal sau pe una din ramuri, sînt mortale, ori imediat, ori în cîteva ore.

Incidență. În S.U.A mor anual prin embolie pulmonară 150 000 bolnavi. În spitalele din Oxford, între anii 1953 și 1962, numărul emboliilor a crescut de 4 ori.

La spitalul „Peter Bent" din Bringham (S.U.A), Smith și colaboratorii au constatat că, din 6 morți, una este provocată de embolie, iar studiul amănunțit al plămînilor unui mare număr de cadavre a arătat un număr mult mai mare; indiferent de cauza morții, 66% din cadavrele cercetate prezentau embolii pulmonare, nediagnosticate clinic.

Noi sîntem siguri că diagnosticul cauzei morții etichetat „insuficiență cardiorespiratorie", apărut frecvent pe buletinele noastre de deces, reprezintă în realitate embolii pulmonare multiple, plecate din cordul drept și rămase nediagnosticate.

Eroarea provine din vechea concepție a medicilor interniști și chirurgi, care caută cauza emboliei pulmonare numai în tromboza venelor profunde ale membrelor inferioare, în special a plexurilor venoase ale mușchiului solear. Ei neglijează cercetarea zonelor care conțin și alte plexuri venoase, unde se poate produce tromboza : plexul plantar, plexul adductorilor, plexul perivezical, periuterin, perirectal și periprostatic (fig. 341).

De asemenea, omit cheagurile ce se produc în cordul drept în insuficiența cardiacă; ele produc cele mai frecvente embolii pulmonare.

Orice tulburare circulatoare, care afectează inima dreaptă indiferent de cauză, poate, la un moment dat, să genereze mici trombi care sînt aruncați în plămîni, provocînd embolii pulmonare multiple. Acestea sînt așa-zisele „embolii fără cauză", deoarece, nici un semn clinic sau de laborator nu le evidențiază cu certitudine.

Un lucru este sigur : numărul de decese prin embolie pulmonară este de 8 ori mai mare în 1968, decît în 1948. Aceasta se datorește cunoașterii mai bune a emboliei pulmonare, perfecționării mijloacelor de investigație și creșterii reale a incidenței emboliei, prin creșterea numărului de tromboze venoase și a bolilor cardiace.

Moartea în embolia pulmonară este produsă prin asocierea a trei factori : mecanic, nervos și umoral.

Bolile care favorizează tromboza din inima dreaptă sînt : insuficiența cardiacă congestivă. pneumonia, stenoza mitrală, cancerul pulmonar, supurațiile pulmonare.

De Takats (1976) a atras atenția asupra existenței emboliei pulmonare fără leziuni de infarct pulmonar. El consideră că embolia fără infarct este mai curînd o regulă decît o excepție. Aceasta este concepția modernă, bazată pe fapte concrete.

Infarctul nu se produce : cînd embolusul nu a obstruat complet o arteră; cînd sînt anastomoze mari și numeroase între arterele bronhice și arterele pulmonare; cînd embolusul este mic și astupă o arteriolă de calibru redus.

Scanned with OKEN Scanner

Emboliile pulmonare se prezintă sub trei aspecte clinice :

● *micile embolii multiple* plecate mai frecvent din inima dreaptă decît de la periferie. Se manifestă prin dispnee și tahicardie.

Trebuie să ne gîndim mai des la embolia pulmonară și să nu considerăm drept complicație infecțioasă pulmonară obișnuită episodul pulmonar apărut la un cardiac. În unele cazuri apare : întărirea zgo-

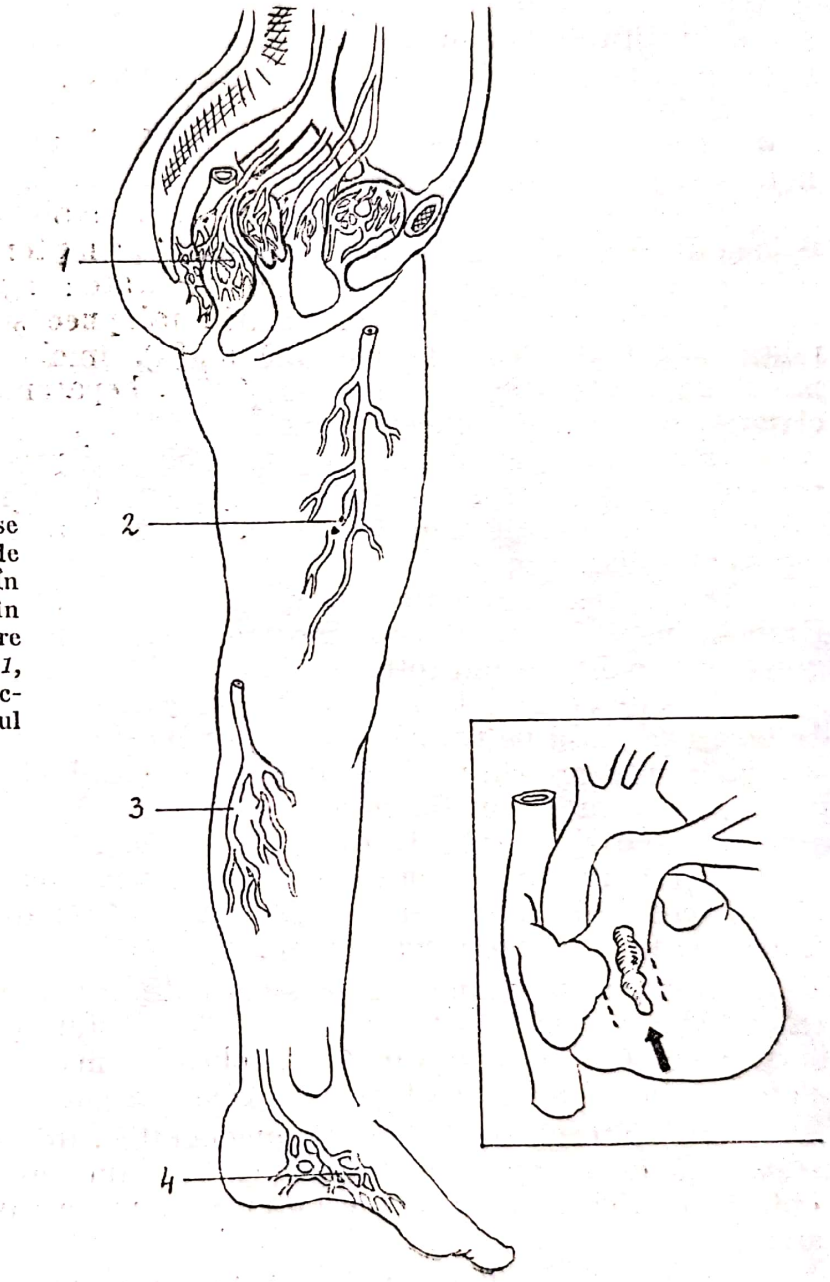

Fig. 341. — Plexurile venoase ale membrului inferior unde se pot produce tromboze. În cartuș : emboluții ajunși în trunchiul arterei pulmonare (după De Takats, 1976) ; *1*, plex pelvin ; *2*, plex al adductorilor ; *3*, plex în mușchiul solear ; *4*, plex plantar.

motului II la pulmonară, ridicarea discretă a presiunii din artera pulmonară (măsurată cu sonda) și discretă frecătură pleurală și stare subfebrilă.

Medicul internist și chirurgul trebuie să știe că tromboflebita periferică se găsește numai la 20-50% din cei cu embolie pulmonară.

● *embolia unei arteriole de calibru mijlociu* se manifestă prin : junghi toracic puternic, dispnee, anxietate, tahicardie, febră și spută hemoptoică, care apare a doua zi.

Scanned with OKEN Scanner

Radiologic se văd semne de infarct cu una sau mai multe zone dense, cu lichid pleural.

Tromboflebitele safenei interne care cuprind și crosa pot da embolii pulmonare. Noi internăm aceste cazuri și le administrăm heparină.

Emboliile pe arterele de calibru mijlociu se întîlnesc destul de rar în serviciile de chirurgie generală și puțin mai frecvent în cele de urologie. Bolnavii care fac în timpul nopții un junghi toracic puternic, însoțit de dispnee, tahicardie și anxietate sînt suspectați de embolie pulmonară și se instituie tratamentul de urgență. Dimineața apare sputa hemoptoică; radiografia arată opacitatea unui segment pulmonar sau chiar a unui lob;

● *embolia pulmonară masivă* se manifestă prin: semne cardiace generale și pulmonare de o gravitate excepțională.

Silver și colaboratorii săi, în 1970, au stabilit din experiența proprie și după datele din literatură frecvența simptomelor. Ei dau procentaje care sînt foarte aproape de realitate: zgomotul al II-lea întărit la pulmonară (95% din cazuri), tahipnee și tahicardie (45-90%), febră (50-80%), frecătură pleurală (50%), imobilizare toracică (bolnavul nu poate respira adînc) (30-60%), hepatomegalie, ritm de galop, cianoză, șoc, paloare, durere toracică (20%).

În embolia pulmonară masivă, bolnavul prezintă extremități reci, transpirație, paloare sau cianoză, dispnee, puls rapid abia palpabil, tensiunea maximă 40-50 mm Hg, venele gîtului dilatate, ficatul mărit și galop ventricular drept.

Dacă presiunea arterială nu se ridică, bolnavul moare în 2-3 ore. Embolia masivă, care duce la moarte în cîteva minute, se agravează progresiv și rapid, existînd totuși un interval liber, în care se poate interveni.

Este de remarcat că, în 30% din cazuri, embolia masivă mortală, de obicei produsă pe trunchiul arterei pulmonare, a fost precedată de una sau mai multe embolii mici. Semnele micilor embolii sînt: tahicardie, tahipnee, transpirație, junghi toracic, febră. După o zi apare spută sanguinolentă, diafragm ridicat, dispnee de efort.

Este important ca orice serviciu de medicină internă sau chirurgie să aibă sonde de cateterism cardiac, care se introduc imediat pe venă în inima dreaptă și artera pulmonară.

În infarctul pulmonar presiunea din cavă este de 2—5 cm apă; în embolia masivă 15—20 cm apă. Cînd presiunea din artera pulmonară întrece cu 30% presiunea medie sistolică, avem o embolie a arterei pulmonare; se intervine imediat pentru scoaterea embolusului.

Cu ajutorul sondei se fac angiografii, injectîndu-se 20—80 cm^3 substanță de contrast în 2 secunde. Pe radiografiile în serie în poziție oblică anterioară stîngă apare amputarea uneia sau ambelor ramuri ale arterei pulmonare.

Importanța cateterismului venos pentru diagnosticul diferențial este evidentă. În nici una din bolile cu șoc și hipotensiune, presiunea din cavă, inima dreaptă și artera pulmonară nu este ridicată. Cateterismul cardiac permite diagnosticul diferențial: cu șocul hemoragic, infarctul miocardic, anevrismul disecant rupt, colapsul pulmonar masiv prin pneumotorax spontan. Aceste considerații privitoare la diagnostic se găsesc în cartea mea *Urgențe cardiovasculare*, apărută în 1973.

Arthur C. Beal, profesor de chirurgie la Houston, Texas, arăta în 1976, în tratatul de chirurgie al lui Heimovici că „radiografiile pulmonare

Scanned with OKEN Scanner

simple nu au valoare în embolia pulmonară decît atunci cînd există infarct pulmonar. Nici examenul izotopic nu este suficient.Trebuie făcută angiografia selectivă înainte de a face embolectomie. Altfel bolnavul poate fi supus unei operații majore, care duce la moarte".

Beal recomandă ca acestor bolnavi muribunzi să li se descopere imediat cu anestezie locală artera și vena femurală în care se introduc canulele pompei cardiace portabile. Cu pompa cardiacă, bolnavul muribund este dus la radiologie și aici se introduce substanța de contrast pe canula venoasă. Pompa cardiacă ajută bolnavul să supraviețuiască pînă cînd se va institui toracotomia în vederea embolectomiei. Cînd se introduce substanța de contrast pe canula venoasă, pompa cardiacă se oprește pentru cîteva secunde. Pompa cardiacă pusă pe vasele femurale asigură numai o circulație extracorporală parțială, dar oxigenează suficient sînge pentru ca bolnavul să supraviețuiască.

Folosirea pompei cardiace în urgențe necesită : aparat, echipă care să-l mînuiască, anestezist și echipă chirurgicală. În țara noastră, deocamdată, aceasta nu este posibil, nici chiar în centrul de chirurgie vasculară,

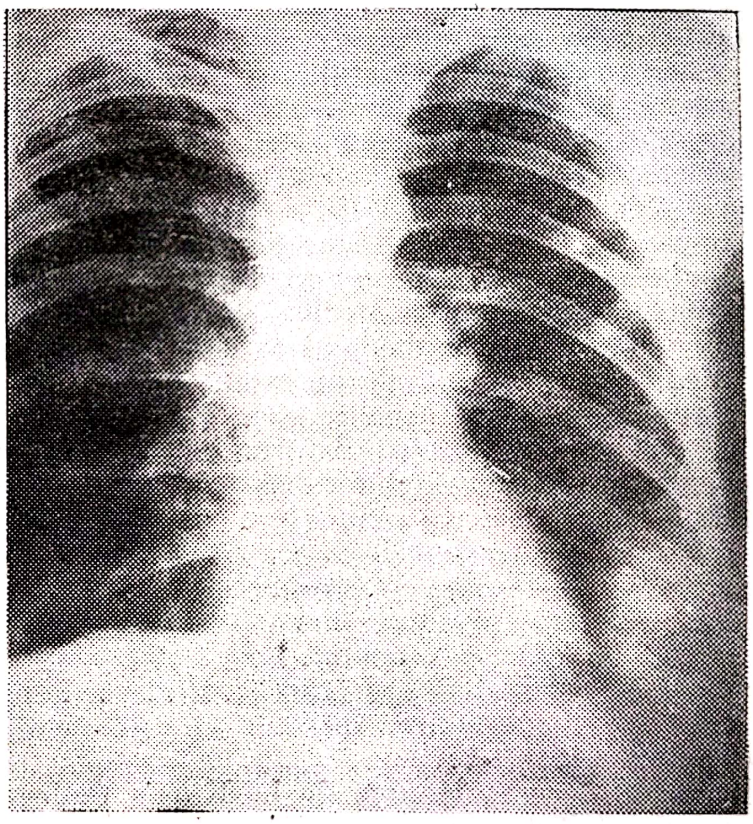

Fig. 342. — Infarct la baza plămînului sting prin embolie plecată de la tromboflebita ambelor safene.

deoarece trebuie să existe personal complet, care să lucreze în 3 schimburi. Și chiar dacă acest lucru s-ar realiza într-unul sau 3—4 centre din țară, se ivește inconvenientul transportului bolnavului, care moare, în embroliile pulmonare masive, ori imediat, în cîteva minute, sau în cel mai bun caz în 3—4 ore. De aceea, încă de acum 10 ani, noi insistam ca diagnosticul să fie pus exact prin cateterismul cordului drept pe care-l poate face orice reanimator sau chirurg ; se măsoară presiunile pulmonare, se face angiografie (fig. 342.)

Scanned with OKEN Scanner

De Takats (1976) mai atrăgea atenţia că jumătate din emboliile pulmonare masive nu au tromboze periferice.

La cateterismul cordului drept se adaugă, pentru precizarea diagnosticului, semnele de laborator din care mai importante sînt: leucocitoză (12—16 000/mm³); bilirubinemie crescută din cauza stazei hepatice; dehidrogenază lactică crescută; ECG modificată numai în 25% din cazuri.

În embolia pulmonară, pe fonocardiogramă apar 4 zgomote z, un suflu de insuficienţă tricuspidă şi un suflu de insuficienţă pulmonară. Zgomotul al 3-lea (z3) este de hipertrofie ventriculară dreaptă şi zgomotul al 4-lea (z4) este de hipertrofie arterială. Pe ECG apar S_1, Q_3 şi T_3: semne de epuizare ventriculară dreaptă. Pe jugulogramă apare unda V presistolică de insuficienţă tricupidă.

Tratamentul medical al emboliilor pulmonare

O persoană care n-a suferit de plămîni sau cord tolerează bine o embolie destul de mare; un bolnav cu cord pulmonar cronic sucombă după o embolie mică, iar emboliile mici repetate pot rămîne asimptomatice pînă cînd se instalează un cord pulmonar cronic. La toţi bolnavii cu risc de embolie (obezi, traumatizaţi, cu tumori pelvine, cu insuficienţă cardiacă), se vor aplica măsurile de profilaxie descrise la trombozele venoase: ridicarea patului, mersul precoce, masaj, mişcări în pat şi heparină. La cei care au avut tromboze venoase sau embolii anterioare se administrează heparină. Dacă tratamentul cu heparină, judicios aplicat, s-a dovedit ineficace, la bolnavii cu embolii repetate, se practică ligatura parţială a cavei. Ligatura cavei se face şi la bolnavii cu embolii septice.

Tratamentul medical al emboliilor pulmonare beneficiază de două medicamente de o necontestată eficacitate: heparina şi fibrinoliticele (steptochinază şi urochinază).

Heparina împiedică formarea cheagurilor intravasculare, deci reduce numărul trombozelor venoase şi implicit al emboliilor; opreşte mărirea unui cheag format; reduce sau suprimă tromboza secundară care se produce în mod normal deasupra şi mai ales dedesubtul emboliei; blochează aminele, histamina şi bradichinina, rezultate din distrugerea plăcuţelor din trombus; ajută acţiunea fibrinolitică normală a organismului favorizînd lizarea embolusului.

Griffith şi Boggs (1966) scriau că heparina se foloseşte în 22 boli cardiace şi vasculare. Într-adevăr este medicamentul cel mai folosit în medicina internă.

Profesorul Kakar, de la King's College Hospital Medical School, Londra (citat de Foley, 1981), scria despre prevenirea emboliei mortale şi nemortale prin tratamentul preventiv cu doze mici de heparină. Cercetarea s-a făcut după un chestionar dat la mai multe clinici chirurgicale de urologie şi ortopedie. Rezultatul a fost grăitor: cei care au fost trataţi profilactic cu heparină n-au mai făcut embolii pulmonare. Astăzi se foloseşte heparina profilactică în 236 clinici chirurgicale din Suedia. După operaţiile mari se fac timp de 8—15 zile 5 000 unităţi calciparină la 12 ore.

Cînd am tratat despre trombozele venoase, am scris despre studiul întreprins de Kakar — lucrare de referinţă în problema profilaxiei tromboemboliilor.

Scanned with OKEN Scanner

În ceea ce privește tratamentul curativ, dozele de heparină sînt mult mai mari. În emboliile trunchiului arterial sau a unei ramuri mari atunci cînd nu se poate face operația, Griffith și Boggs (1966) recomandau heparina sau streptochinaza. Heparina să se facă în ritm de 2 fiole intravenos la 4 ore + 7—8 fiole în perfuzie lentă. Deci doză totală de 14—16 fiole a 5 000 unități în 24 ore. Se procedează astfel ca timpul de coagulare să fie de 20—30 de minute. După 3—4 zile dozele se reduc treptat. Acest tratament, adăugăm noi, este imposibil de aplicat la un bolnav operat. Cu doze pe jumătate de heparină, am asistat la hemoragii mortale. Se poate administra heparina în doze mari la bolnavii neoperați, care au făcut embolii masive.

Griffith recomandă ca după 8—10 zile de administrare a heparinei, cu 24—48 ore înainte de terminare, să se administreze 3 tablete de trombostop pe zi sub controlul timpului de protrombină, cel puțin o dată pe zi; acesta se va menține la 15—30%. În afară de heparină, între anii 1970—1980, s-a folosit streptochinaza și urochinaza. Ambele produc fibrinoliză.

Se știe că în sîngele circulant al indivizilor normali există o enzimă numită plasminogen, care sub acțiunea streptochinazei sau urochinazei se transformă în plasmină. Aceasta atacă fibrina. Streptochinaza și urochinaza (activatori ai plasminogenului) pot liza cheaguri mari, care obstrucează trunchiul sau ramurile arterei pulmonare.

Într-o punere la punct (1981), profesorul Sol Sherri, de la Departamentul de Medicină internă, Universitatea Temple, Philadelpihia (S.U.A.), se ocupă de tratamentul trombolitic (Griffith și Boggs, 1966). Folosirea streptochinazei în doze mari la un bolnav cu embolie pulmonară duce la hemoragie în 45% din cazuri, iar cu heparină în 27%.

Nu se va folosi terapia trombolitică la bolnavii cu ictus recent, cu boli cardiovasculare avansate, neoplasme intracraniene și hipertensiune severă, nici la bolnavii operați la care dizolvă fibrina care face hemostaza, așa cum dizolvă trombusul în tromboflebită.

Anticoagulantele nu dizolvă trombusul format, rolul lor este de a opri întinderea trombozei și de a preveni embolia pulmonară. Totuși, aplicarea precoce a tratamentului cu heparină duce la rezoluția trombozei în 25% din cazuri. Aceste date au fost confirmate de flebografie: 75% din trombi nu se resorb cu heparină. Sherry afirmă: „heparina nu influențează tromboza venelor profunde, nici emboliile, după ce s-au produs, ci previne în oarecare măsură repetarea lor". Cercetările lui Sherry din 1981 le confirmă pe cele ale lui Griffith citat mai sus, în sensul că heparina în doze mari, făcută cînd au apărut micile embolii pulmonare, împiedică producerea uneia masive.

Tromboza venoasă și embolia pulmonară trebuie considerate o singură entitate — embolia fiind o complicație a trombozei venoase sau a trombozei produse în cordul drept.

Pentru a liza cheagul din embolia pulmonară, streptochinaza sau urochinaza va fi introdusă prin sonda cardiacă pînă în artera pulmonară. Cînd se folosesc perfuziile intravenoase dozele sînt următoarele: 250 000 unități streptază diluată în 250 ml ser fiziologic, injectată în 20 minute; 750 000 unități la a doua perfuzie, care va dura 4 ore; 750 000 la unități a treia perfuzie care va dura 8 ore.

La fiecare 8 ore se poate repeta perfuzia de 750 000 unități pînă la obținerea rezultatului, dar nu mai mult de 72 ore. În caz de complicație hemoragică se injectează în perfuzie 4 g acid epsilon-aminocaproic în de-

Scanned with OKEN Scanner

curs de 5 ore. Fără acest medicament avut la îndemînă nu se injectează fibrinolitice. Supravegherea tratamentului cu streptochinază se face cercetîndu-se din 8 în 8 ore timpul Howel pe plasmă citratată.

Scriam acum 12 ani : „din datele de mai sus se poate constata că tratamentul cu steptază necesită urmărirea lui de un hematolog versat, care să execute nu numai probele, dar să dea indicaţii şi asupra modificării dozelor". În tratarea emboliilor succesele sînt în 52 % din cazuri.

Rezultate excepţionale în tratamentul emboliilor pulmonare prin injectarea pe sondă a streptochinazei a obţinut Demetrius Chatwasas de la secţia de chirurgie a Spitalului Hammersmith din Londra (1975). El a tratat 3 bolnavi cu embolii ale arterelor pulmonare lobare şi 3 cu embolii ale ramurilor dreaptă şi stîngă a arterei pulmonare —dar nu şi embolia trunchiului arterei pulmonare. Cele 6 embolii tratate au fost la bolnavi care aveau embolia de 24—48 ore, ceea ce este posibil cînd nu este astupat trunchiul arterei pulmonare. Diagnosticul a fost absolut precis deoarece s-a introdus o sondă de cateterism cardiac pînă în artera pulmonară şi s-a executat angiografia. Pe aceeaşi sondă s-au injectat : de 2 ori cîte 600 000 unităţi de streptochinază la un interval de 1/2 oră, apoi 600 000 de unităţi la 6 ore timp de 2—3 zile, după aceasta încă 2 zile 10 000 unităţi la 6 ore ; s-a continuat cu warfarină, anticoagulant luat per os timp de 6 săptămîni pînă la 2 luni. Nici un deces. Controlul angiografic executat la 3 săptămîni de la tratamentul cu streptochinază a arătat clarificarea completă a cîmpului pulmonar la 3 bolnavi şi incompletă la 3. Presiunile din artera pulmonară, care erau înainte de tratament 82 Mx, 23 Mn, au scăzut la 22/2.

Deşi limitată, această experienţă este demnă de luat în considerare, mai ales în serviciile care nu dispun de pompă cardiacă.

Tratamentul chirurgical al emboliilor pulmonare

Operaţia fără circulaţie extracorporală este înfăţişată în figură 343.

Embolectomia cu circulaţie extracorporală se execută în cele mai grave cazuri (este o urgenţă de gradul întîi), necesitînd mobilizarea imediată a echipelor de anestezie, tehnicieni care mînuiesc pompa, chirurgi şi radiologi. Cea mai autorizată părere în folosirea pompei cardiace este a profesorului de chirurgie Beal de la Baylor College of Medicine, Houston, Texas.

Înainte de a decide o toracotomie la aceşti muribunzi, se începe reanimarea prin canularea venei şi arterei femurale pentru instituirea unui bypass cardiopulmonar parţial (fig. 343) :

— Fără a mai pierde timpul cu rasul, se dezinfectează cu iod regiunea şi se descoperă cu anestezie locală artera şi vena femurală ; în vână canula se introduce mai sus de bifurcaţia venei cave ; canula arterială se introduce 4—5 cm.

— Se instituie heparinizarea întregului organism introducîndu-se intravenos 3 mg heparină pe kg-corp. Pompa şi oxigenul au şi fost pregătite. În oxigenator se introduce dextroză 5 % dizolvată în apă distilată. Se poate ca prin împingerea canulei în vena cavă să se mai detaşeze cheaguri, dar aceasta nu are importanţă pentru că ele vor fi scoase cînd se face toracotomia şi deschiderea trunchiului arterei pulmonare.

Scanned with OKEN Scanner

— Executarea angiocardiografiei : odată bypassul parţial instituit, aceasta se execută fără pericol. Toţi autorii americani indică angiocardiografia înainte de a executa embolectomia pe cale toracică. Ea face diagnosticul diferenţial cu : infarctul miocardic, septicemia cu germeni gram-

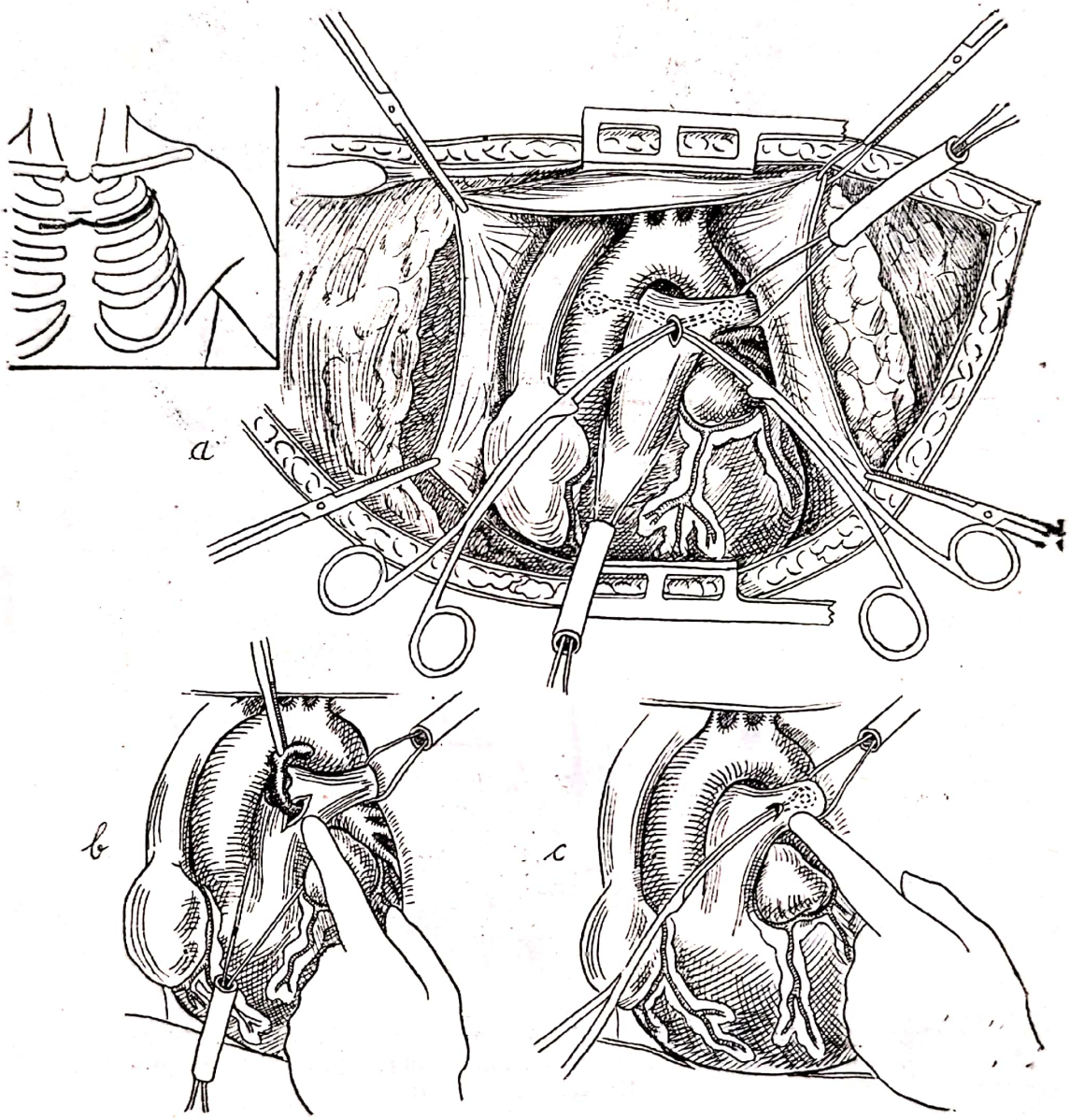

Fig. 343. — Diverse tehnici de embolectomie, în absenţa circulaţiei extracorporale. *a*, Extragerea embolusului prin incizarea trunchiului arterei pulmonare. *b*, Extragerea embolusului din ramura stîngă a arterei pulmonare cu pensa de disecţie. *c*, Extragerea embolusului din ramura stîngă a arterei pulmonare cu pensa de calculi biliari. În cartuş : linia de incizie

negativi şi anevrismul disecant. O toracotomie în primele două afecţiuni duce la moarte.

— Se face toracotomie prin sternotomie mediană ; se face canularea ; în acest mod, bypassul folosit ca resuscitare cardiacă este transformat într-un bypass cardiopulmonar (fig. 344).

Scanned with OKEN Scanner

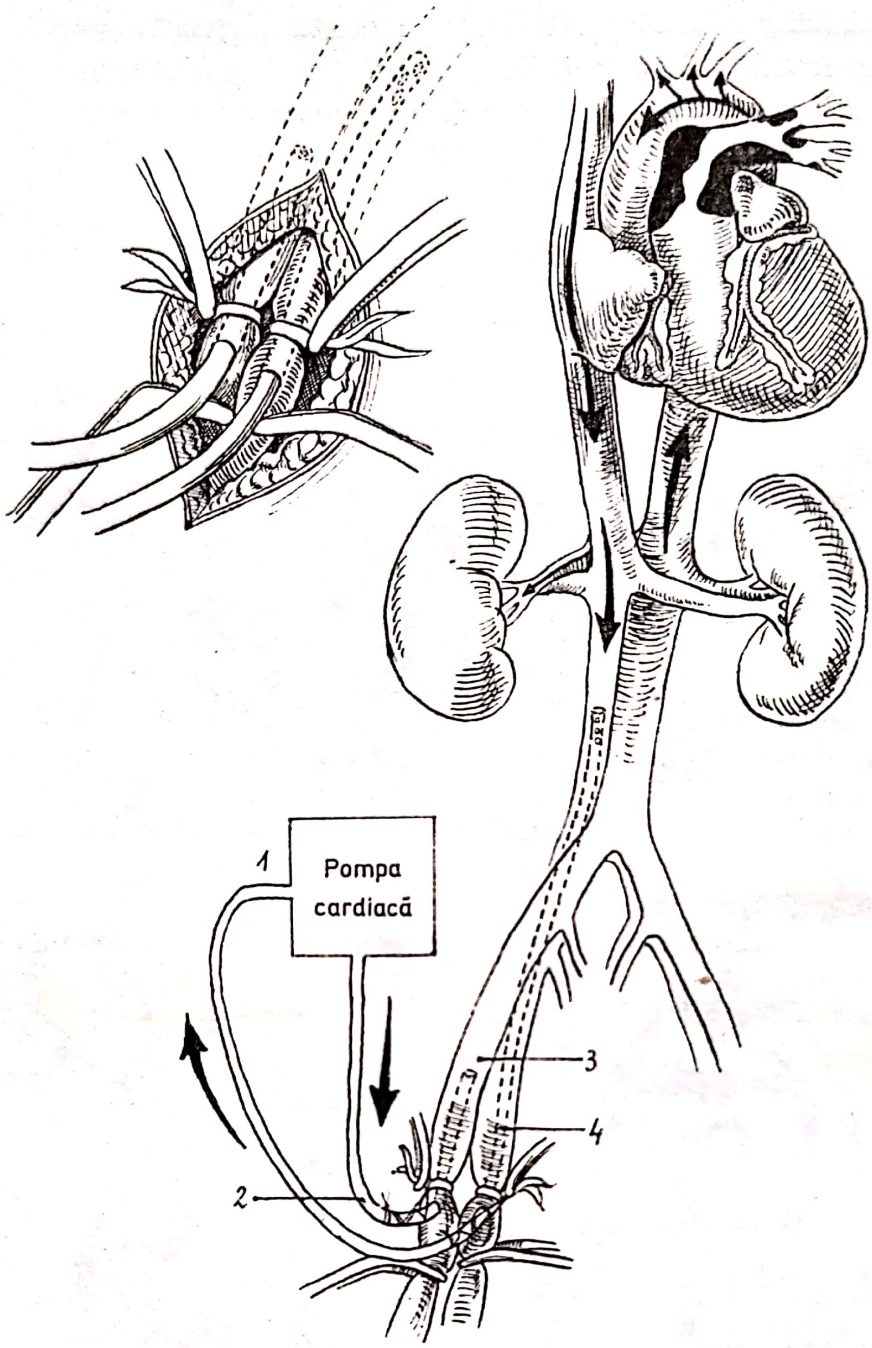

Fig. 344. — Bypass femural (după Beal, citat de Heimovici, 1976); *1*, pompa cardiacă; *2*, tuburi dus și întors de la pompă; *3*, artera femurală; *4*, vena femurală.

— Se deschide artera pulmonară longitudinal, scoțîndu-se cheagurile cu o pensă de calculi (fig. 346). Se recomandă ca aorta ascendentă să fie pensată temporar cu o clampă pentru a se preveni pierderea de sînge prin sinusul coronar.

— După scoaterea cheagurilor din ambele artere pulmonare, profitînd de deschiderea ambelor pleure, se „storc" pe rînd ambii plămîni ca eventualele cheaguri din arteriole să fie eliminate (fig. 347).

— Sutura inciziei arterei pulmonare se face cu grija să eliminăm aerul die cordul drept.

— Cînd cordul și plămînul pot oferi o circulație satisfăcătoare, se pensează tuburile canulelor venoase și arteriale. Se dozează gazele sanguine. Dacă sînt normale, se scot canulele.

Scanned with OKEN Scanner

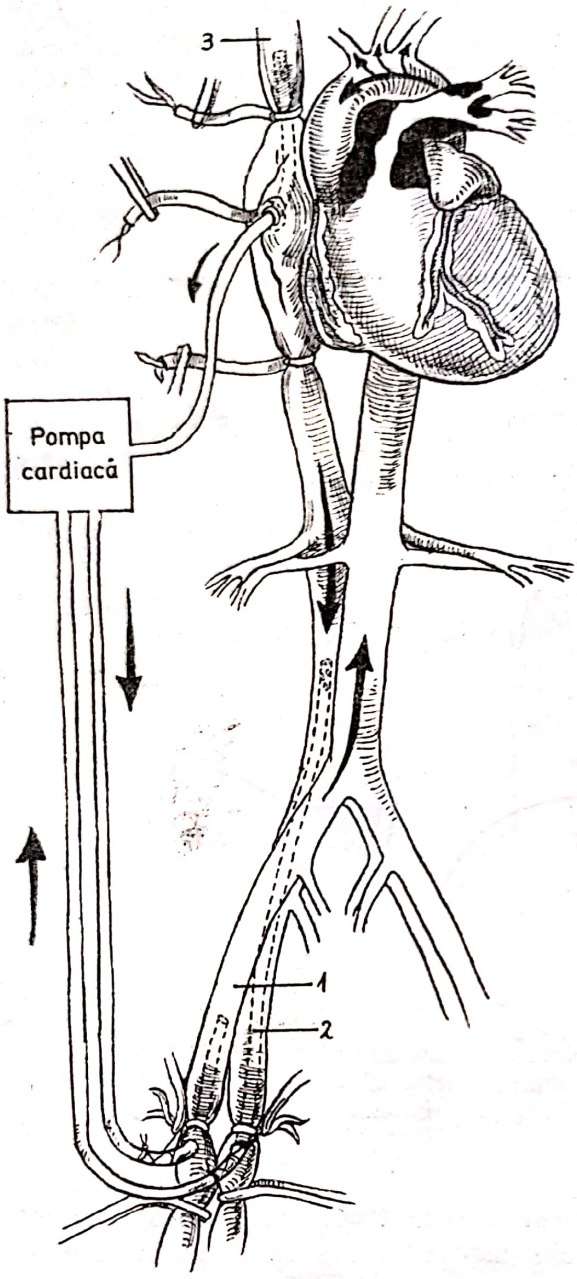

Fig. 345. — Bypass parțial transformat în bypass total prin canularea ambelor cave (după Beal, citat de Heimovici, 1976); *1*, artera femurală; *2*, vena femurală: *3*, vena cavă superioară.

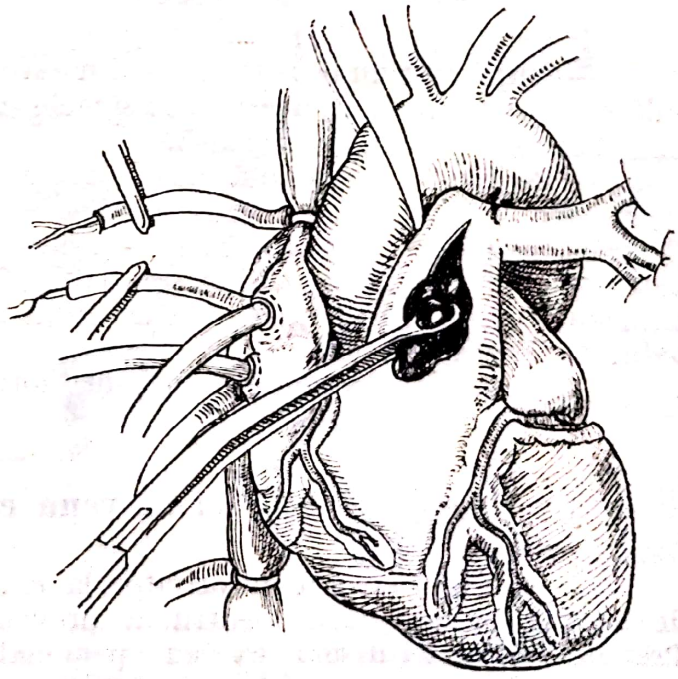

Fig. 346. — Deschiderea arterei pulmonare și extragerea embolusului cu pensa de extras calculi biliari. Bolnavul este atașat la pompa cardiacă. Venele cave sînt pensate.

Scanned with OKEN Scanner

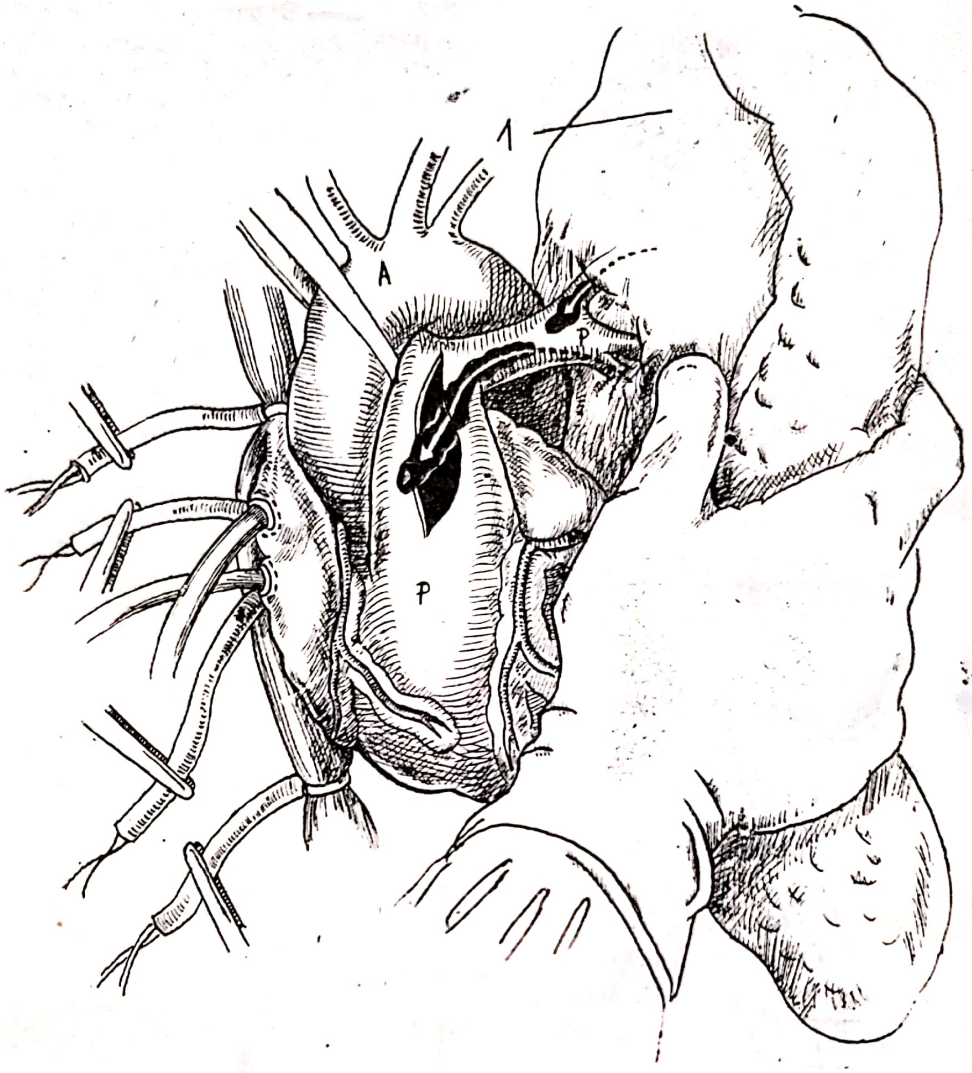

Fig. 347. — Embolie pulmonară. Extragerea embolusului : plămînii sînt storși către hil (*1*). Cheagurile din arterele mici ajung la orificiul (creat de chirurg) al arterei pulmonare. *A*, Aorta ; *P*, trunchiul arterei pulmonare ; *p*, ramura stîngă a arterei pulmonare (după Beal, citat de Heimovici, 1976).

— După ce s-au scos tuburile din cave, se neutralizează heparina cu sulfat de protamină. În acest timp sîngele care a rămas în oxigenator este introdus ușor pe canula venoasă.

— Pe cînd se așteaptă neutralizarea heparinei prin protamină se leagă sau se plicaturează vena cavă.

— Închiderea toracotomiei — drenaj toracic. Postoperator, după scoaterea embolusurilor pulmonare, bolnavii se simt foarte bine, afară de cazurile în care embolectomia s-a executat la cei cu afecțiuni cardiace sau pulmonare preexistente.

— După embolectomie se fac antibiotice 7 zile.

Întreruperea circulației în vena cavă

În capitolul precedent privitor la emboliile pulmonare s-a amintit de ligatura venei cave pentru a preveni repetarea acestor embolii. Trebuie să mărturisesc că eu personal am folosit în mod excep-

ţional ligatura venei cave în tromboflebite. Marian Mc Namara din Chicago (citat de Bergan şi Yao, 1978) consideră indicată întreruperea circulaţiei venei cave în următoarele situaţii : după o embolie pulmonară mare ; cînd anticoagulantele trebuie întrerupte din cauza hemoragiei ; cînd, deşi bolnavului i se administrează corect anticoagulante, acesta face o nouă embolie ; cînd tromboflebita este septică şi antibioticile nu o pot stăpîni ; după orice embolectomie pulmonară. Tehnica am descris-o în cartea : *Urgenţe cardiovasculare* (1973). Ligatura totală sau parţială de cavă se face pe cale retroperitoneală, pentru a se putea lega şi venele pelviene.

Tehnica de ligatură a cavei, punerea unor fire care divizează lumenul sau aplicarea unui aparat care împarte lumenul în 3—4 compartimente este prezentată în figura 348 :

— poziţia bolnavului este aceeaşi ca în simpatectomia lombară dreaptă sau în decubit dorsal, dacă bolnavul este slab. Membrul inferior stîng este flectat, iar dreptul este extins pentru ca psoasul să fie pus sub tensiune ;

— incizia se face de la vîrful coastei a 12-a pînă mai jos de ombilic.

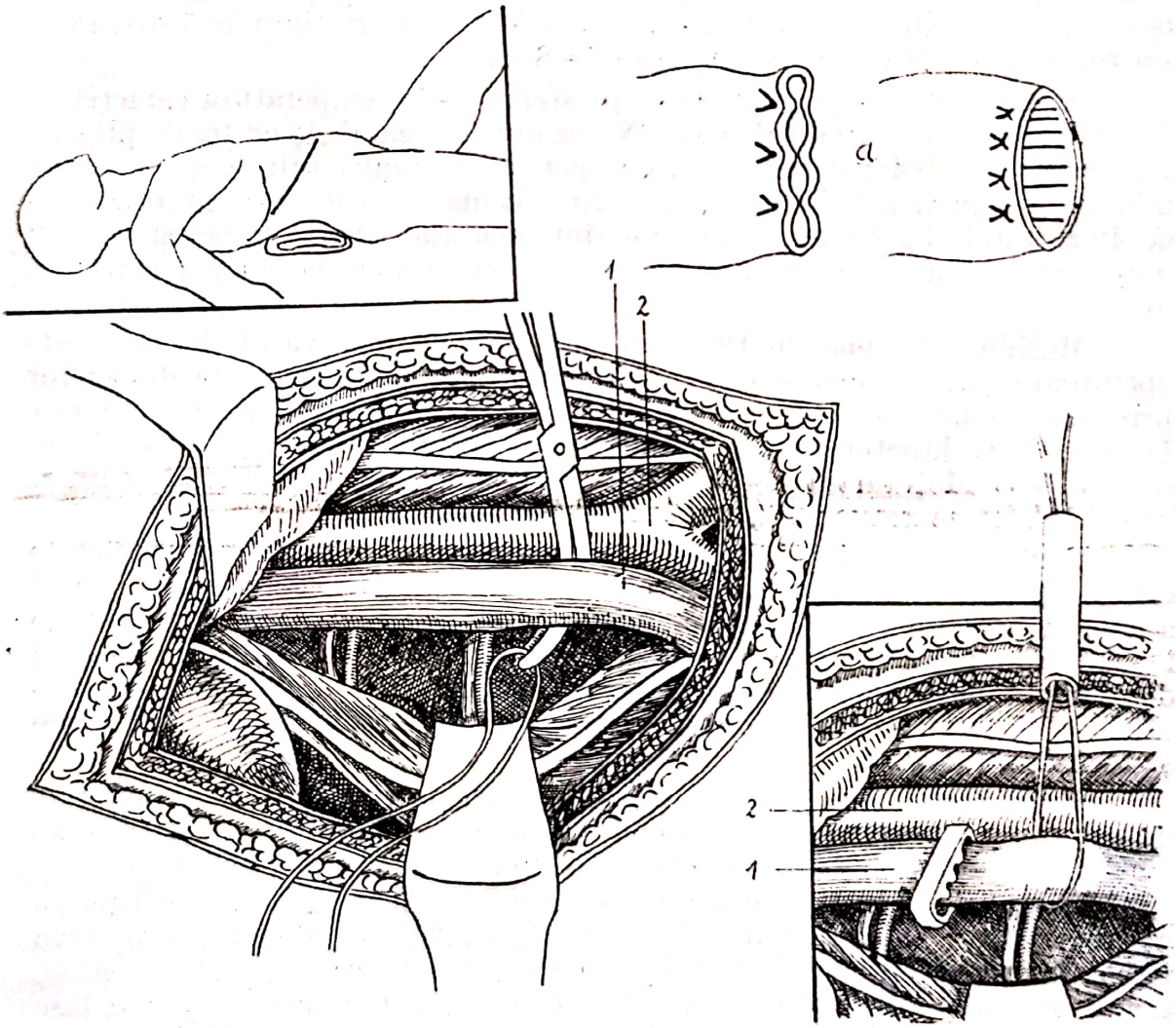

Fig. 348. — Ligatura sau ocluzia parţială a cavei inferioare prin aparatul de ocluzie în emboliile pulmonare. *a*, Modalităţi de a întrerupe circulaţia în cava inferioară cu ajutorul firelor de sutură. *1*, cava inferioară ; *2*, aorta.

Scanned with OKEN Scanner

În general proiecția bifurcației cave este la nivelul ombilicului;

— se secționează mușchiul mare oblic, se disociază fibrele micului oblic, se secționează transversul;

— se infiltrează cu novocaină retroperitoneal, apoi se decolează peritoneul pînă se trece de cavă;

— se izolează cava exact deasupra bifurcației acordîndu-se o atenție deosebită venelor lombare, ruperea lor ducînd la hemoragii greu de stăpînit. Cava se răsucește din afară înăuntru cu un tampon montat pe pensă și înmuiat în ser fiziologic;

— pe sub cavă se trece ușor o pensă care trage fie un fir de ligatură, fie un șnur care, ridicat ușor, permite introducerea aparatului de compartimentare a lumenului venos;

— închidere fără drenaj. Bolnavul este așezat într-un pat, care permite ridicarea picioarelor la 20—30 cm. A doua zi, bolnavul va coborî din pat;

— se face heparină timp de 10 zile. Recomandăm maximum 3 fiole în 24 ore și control zilnic sau de 2 ori pe zi a timpului de coagulare la tub, ținîndu-se seama că bolnavul are decolare retroperitonală, care sîngerează foarte ușor. La heparină se adaugă antispastice — papaverină 0,04 (per os) — 4 pilule în 24 ore, tetraciclină 1,5 g în 24 ore timp de 5 zile. Poziția ridicată a membrelor se menține 7—8 zile.

Se pune prișniț pe gambe cu apă sterilă — la temperatura camerei — 3 ore dimineața, 4 ore după masă. Nu se învelesc gambele cu foi de plastic. La fiecare oră bolnavul coboară din pat și se plimbă prin cameră cîteva minute. Noaptea patul se coboară: 10 cm mai ridicat față de orizontală. Rezultatele ligaturii de cavă nu sînt încurajatoare — de aceea noi am practicat-o numai o dată în 30 ani, fără să cunoaștem la început statistici mai mari.

McNamara, pînă în 1978, face 60 ligaturi de cavă (8 decese postoperatoare, ceea ce este excesiv: 4 bolnavi au murit imediat postoperator prin insuficiență cardiorespiratorie, iar ceilalți 4 au murit în următoarele 14 zile prin hipotensiune, insuficiență cardiorespiratorie, insuficiență renală). Tot McNamara scrie că 27% au făcut edem postoperator, dintre care 12% forme grave; 6% au făcut ulcere de gambă.

Rezerva noastră privitoare la ligatura venei cave în tromboflebite este confimată și de alte cercetări ale lui McNamara. Prin flebografii el a demonstrat prezența trombilor în venele circulației colaterale — anume în venele lombare și ovariene. Din aceste vene pot pleca trombi, care să dea embolii pulmonare. În consecință ligatura cavei n-a adus nici o îmbunătățire a situației — din contră, a agravat-o prin mortalitatea operatoare și sechelele ligaturii.

McNamara, care a făcut 60 de ligaturi de cavă, citează colectivul de chirurgi a lui De Weese, care spune: „Noi conchidem că în boala tromboembolică ligatura venei cave este indicată rar sau chiar niciodată."

În ceea ce privește întreruperea circulației în cavă prin plicaturi cu fire sau clipuri — așa cum înfățișează figura 347 — s-a demonstrat prin flebografie că în 40% din cazuri se produce tromboza completă a cavei. Ori aceste clipuri erau puse ca să împiedice trecerea trombilor, dar să lase liber curentul sanguin. Pentru a evita operația de ligatură sau plicatură a cavei, Kazi Mobin-Uddin (citat de Bergan și Yao, 1978) a inventat un aparat care se introduce în cavă prin vena jugulară.

Scanned with OKEN Scanner

Aparatul de ocluzie Kazi Mobin-Uddin (fig. 349): *a*, sondă prin care trece un conductor la capătul căruia se află o capsulă, care conține o umbrelă; sonda se introduce prin jugulara internă mai jos de venele renale. În această poziție controlată radiologic se retrage capsula

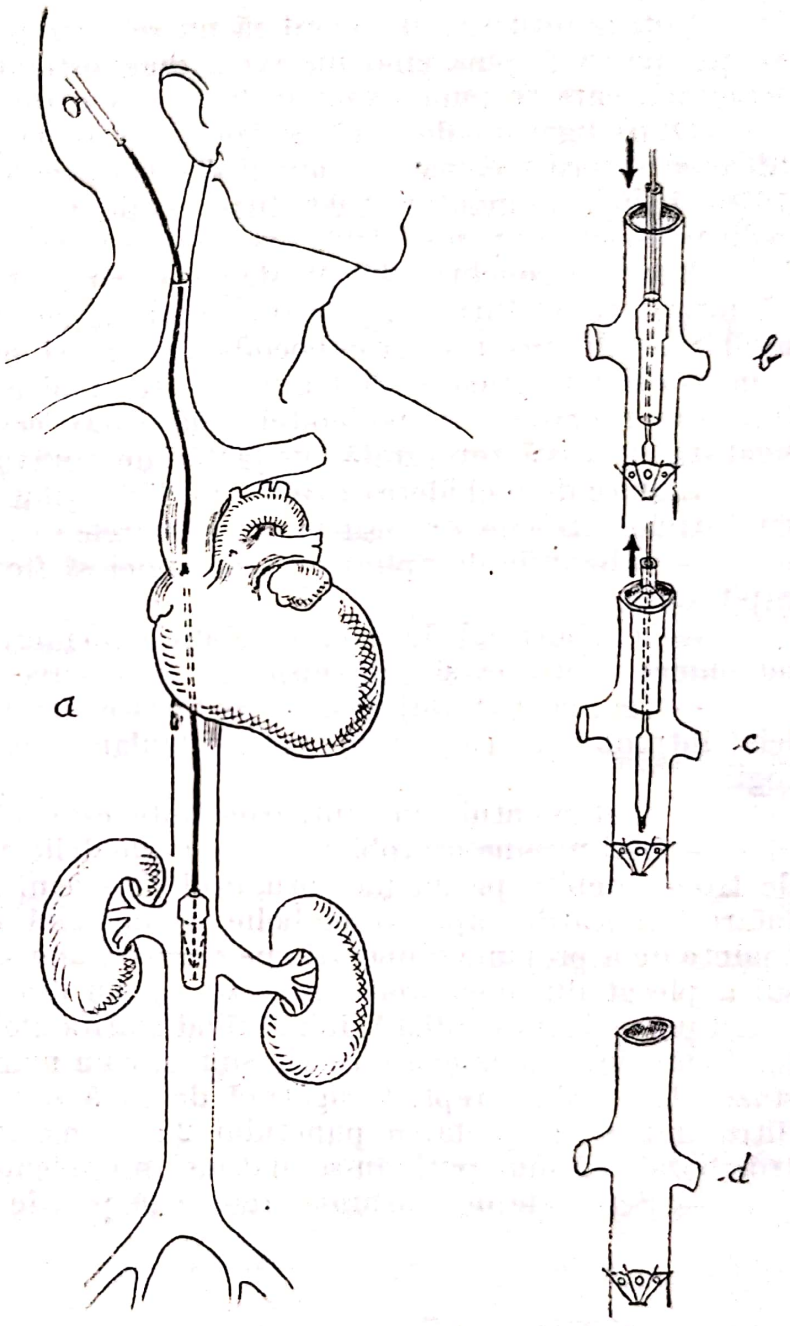

Fig. 349. — Aparatul Mobin-Uddin. Explicații în text.

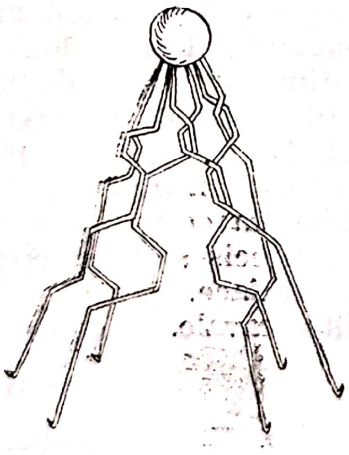

Fig. 350. — Filtrul Kim-Gray-Greenfield. *a*, Filtrul închis se introduce cu ajutorul unei sonde pe vena jugulară internă; *b* — *d*, etapele fixării filtrului pînă sub venele renale și retragerea conductorului.

(*b*); se deșurubează conductorul (*c*); rămîne în cavă o umbrelă (*d*) cu găurele (filtru). Micile vergele ale umbrelei se înfig în peretele venei cave.

Filtrul Kim-Gray-Greenfield (fig. 350) constă din mai multe „undițe" care se înfig în peretele cavei. Introducerea acestor filtre se face destul de ușor — nu se compară cu operația de ligatură a cavei, care la bolnavii cu tromboflebită dă o mortalitate de 2—13 %.

Dar și umbrela Mobin-Uddin are inconveniente:

— găurile umbrelei se pot astupa și în cest caz echivalează cu o ligatură de cavă, cu sechelele respective;

— umbrela se poate aranja oblic sau poate migra în cord, de unde trebuie scoasă. Filtrul Kim-Gray pare mai bun. Cheagurile care se opresc între „undițe" se resorb printr-un proces de fibrinoliză.

Filtrul Mobin-Uddin se poate aplica și pe iliacă, dacă numai una dintre ele este bolnavă.

Toți autorii sînt de acord să nu se întreprindă nici un fel de intervenție pe cavă pînă cînd nu avem diagnosticul precis de tromboză ilio-femurală, care se pune exact în 96% din cazuri prin pletismografie.

După ligatura de cavă se fac anticoagulante. Și după introducerea filtrelor autorii recomandă cumarinice timp de 3 luni. În S.U.A. între anii 1970—1976, s-au montat 12 000 fitre cavale. Cu tot filtrul, recidive de embolii pulmonare au fost 2,2%, iar mortalitatea de 0,5%.

Reținem concluzia lui McMamara, care a făcut 60 ligaturi de cavă, că introducerea filtrelor, urmată de tratamentul anticoagulant, a redus mult mortalitatea prin tromboembolii — ca și sechelele de tromboflebită a membrelor inferioare. Sînt autori care spun că sechelele de tromboflebită sînt urmarea tromboflebitei acute, dar cei mai mulți consideră că ligatura de cavă reprezintă un factor de agravare a viitoarelor sechele.

Înainte de închiderea capitolului ligaturilor de cavă sau a introducerii filtrelor trebuie să reținem următoarele:

— indicațiile de aplicare a chirurgiei să fie cele expuse la începutul capitolului.

— Diagnosticul de tromboflebită a membrelor inferioare să se facă nu numai clinic, ci și prin mijloace neinvazive și eventual flebografice.

— Cel mai bun mijloc de a controla emboliile sînt aparatele (umbrelele) introduse în cavă prin vena jugulară internă sub control radiologic.

— Tratamentul cu anticoagulante este obligatoriu postoperator.

— Mai rămîne o problemă extrem de delicată: un bolnav cu sechele de tromboflebită pe un membru, deci cu edem, face după cîțiva ani un infarct miocardic apoi o embolie pulmonară diagnosticată radiologic. Înainte de a propune o operație pe cavă trebuie să știm precis că embolusul a plecat din membrele inferioare și nu din cordul drept, bolnavul avînd insuficiență cardiacă, inima fiind mărită global. Am amintit la capitolul emboliilor pulmonare că ele sînt într-un număr foarte mare datorită stazei din cordul drept. O ligatură de cavă sau chiar introducerea unui filtru impune respectarea punctului 2: diagnosticul precis al localizării trombozei, edemul putîndu-se datora insuficienței cardiace.

— Serviciile de chirurgie trebuie să posede filtre cavale.

Scanned with OKEN Scanner

BIBLIOGRAFIE

ALLEN E., BARKER N., HINES E., *Peripheral Vascular Diseases*, Saunders, Philadelphia, 1946.

ANGELESCU C., PIGARETCU P., *Nicolae Paulescu*, Edit. ştiinţifică şi enciclopedică, Bucureşti, 1982.

ANSON J. B.,MC VAY C., *Surgical Anatomy* (5th edition), Saunders, Philadelphia, 1971.

ARNULF G., *Pathologie et chirurgie des carotides*, Masson et Cie, Paris, 1957.

ARNULF G. et colab., *Prévention de la thrombose veineuse postopératoire*, Actualités chir., 1978, *4*, 104

BAILEY C. P., *Surgery of the Heart*, Kympton, 1955.

BAKULEV I., MARINA O., Chirurgia, 1957, *4*.

BARKER F. W., *Peripheral Arterial Diseases*, Saunders, Philadelphia, 1975.

BĂCANU GH., *Cangrena diabetică*, Edit. Facla, Timişoara, 1973.

BEHAR A., Ecogr. Sci. Med., 1981, *136*.

BERGAN J. J., YAO ST., *Venous Problems*, Year Book Medical Publishers, Chicago, 1978.

BEST C. H., TAYLOR N. B., *Bazele fiziologice ale practicii medicale*, Edit. Medicală, Bucureşti, 1958.

BLALOCK A., TAUSSIG H. B., *The surgical treatment of malformations of the heart in which there is pulmonary stenosis or pulmonary atresia*, J. A. M.A., 1945, *128*, 189.

BLONDEAU PH., în : *Nouveau traité de technique chirurgicale*, Masson et Cie, Paris, 1972.

BORAIKO A. A., *Electronic Mini Marvel*, National Geographic, oct. 1982.

BRÎNZEU P., *Boala varicoasă*, Edit. de Stat, Bucureşti, 1953.

BRÎNZEU P., *Le traitement chirurgical du syndrome post-phlébitique*, XIIIth Congress of the European Society of Cardiovascular Surgery, Athens, J. Cardiovasc. Surg., 1964, *8*, 160.

BRÎNZEU P., ATHANASESCU I., ŞTEFANOVICI B., *Tromboza venoasă a membrelor inferioare*, Edit. Medicală, Bucureşti, 1957.

BOUCHET A., *Résultats du traitement chirurgical des embolies artérielles des membres par la sonde à ballonnet de Fogarty*, J. Chir., 1969, *97*, 35.

BUCHBINDER N., GANZ W., *Hemodynamic Monitoring. Invasion Techniques*, Anesthesiology, 1976, *45*, 2, 146.

BURGHELE TH., *Rinichiul de şoc*. Edit. Academiei, Bucureşti, 1962.

BYRON C., *How Japan Does It, and Can Do It Too?* Reader's Digest, sept. Montreal, 1981.

CHATWASAS D., *A study of streptokinase therapy in acute pulmonary embolism*, J. Card.-Vasc. Surg., 1975, *16*, *4*.

CÎMPEANU L., *Boala postoperatorie*, 1939.

COOLEY A. D., HALLMAN D. G., *Surgical Treatment of Congenital Heart Disease*, Leo Febiger, N. Y., 1966.

CORMIER J. M., CHAMLOU J., *Révascularisation des axes des jambes*, J. Chir., 1971, *101*, 259.

CORNIEL J. M., LAGNEU P., *Complications sévères des artériographies rétrogrades percutanées*, J. Chir., 1972, *5*, 395.

COURBIER R., *La péricardite constrictive*, în : *Nouveau traité de technique chirurgicale*, Masson et Cie, Paris, 1972.

COURBIER R., *Chirurgie des artériopathies digestives*, Expansion scientifique française, Paris, 1974.

CHRISTOPHER D., *Textbook of Surgery*, 3rd ed., Saunders, Philadelphia, 1972.

CROOKS W., *Forţa psihică*, Edit. Cugetarea, Bucureşti, 1941.

DANIEL C. BOLIN, SWARTZ M.W., *Advances in microsurgery*, Adv. Surg., Year Book, 1977, *11*.

DE TAKATS G., *Vascular Surgery*, Saunders, Philadelphia, 1959.

Dictionnaire de Médecine, Flammarion, Paris, 1975.

Scanned with OKEN Scanner

DODD H., COCKET B. F., *The Pathology and Surgery of the Veins of the Lower Limbs*, Livingstone, Edinburg-Londra, 1956.
DOMĂNEANU V., *Premiul Nobel pentru medicină: hormonii creierului*, Știință și Tehnică, 1978, 1
DONZELOT E., D'ALLAINES F., *Traité de cardiopathies congénitales*, Masson et Cie, Paris, 1954.
DORLAND'S *Medical Dictionary*, 24th ed., Saunders, Philadelphia, 1966.
DUJARIER CH., *Anatomie des membres*, 2e éd., Masson et Cie, Paris, 1924.
EASTCOTT H. H., *Arterial Surgery*, Lipincott, N. Y., 1973.
EDWARDS J. et al., *Congenital Heart Disease*, vol. I, Saunders, Philadelphia, 1965.
ESCAUDE J. P., *Les mystères de la guérison*, Masson, Paris, 1979.
FAVALORO G. R., *Surgical Treatment of Coronary Arteriosclerosis*, Williams, Baltimore, 1970.
FĂGĂRĂȘANU D., *Chirurgia vasculară la copii*, Al Doilea Congres de Cardiologie, București, 6 oct., 1977.
FĂGĂRĂȘANU D., *Aortoplastia istmică cu petec de pericard*, Actualități în chirurgie (sub red. E. Proca), Ed. Medicală, București, 1983.
FĂGĂRĂȘANU D., FOTIADE B., *Tratamentul chirurgical al cardiopatiei ischemice*, Consfătuirea de Cardiologie, Constanța, 25 oct. 1974.
FĂGĂRĂȘANU D., PAVELESCU I., *Anevrism trisacular posttraumatic al aortei toracice operat*. Com. Soc. Chir., 3 apr. 1974.
FĂGĂRĂȘANU D. și colab., *Fistule aorto-digestive*, Com. Sc. Chir., București, 19 apr. 1972.
FĂGĂRĂȘANU D. și colab., *By-pass-ul aorto-coronarian. Prezentare de cazuri*. Com. Soc. Chir., apr. 1974; Chirurgia, 1975, **25**, *5*, 367.
FĂGĂRĂȘANU D. și colab., *Fistulă congenitală multiplă a arterei coronare stîngi-ventricul sting*, Sesiunea științifică a Spitalului Fundeni, 28 mai 1976.
FĂGĂRĂȘANU D. și colab., *Tratamentul chirugical al anginei pectorale*, Ed. Junimea, Iași, 1982.
FĂGĂRĂȘANU D. și colab., *Ischemia cronică mezenterică rezolvată chirurgical*, Com. Soc. Chir., martie 1982.
FĂGĂRĂȘANU D., GEORGESCU D., *Accesul vascular pentru hemodializă*, Actualități în chirurgie (sub red. E. Proca), Edit. Medicală, București, 1983.
FĂGĂRĂȘANU D., ROSH E., *Chirurgia anevrismului de aortă*, Actualități în chirurgie (sub red. E. Proca), Edit. Medicală, București, 1983.
FĂGĂRĂȘANU R., FĂGĂRĂȘANU D., *L'hémodilution avec glucose-gélatine en circulation extracorporelle*, XXVIe Congrès de la Société Internationale de Chirurgie, Edinburg, 1975.
FERRARA J., *Le vin protège le cœur et les artères*, Science et vie, sept. 1979.
FOLEY T. V., *Advances in the Management of Cardiovascular Diseases*, vol. 1—2, Year Book Medical Publishers, Chicago, 1981.
FONTAINE S., TUCHMANN L., *The surgical treatment of acute venous obliterations*, The XIIIth Congress of the European Surgery Society, Athens, May 31, 1964, J. Cardiol. vasc. Surg., 1964.
GEROTA DAN, *Explorarea chirurgicală a abdomenului*, Edit. Medicală, București, 1982.
GEROTA DIMITRIE, *Teză de doctorat*, Edit. Bădescu, București, 1909.
GEROTA DIMITRIE, Com. Acad., 1931; Mem. Acad., 1931, *III*, *8*, 263.
GHIȚESCU T., *Probleme de chirurgie experimentală*, Edit. Academiei, București, 1955.
GHIȚESCU T., *Chirurgia anevrismelor*, Edit. Medicală, București, 1958.
GHIȚESCU T., *Probleme de chirurgie experimentală vasculară și cardiacă*, Edit. Academiei, București, 1961.
GHIȚESCU T., *Left internal megadolichocarotid artery*, J. Card.-Vasc. Surg., 1968, *9*, 104, 374.
GHIȚESCU T., *Vasculopatii periferice*, Edit. Medicală, București, 1968.
GHIȚESCU T., *Communication artério-veineuse avec sac intermédiaire*, 10e Congrès de la Société Internationale de Chirurgie Cardio-Vasculaire, Moscou, août, 1971.
GHIȚESCU T., *Chirurgul*, Ed. Științifică și Enciclopedică, București, 1978.
GHIȚESCU și colab., *Urgențe cardiovasculare*, Edit. Medicală, București, 1973, p. 80.
GHIȚESCU T., *Afecțiuni vasculare periferice*, Edit. Medicală, București, 1975.
GHIȚESCU T., GATOSCHI GH., STĂNESCU M., *Angiocardiografia experimentală și clinică prin cateterizarea cordului*, Bul. Inst. Terap., 1954.
GHIȚESCU T., GATOSCHI GH., FOTIADE B., *Cateterismul cardiac*, Bul. Acad. R.P.R., 27 ian. 1955.
GHIȚESCU T., BRATILOVEANU C., *Autotransplant venos pentru tratamentul unui anevrism de umerală*, Chirurgia, 1958, *6*, 921.
GHIȚESCU T., BUȘU I., FLOREA N., *Tetralogie Fallot. Anastomoză aorto-pulmonară*. Com. Soc. Chir., ian. 1958.
GHIȚESCU T., FOTIADE B., LITARCZEK G., *Cateterismul ventriculului sting pe cale retrogradă aortică*, Chirurgia, martie—aprilie, 1958, 217.
GHIȚESCU T., TOMESCU J., *Arterite tuberculoase*, Chirurgia, 1963, **12**, *5*, 691.

Scanned with OKEN Scanner

GHIȚESCU T., ROȘCA M., *Angioame cervico-faciale tratate chirurgical*, Chirurgia, 1967, **16**, 6, 499.
GHIȚESCU T., PETRUC GH., TACORIAN S., *On the part played by hepatic, splenic and mesenteral arterio-venous shunts in the pathogenesis of the portal hypertension syndrome in chronic hepatitis and cirrhosis*, VIIIth International Congress of Gastroenterology, July 7—13, 1968, Prague, p. 1432.
GHIȚESCU T., ROȘCA M., POPESCU V., IVAS D., *Aneurismi nel corso di endocarditi maligne*, Minerva Cardiol., 1969, **7**, 3, 174.
GHIȚESCU T., TACORIAN S., PETRUC GH., *On some possible mechanisms for the genesis of portal hypertension in chronic hepatitis and liver cirrhosis*, Rev. Internat. Hepatol., 1969, XIX, 5, 283.
GHIȚESCU T., ORGHIDAN N., CONDOR A., DRAGNEA V., *Indicațiile tratamentului chirurgical în trombozele ateroscleroase ale femuralei superficiale*, Com. Soc. Med. Int., noiembrie 1974.
GHIȚESCU T., CONDOR A., BOROȘ I., *Aspects particuliers dans le traitement de la trombangéite Buerger*, 23e Congrès de la Société Européenne de Chirurgie Cardio-Vasculaire, Oslo, iulie 1974.
GHIȚESCU T., AGACHE C., CONDOR A., DRAGNEA V., *La thrombose de l'artère axillaire dans une luxation scapulo-humérale*, Mém. Acad. Chir. Paris, 1974, **100**, 523.
GHIȚESCU T., ORGHIDAN N., DRAGNEA V., *Progressive narrowing of the common carotid in cervico-intracranial angiomas*, XIIth World Congress of the International Society of Surgery, Edinburg, September 17—20, 1975.
GHIȚESCU T., ORGHIDAN N., CONDOR A., COȚOIU P., DRAGNEA V., *Indications du traitement médical et chirurgical dans les thromboses athéromateuses des membres inférieurs. Procédés opératoires*, XIIIe Congrès de l'Union Thérapeutique Internationale, 6—9 octobre 1975, Sofia.
GHIȚESCU T., CONSTANTINESCU C., *Tehnici chirurgicale în afecțiunile vasculare și paravasculare ale gîtului*. Edit. Medicală, București, 1984.
GOETZE E., *Fiziopatologie*, Edit. Medicală, București, 1963.
GOKHALE S.V., *Patterns of Cardiovascular Diseasesin India* (citat de Foley, 1981).
GOLDSTEIN M., RIVENSON A., *Lucrări practice de histologie*, Edit. de Stat pentru Literatură Științifică, București, 1954.
GONBAROV A., Sem. Med., 1908, **11**, 128.
GRAMIAK R., BORG A.S., *Advances in Surgery*, vol. 11, Year Book Medical Publishers, Chicago, 1977, p. 227.
GRIFFITH C. G., BOGGS I. R., *Controversials in Internal Medicine*, Saunders, Philadelphia, 1966, p. 105.
HARRISON'S *Principles of Internal Medicine*, 17th ed., McGraw Hill, N.Y., 1974, p. 1236 (Jagger J. P., Braunwald E., *Hypertension Vascular Disease*).
HAYO D., KIMURA K., *Biliary Atresia, New concepts and management*, Current Probl. Surg., 1981, sept.
HAWTHORNE ED., *Emergency First Aid*, Reader's Digest, July, 1982, p. 18.
HEIMOVICI H., *Vascular Surgery*, McGraw-Hill, Amsterdam, 1976.
HIREL J. C., *Dix ans pour passer le cap de l'information*, Science et Vie, Medicine, sept.1981.
HIREL J. C., *L'informatisation*, Science et Vie, sept. 1981, *136*.
KAPPERT A., *Atlas d'Angéiologie*, Masson et Cie, 1972.
KILDUFF M., JAVERS R., *Secta sinucigașă*, Edit. Politică, București, 1981.
KINMONTH J. B., *Lymphangiography in man — a method of outlining lymphatic trunks operation*, Clin. Sci., 1952, *11—13*.
KJELBERG J., MANNHEIMER O., RUDHE M., JONSSON R., *Diagnosis of Congenital Heart Disease*, Year Book Medical Publishers, Chicago, 1965.
KUNLIN J., BOELY J., PAJET A., *Évolution sur 28 ans d'un long pontage veineux fémoro-poplité pour athéropathie*, 79e Congrès Français de Chirurgie, Paris, 1978, Actualités chirurgicales, 1978.
LABORATOIRES LLAFOR, *Méthodes d'investigations circulatoires : Fonzylane*, 1981.
LEONHARD K., *Personalități accentuate în viață și literatură*, Edit. Științifică și Enciclopedică, București, 1972.
LERICHE R., *La chirurgie de la douleur*, Masson et Cie, Paris, 1937.
MADDING F. G., KENNEDY A. I., *Trauma of the Liver*, 2nd ed., Saunders, Philadelphia, 1971.
MASSON P., *Tumeurs humaines. Tumeurs des vaisseaux sanguins*, Ed. Maloine, Montréal, 1956.
MAYAL C. R., *Edemas linfaticos e venosos dos membros inferiores*, Tese del Docência, Rio de Janeiro, 1970.
MESSADIÉ G., *Le gouffre de la santé*, Science et vie, Med., sept. 1981.
MESSADIÉ G., *L'échec de la lutte anti-tabac*, Science et vie, juillet 1980.

Scanned with OKEN Scanner

MILCU ŞT. M., *Terapeutica bolilor endocrine*, Edit. Academiei, Bucureşti, 1964.
MINCU I., *Alimentaţia raţională a omului sănătos*, Edit. Medicală, Bucureşti.
MINCU I., DUMITRESCU C., TEODORU GH., VIŞINESCU R., *Tratat de dietetică*, Edit. Medicală, 1974.
NICOLAU I., GHIŢĂ N., BUCŞA V., GHIA-GANE R., *Reumatismul infantil*, Edit. Academiei, Bucureşti, 1961.
NICOLSON T., *The Nobel Prize for Medicine and Physiology*, Newsweek, Oct. 23, 1978, p. 64.
NORMAN C. J., *Cardiac Surgery*, Butterworks, London, 1967.
ORCEL L., CHOMETTE G., *Anatomie pathologique vasculaire*, Flammarion, Paris, 1978.
PADMAVATI S., *Special features of cardiovascular disease in India* (citat de Foley, 1981).
PATEL J., LÈGER L., BLONDEAU PH., *Nouveau traité de technique chirurgicale*, Masson et Cie, Paris, 1972.
PAVEL I., *Le diabète*, Edit. Socec, Bucureşti, 1944.
PAVEL I., *The Priority of N. C. Paulescu in the Discovery of Insulin*, Edit. Academiei, Bucureşti, 1976.
PĂUNESCU-PODEANU A., *Ghid de date biologice*, Edit. Medicală, Bucureşti, 1962.
PEROUSSI S., *Premier brevet pout l'invention d'un organisme vivant*, Science et Vie, sept. 1980, p. 78.
PERRIN M., *Is lumbar sympathectomy liable to influence the results of reconstructive arterial surgery?* J. Card.vasc. Surg., 1975, *16*, *4*.
POPESCU P., *Arteriografia, mijloc de investigaţie în afecţiunile arteriale periferice*, Teză de doctorat, Bucureşti, 1968.
PREDESCU V., *Psihiatrie*, Editura Medicală, Bucureşti, 1976.
PUNER M., *To the Gold Long Life*, Universe Book, New York, 1974.
RAICU P., *Genetica în actualitate*, Edit. Ştiinţifică, Bucureşti, 1966.
RENAUD J., *Le fonctionnement du cerveau. Une théorie révolutionnaire*, Science et Vie, mai 1980.
RIES E., J.A.M.A., 1980, *8*.
ROSS I., O'ROURKE R., în : *Harrison's Principles of Internal Medicine*, McGraw Hill, N.Y., 1974, p. 1097.
ROSS N. D., *A Surgeon's Guide to Cardiac Diagnosis*, Part I, II, Springer Verlag, N.Y., 1962.
ROSS S. W., *What happens when a smoker stops?* Reader's Digest, nov. 1972.
ROSS S. W., *Let's stop exporting the smoking epidemics*, Reader's Digest, june 1980.
ROSS W., *Can Nicotine help smokers quit?* Reader's Digest, Sept., 1962.
SERVAN-SCHREIBER J. J., *Le défi mondial*, Fagard, Paris, 1980.
SCHWABER J. R., Med. Clin. North Amer., 1969, **53**, 365.
SCHWARTZ S., SPENCER S., *Principles of Surgery*, vol. I, McGraw-Hill, Amsterdam, 1979.
SHERRY S., *Thrombolytic therapy : an update study*, Year Book Medical Publishers, Chicago, 1981.
SILVER D., ALFRICH L. R., WOODARD W. T., Med. Clin. North. Amer., 1970, **54**, 2, 361.
STARE F., *Le régime qu'il vous faut c'est celui que vous composerez vous-même en fonction de votre personnalité*, Reader's Digest, avril, 1973.
SWAN H. J., GANZ W., *Use of balloon flotation catheters in critically ill patients*, Surg.Clin. North Amer., 1975, *6*, 501.
TAKATS (DE) G., *Vascular Surgery*, Saunders, Philadelphia, 1959.
TAKASHI A., INADA K., *Vascular disease in Japan* (citat de Foley, 1981).
TEODOREANU T., *Pericardita constrictivă*, Edit. Medicală, Bucureşti, 1960.
TERPSTRA L. J., THOMEER H., *Causes of rethrombosis following arterial reconstruction below the renal arteries*, J. Cardiovasc. Surg., 1975, **15**, *4*, 392.
THEODORESCU B., MIHAIL A., *Cardiologie*, vol. I, Edit. Medicală, Bucureşti, 1960.
VELICAN C., VELICAN D., *The hyperplastic muscle columns which encroach upon the mouth of the coronary arteries and their relation to coronary heart disease*, Atherosclerosis, 1981, **39**. 497.
VELICAN C., VELICAN D., *Etiopatogenia aterosclerozei*, Edit. medicală, Bucureşti, 1981.
VELICAN C., VELICAN D., *Cercetări privind istoria naturală a cardiopatiei ischemice. Histogeneza şi evoluţia leziunilor de ateroscleroză*, Med. Int., 1981, *1*, 29.
VELICAN D., VELICAN C., *Accelerated atherosclerosis in subjects with some minor deviations from the common type of distribution of human coronary arteries*, Atherosclerosis, 1981, *40*, 309.
VICIU P., APETREI E., *Arteriopatiile periferice*, Edit. Medicală, Bucureşti, 1979.
WINSOR TR., *Peripheral Vascular Diseases*, Ch. Thomas, Springfield, Ill., 1959.
WORMS R., *Complications infectieuses des cathétérismes veineux*, J. Chir., 1965, **89**, *5—6*, 543.
ZĂGREANU I., *Electrocardiografie clinică*, Edit. Dacia, Cluj, 1976.

Scanned with OKEN Scanner

TIBERIU GHIȚESCU

Bolnavi cardiovasculari chirurgicali
(Surgical Cardiovascular Patients),
Editura Academiei R.S.R., București, 1987, 416 p.

Summary

The present work was written as a tribute to N. Hortolomei, member of the Academy, who founded the laboratory of experimental surgery in the Colțea Hospital, in 1949. It was he who understood the stringent need of approaching cardiac and vascular surgery, an inexistent specialty in Romania at that time, and it was he who encouraged us and allowed us to work in this domain.

I also wish to express my gratitude to my brother Gheorghe Ghițescu, professor of anatomy, who urged me to write all that can be of use to the patient.

The title of the book "Surgical Cardiovascular Patients" may come as a surprise. The explanation is simple : most patients in this domain must be treated medically and only about 20 to 30 per cent are to be operated on.

Broad mitral stenosis or a small interatrial septal defect, are not operated. Only 25 per cent of the cases of obliterating atherosclerosis necessitate surgery (claudication beyond 500 m, which allows the patient to carry out his intellectual profession, is not operated as surgery does not heal atherosclerosis). Cardiovascular patients are treated medically for a long time and the indication for surgery becomes the joint responsibility of the physician, laboratory doctor specialized in functional exploration, radiologist and surgeon.

The present book represents a thirty years activity in the field of cardiovascular surgery.

From 1950 to 1961 I worked both in the laboratory of experimental surgery and in the clinic. In the course of ten years, from 1953 to 1963, I operated especially cardiac patients, then till 1982 vascular patients.

I performed the first 500 cardiac catheterisms in man in the Colțea Hospital, after having acquired the skill of introducing the catheter in the laboratory.

I did not work alone ; my co-workers and colleagues are mentioned throughout my work. Any exploration that involves the slightest surgical intervention is considered invasive ; it proposes if not a risk at any rate a suffering on the part of the patient.

The non-invasive methods used in the exploration of cardiovascular patients are reviewed. The surgeon is not called upon to apply them but he must be acquainted with them. Most of these methods are carried out by laboratory or medical assistants, but the results have to be read by specialists.

Scanned with OKEN Scanner

The laboratory for functional cardiovascular exploration must represent an essential annex of all clinics of internal medicine as it helps to establish the diagnosis and operative indication.

A description is given of the surgical interventions on the heart carried out without extracorporeal circulation. Most cases of mitral stenosis, coarctation of the aorta, the arterial canal and constrictive pericarditis are operated under normal thermal conditions, the same as any operation. When a precise diagnosis, to which the clinician, the exploration specialist and radiologist have contributed, is established, a skilled surgeon with an accurate technique will operate with a mortality rate of less than 5 per cent.

It is known that 80 per cent of the stenoses of the pulmonary artery are valvular stenoses, and septal defects, more or less in the same proportion, are defects of septum secundum. Both can be and have been operated by us under refrigeration conditions. We were able to section the stenosed pulmonary valves in 1 minute and 40 seconds, and close an interatrial septal defect in 5 minutes. The condition is to master a perfect technique. These operations can be performed at minimal cost and with excellent results. Therefore, a number of cardiac operations do not necessitate the cardiac pump : they may be very well performed in the centers with medical and surgical clinics.

Obliterating atherosclerosis is widely discussed upon. Attention is drawn to the confusion between arteriosclerosis, a normal evolutive process of the human arteries, and obliterating atherosclerosis, obliterating thrombangeitis and acute arteritis—all three representing pathologic processes.

Particular attention has been paid to atherosclerosis, the disease of our civilization, that accounts for more than 500,000 victims in U.S.A. alone. We have insisted on the aetiology of this disease, mentioning the opinion of Indian and Japanese medical personalities. Eminent Indian professors of cardiology, who studied in U.S.A., pointed to the rarity of atherosclerosis in their country. In a country with malnutrition such as India, or with a rational nutrition as Japan, atherosclerosis is a rare disease. Subjects of these countries that emigrate to the United States and adopt the American way of life develop atherosclerosis in the same proportion. The new way of life: overfeeding, alcohol, smoking and the stress of an intense, uncertain job are the causes of the disease. These data are of the greatest interest to us surgeons. Surgery will not be able to cope with the huge number of atherosclerotic patients, and the operated patients in whom the aorta has been deobstructed or a transplant has been grafted, will only improve for a short time if they continue the life they led previously.

Diabetes, obesity, hypertension are exceptional diseases in underdeveloped countries. Hypertension that aggravates atherosclerosis precipitating arterial thrombosis must be clearly understood. A catheter introduced in the femoral vein collects blood from the right and left renal veins for the determination of renin. There is absolutely no danger in the manoeuvre and it can be performed under ambulatory conditions.

A description is given of the surgical techniques applied to certain patients with thrombosis of the aorta bifurcation, thrombosis of the iliac, femoral or popliteal arteries.

In some cases the obstruction was removed, in others a dacron prosthesis was introduced, but in most cases a venous autotransplant was used,

Scanned with OKEN Scanner

the first one in 1953. The difference between the evolution of a venous transplant applied in a patient with atherosclerosis and a young patient is that the autotransplant of the first follows the fate of the sick arteries, if he does not make up his mind to change his way of life, is demonstrated by clinical cases. Examples are given in which the transplants, applied in cases of trauma, were still patent after 15—22 years. Stress is laid on the technical defects that lead to thrombosis of the transplants. Vascular surgery must be performed thoroughly by a skilled, experienced surgeon.

The mortality rate was nil in the several hundred venous auto transplants of the upper and lower limbs performed by us. Obliterating atherosclerosis of the lower extremities must not be treated by lumbar sympathectomy but by desobstruction or transplants. Nevertheless, in rare cases, it may be performed when atherosclerosis is localized in the arteries of the legs and a reparatory operation cannot be carried out.

Buerger's thrombangeitis, a disease that has caused many amputations of the thigh in young subjects, was successfully treated, following our concept that the disease is due to a peculiar sensitivity to tobacco, or to an infectious-allergic cause. During the last 20 years none of the patients with Buerger thrombangeitis were amputated. Lumbar sympathectomy was carried out in only 9 per cent of these patients.

A number of acute arterites, not mentioned in the great treatises of vascular surgery, are described, as well as tuberculous arteritis. Histologic study of the extirpated arteries, replaced by transplants, is of exceptional interest.

In Raynaud's disease, cases followed up for more than ten years are reported, in which the medical treatment gave good results. In only a few patients was bilateral brachial sympathectomy necessary, and in one case, apart from this intervention, sympathectomy of both common femoral arteries had to be performed, all under local anaesthesia. In erythromelalgia, a disease characterized by intense peripheral vasodilatation accompanied by intractable pains, the attacks were suppressed by anaesthesia of the brachial plexus — in 10 injections. The immediate result was exceptional. The patients had been treated for several months in different clinics. Anaesthesia of the brachial plexus in this disease is not mentioned in the speciality treatises consulted by us.

Exceptional cases such as thrombosis of the axillary artery produced by scapulo-humeral luxation are also described. The artery was repaired by venous autotransplant. The patient had already been operated six times in different hospitals. The autotransplant is still patent today after 16 years. Our young readers will want to be informed about the progress of microsurgery. It will have to be acquired and performed by young surgeons, initially in the laboratory, on the vessels and nerves of rats and guinea pigs.

Microsurgery presupposes special qualities : skill, proficiency, physical resistance (some operations lasting more than 12 hours), fortitude, tranquility and utter calm. We operated 53 aneurysms of the upper and lower limbs, with zero mortality. Most were complicated cases, the operation lasting 7—8 hours. The aneurysms were produced by rupture of the artery, or arteriovenous fistulas. In all the cases the arterial circulation was reestablished by venous autotransplants and in only a few cases by simple suture of the artery. Venous circulation in arteriovenous fistulas

Scanned with OKEN Scanner

was reestablished by lateral suture of the vein. The book gives the photographs of patients with a normal peripheral pulse operated twenty years previously.

Special mention should be made of aneurysms consequent to malignant endocarditis : at the bifurcation of the brachial artery, on the gluteal, posterior tibial and deep femoral arteries. The latter three cases were accompanied by huge hematomas following rupture of the artery. All were solved by surgery.

In a study of an aneurysm of the deep femoral artery the symptoms of this localization and the surgical procedure applied are discussed. I have not found a similar case described in the available literature.

Before and after applying autotransplants in obliterating atherosclerosis and in the repair of arteries with aneurysms, more than 500 arteriographies were performed during the operation. Many of them are illustrated in the book.

Histologic studies of aorta coarctation specimens and arteriovenous fistulas carried out by distinguished pathologists mentioned in the volume show the transformation suffered by the arteries and veins subjected to pressure differing from those for which they were created by nature. These studies are of far greater value for elucidating the aetiology of atherosclersosis than any experiment on animals.

Patients have been operated ten to twenty years after the arteriovenous fistula developed. No research-worker could have followed up for so long an arteriovenous fistula produced in animals.

An important chapter deals with the solving of intraoperative vascular accidents.

The latter part of the book concerns diseases of the veins and embolisms. More than 3,000 operations were performed for varices, with zero mortality although in some dozens of cases a thrombus was found in the saphena arch. In these cases the saphena arch was cross-sectioned without clamping it, and carefully sutured to the femoral vein with an atraumatic needle.

Also of importance is the study of the causes of post-operative recurrence. Of particular gravity are the vascular accidents occurring during dissection of the inguinal region. Cases are mentioned of section of the femoral artery or vein, some resulting in amputation of the thigh. These are veritable surgical dramas, for a relatively young patient to lose his leg because of an operation for varices is absolutely blamable. Therefore such operations, considered simple, should not be entrusted to beginners without strict surveillance by an experienced surgeon.

The chapter on thrombophlebitis may be considered of particular interest because of the great number of patients and the immense costs supported by the family and the State. Thrombophlebitis must be recognized by all doctors regardless of their speciality. A net difference is established between varicose thrombophlebitis and thrombophlebitis of the deep veins. A proportion of 95 per cent of the cases of varicose thrombophlebitis are not hospitalized, except those in which the arch of the saphena is affected, which may produce pulmonary embolism. An anticlotting treatment is applied.

Thrombophlebitis of the deep veins represents a severe complication encountered in surgical departments in a proportion of 0.5—2%, and giving rise to lethal embolism. Study with ^{125}I-labelled fibrinogen

Scanned with OKEN Scanner

showed that in 80 per cent of cases the starting point is the venous system of the soleus muscle, therefore the entire personnel in the internal medicine or surgical departments, starting with the nurse and ending with the professor, must survey the calf of the patient's leg. In 11 per cent, thrombophlebitis originates in the plantar veins of the adductors and especially in the veins of the pelvis.

Today it has been proved that most cardiacs die from pulmonary embolisms starting from thrombosis of the right ventricle and atrium. My experience is largely exposed in the book as well as the conclusions of the Congress of Phlebology held in Chicago in 1978 and of the 79th Congress of French Surgery, Prof. Arnulf as chairman, on the subject of the prevention of postoperative venous thrombosis.

In Sweden, 235 surgical clinics have introduced the preventive use of small heparin doses : 5,000 units twice a day for 5 days. Result : postoperative thrombophlebitis and embolism occurred in a four-fold lower proportion than before application of the preventive treatment.

Mention has also been made of our experience in the Griviţa Hospital where, starting with 1964 and up to 1976, Dan Gerota and his colleagues called me in to examine any patient who complained of pains in the calf of his leg. The following treatment was recommended : diet, wet compress, the leg raised, heparin, tetracyclin. Result : in almost 20,000 operations only 10 thrombophlebites were recorded, with a starting point in the iliac veins, and one death from embolism after prostatectomy.

The two complications of thrombophlebitis of the deep veins : venous ulcer and pulmonary embolism are likewise discussed. My experience in this field is vast because apart from the clinic I also consulted outpatients for more than twenty years. I met with all kinds of treatments some not even prescribed by a graduate of the Faculty of Medicine.

A description is given of the treatment of venous ulcer, which ought to disappear from the field of pathology if certain simple treatments are applied, obviously from the beginning, and not ten to fifteen years later. The patient is to blame but sometimes the doctor is too.

A second severe complication of thrombophlebitis of the deep veins is pulmonary embolism ; if the first is prevented, the second disappears. All the diagnostic means from the simplest to the most sophisticated are discussed. The results depend upon the early application of the treatment. Not all pulmonary embolisms are lethal : some small ones may pass unobserved, others cause pulmonary infarction, and still others death between 5 minutes and 4 hours after the onset of the symptoms.

It is considered that a simple means of diagnosis in massive embolism, next to clinical examination, repeated ECG and angiocardiography, is recording of the pressure in the vena cava and right atrium by means of a fine catheter introduced even through a puncture needle. Apart from massive pulmonary embolism there is no other disease accompanied by shock, myocardial infarction included, in which the blood pressure increases in the vena cava and atrium. The catheter may be pushed up to the pulmonary artery in order to institute a treatment with streptokinase that lasts 72 hours.

Finally, one of the last chapters of the book refers to arterial embolism. Pulmonary embolisms have a starting point in the peripheral veins, reach the right heart then the pulmonary arteries, whereas arterial embolism starts in 95 per cent of cases in the left heart and advances

Scanned with OKEN Scanner

towards the peripheral arteries. In 5 per cent of cases arterial embolisms may be caused by atherosclerous plaques detached from the aorta, or clots starting from an aneurysmal pouch.

We operated 56 cases of peripheral embolism with a single death, and that not during the operation but at the third embolism at home. Detailed descriptions are given of the techniques used in embolism of the axillary, brachial, radial, aorta, iliac, femoral and popliteal arteries. In peripheral embolism the result likewise depends on an early diagnosis and, obviously, on the surgeon's skill.

About 90 per cent of the contents of this book is based on clinical studies and operations performed by us, but we have tried in as far as possible to inform the reader regarding the opinion of leading medical personalities.

I left to the end one of the most important aspects of the book — the drawings. They were done by D.C. Popescu, doctor and artist; my words of praise are insufficient, the drawings speak for themselves. Doctor Popescu has managed to combine science and art, just as his professor Gheorghe Ghiţescu did before him in the art of anatomy.

I wish to express my gratitude and that of the patients to Gabriela Rădulescu who provided the latest data from foreign literature.

I should also like to thank all those who helped me in the operations or contributed with their knowledge to the diagnosis and treatment of the patients. If I have overlooked a name — I am sorry — it was not done intentionally, but their names were probably not written down in my clinical notes.

Scanned with OKEN Scanner

Т. ГИЦЕСКУ,
Bolnavi cardiovasculari chirurgicali
(Хирургические сердечно-сосудистые заболевания),
Издательство Академии СРР, Бухарест, 1987, 416 стр.

Резюме

Настоящая работа посвящена памяти выдающегося румынского хирурга акад. Н. Хортоломея, создавшего в 1949 г. при бухарестской больнице «Колция» лабораторию экспериментальной хирургии. Он был первым в отечественной медицине ученым, который понял необходимость развития сердечно-сосудистой хирургии, несуществующей до того времени в Румынии, и поддержал первые начинания молодых хирургов в этой области.

Название этой книги на первый взгляд не совсем обычно. Однако это объясняется просто: в данной области большинство больных может и должно воспользоваться щадящим, медицинским режимом лечения и только 20—30% их числа подвергается хирургическому вмешательству.

В этой работе обобщен свыше 35-летний опыт автора в области сердечно-сосудистой хирургии.

Болезнь не изучается в лаборатории или в операционном зале, а у постели больного. В настоящей работе автор рассматривает и этот аспект хирургической деятельности. Описываются неинвазивные экзамены, используемые сегодня при обследовании сердечно-сосудистого заболевания (плетизмография, сонография и т.д.). Большинство этих экзаменов не требует присутствия врача, который с легкостью может быть заменен средним медицинским персоналом. Однако анализ этих результатов осуществляется только медиком-специалистом.

Описываются хирургические вмешательства, проведенные автором не прибегая к внекорпоральной системе кровообращения. Большинство митральных стенозов, коарктация аорты, артериальный канал и констриктивный перикардит оперируются в нормотермическом режиме, как любое хирургическое вмешательство. Благодаря наличию точного диагноза, постановка которого является результатом совместной работы интерниста, специалиста в области функциональных сбследований и радиолога, талантливый и многоопытный хирург, при помощи отлично поставленной техники и методики, обеспечивает положительный исход операции, снижая смертельность до 5%. Условием этих высоких показателей является владение совершенной операционной техникой.

Облитерирующий атеросклероз широко рассматривается в работе. Автор вносит ясность в существующую в настоящее время путаницу между артериосклерозом, являющегося нормальным эволютивным биологи-

ческим явлением человеческого организма, и облитерирующим атеросклерозом, облитерирующим тромбангеитом и острыми артеритами, являющимися патологическими процессами.

Автор обращает внимание на этиологию атеросклероза, приводя и мнения некоторых известных специалистов в этой области. Например, индийские кардиологи отмечают тот факт, что в таких странах как Индия, в которой наблюдается недоедание, и Япония, в которой население соблюдает рациональный режим питания, случаи заболевания атеросклерозом крайне редки. В то же время эти ученые отмечают тот факт, что при эмиграции в западные страны, в частности в США, под воздействием таких факторов как сверхпитание, чрезмерное потребление алкогольных напитков и курение, а также стресовые состояния в результате интенсивной и непостоянной работы выходцы из этих стран подвержены этому заболеванию. Эти данные чрезвычайно интересны для хирургов, поскольку продолжение предшествующего образа жизни, сводит в большой степени на нет результаты, полученные при хирургическом вмешательстве у больных, которым, например, дезобструирована аорта или которые были подвергнуты артериальному трансплантату.

В работе описывается техника хирургического решения некоторых случаев тромбоза аортического раздвоения, тромбоза подвздошных артерий, тромбозов поверхностно-бедренной и подколенной артерий, при этом упор ставится на технические повреждения и осложнения, приводящие к тромбозированию трансплантов. Сотни операций, проведенные автором при венозных автотрансплантах на нижних и верхних конечностях уже начиная с 1953 года, не привели ни к одному смертельному случаю.

При хирургическом решении посредством венозного автотрансплантата аневризма радиальной артерии в ее нижней трети автор знакомит молодых хирургов с прогрессом, достигнутым последние 20 лет в области микрохирургии, которой следует обучаться вначале в лабораторных условиях на сосудах и нервах подопытных животных. На протяжение хирургической деятельности автор оперировал свыше 50 случаев аневризмов верхних и нижних конечностей с нулевой межоперационной и послеоперационной смертностью. В большинстве своем это были чрезвычайно сложные операции, продолжительность которых составляла 7—8 часов. Эти аневризмы были вызваны разрывом артерии или артерио-венозными фистулами. Буквально во всех случаях было восстановлено артериальное кровообращение, при этом был использован венозный трансплант и только в ряде случаев было произведено зашитие артерии. Венозное кровообращение при артерио-венозных фистулах было восстановлено боковым наложением шва на поврежденную вену. Следует особым образом выделить последовательные аневризмы злокачественного эндокардита и локализованные в области раздвоения плечевых артерий, глубокой бедренной и задней большеберцовой и поверхностной бедренной артерий. Последние случаи сопровождались огромными гематомами, вызванными разрывом артерии. Аневризмы злокачественного эндокардита довольно редки, о чем свидетельствует довольно малое число этих заболеваний, описанных в специальной литературе во всем мире.

Анатомопатологические исследования вырезанных участков коарктации аорты, артерио-венозных фистул показали преобразования, которые претерпели артерии и вены, подвергнутые кровяным давлениям,

отличающихся от естественных. Эти исследования имеют бо́льшую ценность, чем полученные на подопытных животных. Автор оперировал больных спустя 10—20-летний период после появления артерио-венозной фистулы. По имеющимся у нас сведениям ни один экспериментатор в мировой практике не прослеживал такое продолжительное время артериовенозную фистулу.

Рещениям случайных повреждений сосудов во время операций посвящена очень обширная глава.

Последняя часть работы занимается венозными заболеваниями и варикозными болезнями. На протяжение всей хирургической практики автора, насчитывающей свыше 3000 операций закупорки вен, не наблюдалось ни одного смертельного случая и ни одного эмболического случайного повреждения, хотя и в нескольких десятков случаев был обнаружен тромбоз в задней подкожной вене. В подобных случаях автор перерезал эту вену не перевязывая ее (поскольку тромбоз действовал как пробка) и с большой осторожностью налаживал швы нетравматической иглой по направлению к берцовой вене.

Важная глава посвящена изучению причин, ведущих в рецидивным послеоперационным явлениям варикозного расширения нижних конечностей.

Глава, в которой рассматриваются тромбофлебиты, представляет интерес специалистов из-за большого количества заболеваний, которые ведут к высокому проценту временной инвалидности и временной потере трудовой способности, к высоким затратам со стороны государства и семьи больного. Вот почему тромбофлебит должен быть известен абсолютно все категориям врачей, независимо от их специальности. В работе проводится резкое разграничение межу варикозным флебитом и тромбофлебитом глубоких вен. В 95% в случаях первого заболевания лечение проходит на дому, только при варикозном тромбофлебите поразившем подкожные вены, лечение проходит в больничных условиях, поскольку он может вызвать легочные эмболии.

Известно, что сегодня большинство сердечников умирает в результате легочных эмболий, происшедщих из тромбозов атриума и правового вентрикула. В работе широко представлены результаты, являющиеся плодом продолжительной хирургической практики автора, а также выводы Международного конгресса по флебологии (Чикаго, 1978 г.) и 78-го Международного конгресса по хирургии (Париж, 1979 г.) в вопросах раннего диагноза, лечения и в особенности предупреждения послеоперационных венозных тромбозов.

Острый тромбофлебит глубоких вен должен составить отдельную главу книги, поскольку частота этого заболевания вызывает тревогу врачей специалистов. Исходя из этого в преподавании этого раздела медицины на факультетах ведется неоднократно и внимание студентов должно быть обращено особым образом на это серьезное повреждение нормальной работы глубоких вен. В работе широко рассматриваются два случая осложнения тромбофлебитов глубоких вен: венозная язва и легочная эмболия. Опираясь на более двадцатилетнюю хирургическую практику автор высказывает свои мнения и выводы относительно всех средств диагноза, начиная от простых и кончая самыми сложными методами, что облегчает в значительной степени эффективное лечение этих заболеваний.

Scanned with OKEN Scanner

В последней главе рассматриваются артериальные эмболии, которые исходят в большинстве случаев из левого предсердия и распространяются в направлении периферических артерий. Автор произвел свыше пятидесяти операций периферических эмболий, при этом был установлен один смертельный исход, происшедший не во время операции, а во время третьей эмболии на дому у пациента. В работе описывается хирургическая методика и техника, применяющаяся при эмболиях аортного раздвоения, подвздошной артерии, подколенной и подмышечной артерий, даются сведения о эмболектомии плечевой артерии на уровне верхней части руки, а также эмболектомии плечевой артерии в локтевой складке.

Своим сжатым, опирающимся на богатый практический опыт содержанием эта работа, основывающаяся на обширном иллюстративном материале является не только нобходимым подспорьем для врачей специалистов, начинающих хирургов, но отличным учебным и методическим пособием для студентов-страршекурсников и начинающих практикантов.

В заключение следует отметить, что настоящая работа является своеобразным и логическим продолжением вышедшей в 1961 г. и переведенной на русский язык книги «Проблемы экспериментальной сердечно-сосудистой хирургии», вызвавшей особый интерес у ведущих советских хирургов в данной области, среди которых можно выделить акад. В. Парина. Несомненно, что и эта работа известного румынского специалиста в области сердечно-сосудистых заболеваний вызовет отклик среди врачей и хирургов, работающих в устранении этого тяжелого недуга человечества.

Scanned with OKEN Scanner

ТИБЕРИУ ГИЦЕСКУ
Хирургические сердечно-сосудистые заболевания,
Издательство Академии СРР, Бухарест, 1986, 416 стр.

СОДЕРЖАНИЕ

Предисловие 9

Данные сердечно-сосудистой физиологии, полученные сердечно-сосудистым катетеризмом 17

Разведка артерий катетеризмом 24.

Неинвазивные сердечно-сосудистые обследования 32

Осцилометрия и осцилография 33. Измерение артериального давления 33. Электрокардиография 34. Фонокардиография 34. Экокардиография 35. Реография 36. Пальцевая плетизмография 37. Велоциметрия посредством эффекта Допплера 37. Исследование давлений при помощи эффекта Допплера 38. Электромагнитная дебитометрия 38.

Митральный стеноз 39

Физиопатология 39. Симптоматология 39. Радиологическое обследование 40. Электрокардиограмма 40. Диагноз 45. Лечение 45.

Операция митрального стеноза на закрытом сердце 49

Патологическая анатомия 49. Операционная техника 52. Послеоперационные осложнения 60.

Стойкость артериального канала 64

Клинический аспект 65. Операционная техника 68.

Коарктация аорты 71

Клинический аспект 74. Параклинические обследования 74. Осложнения 77. Хирургическое лечение 78. Операционная техника 79.

Операция Блэлока 88

Клиническая картина 89. Сердечный катетеризм 91. Ангиокардиография 92. Операционные указания 92. Операционная техника 94. Осложнения 94.

Стеноз легочных клапанов 97

Диагноз 97. Клиническое обследование 97. Сердечный катетеризм 99. Операционная техника 99.

Порок межпредсердечной перегородки 101

Физическое обследование 101. Радиологическое обследование 102. Сердечный катетеризм 102. Операционная техника и указания 102.

Внутриперикардическая связка легочных сосудов 107

Правая пневмонектомия с внутриперикардической связкой правой легочной артерии 108.

Латероаортический шваном 110

Scanned with OKEN Scanner

Констриктивный перикардит 112

Пути хирургического подхода 116.

Атеросклероз 121

Артериальная гипертензия в хирургических сердечно-сосудистых заболеваниях 126

Нарушения кровообращения при сахарном диабете 129

Облитерирующий атеросклероз нижних конечностей 134

Операционные указания 139. Операционная техника 140. Тромбоз аортического раздвоения 146. Тромбоз подвздошных артерий 148. Тромбоз поверхностно- бедренной и подколенной артерий 149. Тромбоз бедренной общей, поверхностной и подколенной артерий 155. Безакупорочное освобождение бедренного треножника 156. Дакроновые протезы при облитерирующем атеросклерозе поверхностной бедренной артерии 157. Эволюция пересадок вен 161. Технические сложности, вызывающие тромбоз пересадок 164. Недиабетный периферический атеросклероз 167. Облитерирующий атеросклероз, сопровождаемый острой ишэмией у престарелых 172. Болезнь Мёнкеберга (медиокалкоз) 172. Поясничная симпатэктомия при облитерирующем атеросклерозе 175. Транслюминальная ангиопластика Доттера и метод Грюндзига 177. Атеросклероз почечных артерий 178. Атеросклероз чревного ствола и артерий брыжейки 181.

Облитерирующий тромбангеит Бюргера 185

Клинические формы 187. Диагноз 188. Лечение 188.

Острые артриты 195

Рикетсиеновые артриты 195. Туберкулезные артриты 196.

Болезнь Рэно 199

Клиническая картина 200. Дифференциальный диагноз 201. Лечение 208.

Артериальные и венозные травматизмы 210

Тромбоз подмышечной артерии (посредством лопаточно-плечевого вывиха) 210. Ложный аневризм подмышэчной артерии в позадигрудной области 211. Артерио-венозная плечевая фистула 211. Артерио-венозная плечевая фистула, вызванная ножевым уколом 217. Подмышечный тромбоз, вызванный травматизмом (раздавливанием) 217. Подмышечная артериовенозная фистула 217. Аневризмы плечевых артерий 217. Аневризмы локтевой складки и артерий предплечья 222.

Васкулярная микрохирургия 226

Микроневральная операционная техника 229. Хирургия пересадки пальцев и руки 231. Хирургия периферических нервов 233. Микрохирургия в урологии 236.

Аневризмы задних конечностей 238

Аневризмы внешней подвздошной и/или общей бедренной артерий 238. Правый ягодичный аневризм 238. Аневризм глубокой бедренной артерии 238. Ложный аневризм задней большеберцовой артерии 241. Аневризмы поверхностной бедренной артерии 244. Артериовенозная фистула на бедренных сосудах 248. Артерио-венозная фистула на поверхностных бедренных сосудах 248. Аневризм поверхностной бедренной артерии (в верхней трети ляжки) 248. Артерио-венозная фистула и ложный аневризм на бедренных сосудах 248. Подколенные раны и аневризмы 248. Травматические тромбозы подколенной артерии 253. Травматический подколенный аневризм 253. Атеросклерозные подколенные аневризмы 254. Атеросклерозные аневризмы с периферическими . эмболиями 254. Синовиальная киста и подколенный аневризм 254. Артерио-венозные фистулы на подколенных сосудах 255. Артерио-венозная фистула с двумя открытыми подколенными венами в артерио-венозной аневризмальной сумке 257. Подколенная артерио-венозная фистула с двумя верхними и двумя откры-

Scanned with OKEN Scanner

тыми нижними венами в артерио-венозной аневризмальной сумке 259. Левый подколенный аневризм 262.

Повреждения голенных артерий 263

Венозная самопересадка на заднюю бедренную артерию 267.

Случайные повреждения сосудов во время операций 270

Кровотечение, вызванное разрывом ушка предсердия в операциях по исправлению митрального стеноза 270. Кровотечение в операциях по исправлению коарктации аорты проницаемым артериальным каналом 270 Кровотечение, вызванное соскальзыванием артерии из культяпки связки 270. Кровотечение, вызванное соскальзыванием зажимов гемостаза или рассечением сосуда зажимом 270. Кровотечение, вызванное рассечением артерии нитью связки 273. Кровотечение, вызванное повреждением нижней полой вены 273. Кровотечение, вызванное повреждением поясничной вены 278. Кровотечение, вызванное повреждением подмышечной вены в операции Халштеда 278. Кровотечение, вызванное повреждением печеночной артерии 278. Кровотечение, вызванное повреждением желудочно-дуоденальной артерии 278. Кровотечение, вызванное повреждением подвздошной артерии у ее начала 278. Кровотечение, вызванное повреждением цистической артерии 280. Кровотечение, вызванное повреждением подвздошной артерии и вены в операциях Вертгейма 281. Кровотечение, вызванное повреждением левой подвздошной вены в операции грыжи 281. Кровотечение, вызванное повреждением бедренных артерич и вены в операциях грыжи 282. Кровотечение, вызванное рассечением надчревной артерии в операции возвратной грыжи 283. Кровотечение, вызванное повреждением общих бедренных артерии и вены после удаления паховых ганглионов 284. Кровотечение, вызванное повреждением бедренной вены в операциях расширения вен 284. Случайная лигатура бедренной вены в ходе операции расширения вен 284.

Венозные заболевания. Варикозная болезнь 287

Клинические аспекты 295. Хирургическое лечение 299. Склеротерапевтика 304. Тяжелые травматизмы после операций расширения вен 305

Варикозный тромбофлебит 308

Тромбофлебит глубоких вен 312

Венография 312. Неинвазивные венозные обследования 314. Лечение глубокого острого тромбофлебита 321.

Тромбофлебит с артериальным спазмом 331

Посттромбофлебитный синдром 332

Периферические ангиомы 358

Лимфедем 365

Эмболии 372

Этиология 372. Лечение периферических эмболий 373. Эмболия аортного раздвоения 375. Эмболектомия подвздошной артерии заднебрюшечным путем 375. Эмболектомия подколенной артерии 375. Эмболектомия подмышечной артерии 379. Эмболектомия плечевой артерии в локтевой складке 379. Эмболектомия плечевой артерии на уровне верхней части руки 379. Легочные эмболии 382. Медикаментозное лечение 388. Хирургическое лечение 390. Прерывание кровообращения в полой вене 394.

ЛИТЕРАТУРА 399

SUMMARY 403

РЕЗЮМЕ 409

Scanned with OKEN Scanner

Redactor : Dr. LUCREȚIA DIPLAN-GHEORGHIU
Tehnoredactor : SILVIA DEOCLEȚIAN

Bun de tipar : 29.01.1987. Format : 16/70×100. Coli de tipar : 26. Planșe pl. h. cretată 1.
C.Z. pentru biblioteci mari : 616.12—089.
C.Z. pentru biblioteci mici : 612.12.

Cd. 786 — I. P. Informația
Str. Brezoianu nr. 23—25
București

Scanned with OKEN Scanner

COMPOZIȚIE

Fiecare drageu conține 0,010 g nifedipin (un ester dimetilic de acid 1,4-dihidro-2,6-dimetil-4-0-nitrofenilpiridin-3,5-dicarbonic) plus excipient pînă la 0,500 g.

ACȚIUNE TERAPEUTICĂ

Nifedipinul este un medicament antianginos care acționează prin inhibarea pătrunderii transmembranale a calciului ionic în fibrele musculare ale arterelor coronare și ale miocardului.

Prin acest mecanism, Nifedipinul reduce activitatea sistemului contractil dependent de ionii de calciu, reduce consumul de oxigen al miocardului, relaxează peretele coronarelor, mărind lumenul acestora și ridicînd debitul sanguin. Nifedipinul mărește aportul de oxigen, îmbunătățește balanța energetică și toleranța mușchiului cardiac la hipoxie.

Administrarea orală a medicamentului este urmată de absorbția substanței active în interval de 10—30 minute. În administrare sublinguală, substanța activă se absoarbe în 2—3 minute. Timpul de înjumătățire biologic al drogului este de 4—5 ore.

INDICAȚII

Cardiopatie ischemică cronică. Profilaxie pe termen lung a crizelor anginoase.

CONTRAINDICAȚII

Infarct miocardic acut. Sarcină.

ADMINISTRARE

Nifedipinul se administrează per oral, 3 drageuri pe zi, fracționat în 3 prize. La nevoie, se pot administra și 3 × 2 drajeuri zilnic cu o pauză de minimum o jumătate de oră între două administrări consecutive.

PREZENTARE

Flacoane a 50 drageuri

Fabrica de medicamente „TERAPIA", Cluj-Napoca, str. Fabricii 124, România

Scanned with OKEN Scanner

Un nou produs românesc

PENTOXIFILIN

(drageuri și fiole)

COMPOZIȚIE: Fiecare drageu conține 0,100 g pentoxifilin (3,7-dimetil-1-(5-oxohexil)-xantină). Fiecare fiolă (5 ml) conține pentoxifilină 2% (= 100 mg).

ACȚIUNE FARMACOTERAPEUTICĂ: Pentoxifilinul este un vasodilatator periferic care acționează asupra arteriolelor și capilarelor, favorizînd deschiderea acestora și îmbunătățind vîscozitatea sîngelui. În felul acesta, se realizează o mai bună oxigenare și hrănire a țesuturilor, în special în zonele slab irigate.

INDICAȚII: ● Tulburări circulatorii funcționale și organice periferice arteriale și venoase, determinate de ateroscleroză, diabet sau alte procese inflamatorii: ischemia arterială periferică acută, diferite stadii evolutive ale sindromului ischemic periferic cronic, sindromul posttrombotic, ulcere cronice ale gambei, degerături, parestezii, acrocianoză, boala Raynaud; ● tulburări ale circulației cerebrale: sindrom ischemic, sindrom postapoplectic, amețeli, migrene, tulburări de memorie: ● tulburări circulatorii oculare, ischemie retiniană; ● tulburări circulatorii ale urechii interne.

REACȚII ADVERSE: Cîteodată, senzația de plenitudine, jenă epigastrică și grețuri care dispar la întreruperea tratamentului. Reacții alergice (erupții pruriginoase) pot apărea numai pe durata tratamentului.

ADMINISTRARE: Tratamentul trebuie individualizat, potrivit condiției clinice a pacientului și reactivității sale. Se recomandă alegerea căii orale sau a uneia combinate (orală + parenterală).

MĂSURI DE PRECAUȚIE: ● Înainte de începerea tratamentului cu Pentoxifilin, se va testa reactivitatea individuală, administrînd pacientului o jumătate de fiolă (2,5 ml = 50 mg) diluată în 7,5 ml de ser fiziologic. ● Pacienților hipertensivi cu labilitate vasculară, Pentoxifilinul va fi administrat în doze progresive. ● Pacienții cu insuficiență cardiacă vor primi cantități reduse de medicament, asociate în mod obligatoriu cu un tonicardiac.

PREZENTARE: Pentoxifilinul se livrează în fiole de 5 ml (100 mg), ambalate în cutii de cîte 5 bucăți sau de cîte 100 bucăți. De asemenea se mai livrează în cutii conținînd 60 drageuri a 0,100 g.



Fabrica de medicamente
„TERAPIA", Cluj-Napoca, str.
Fabricii 124,
România

EXPORTATOR UNIC:

ICE „CHIMIMPORTEXPORT"
POB 525, Bd. Republicii 10,
București, România
Telefon: 16.06.36,
Telex: 1184; 11697

Scanned with OKEN Scanner

DIFEBIOM

— comprimate —

COMPOZIȚIE :

Un comprimat conține 0,100 g extract total de antociani din fructe de Vaccinium myrtillus L. (afine).

ACȚIUNE FARMACEUTICĂ :

Printr-un mecanism asemănător cu cel al vitaminei F, Difebiomul mărește rezistența peretelui vascular, diminuează permeabilitatea capilarelor și tonifică sistemul venos, stimulează regenerarea purpurei retiniene.

INDICAȚII :

Ca adjuvant în arteriopatii (angiopatii diabetice, ateroscleroză cerebrală, hipertensiune arterială, tulburări vasculare de senescență) ; în cazuri de fragilitate vasculară și tulburări de permeabilitate a capilarelor (purpură, fenomene hemoragice la cirotici) ; în insuficiențele venoase și complicațiile acestora (senzația de molet „greu" sau dureros, edeme varicoase, insuficiență venoasă de sarcină, sechele de flebită hemoroidală) ; în oftalmologie (tulburări vasculare retiniene sau corioretiniene, hemeralopie).

POSOLOGIE ȘI MOD DE ADMINISTRARE :

3–6 comprimate pe zi (cîte 1–2 comprimate la mesele principale), timp de 20 de zile pe lună. Curele lunare pot fi repetate nelimitat.
Se asociază, ori de cîte ori este posibil, cu tratamentul etiologic.

PREZENTARE :

Flacoane de 20 comprimate.

CONSERVARE :

La adăpost de căldură și umlditate.

BIOFARM – BUCUREȘTI – Întreprindere de Medicamente

Scanned with OKEN Scanner

PRODUS ROMÂNESC
AGENT BETABLOCANT
SPECIFIC

COMPOZIȚIE:

Tablete conținînd 0,010 g sau 0,040 g de propranolol hidroclorid per tabletă.

PREZENTARE :

Flacoane cu 50 tablete a 0,010 g și respectiv 0,040 g propranolol.

PRODUCĂTOR :

FABRICA DE MEDICAMENTE BUCUREȘTI, ROMÂNIA
Bd. Ion Șulea 286, telefon 307115, telex 011849

EXPORTATOR UNIC :

CHIMIMPORTEXPORT
Întreprindere de Comerț Exterior, București, Bd. Republicii 10
Telex : Chimimportexport București
Telefon 160636 Telex 011185 Căsuța poștală 1—74

Scanned with OKEN Scanner

INDICAȚII:

Tulburări ale ritmului cardiac — fibrilație și flutter atrial, tahicardie paroxistică supraventriculară, tahiaritmii însoțite de extrasistole atriale și ventriculare; angină pectorală; hipertensiune arterială primară, în special formele cu niveluri înalte ale reninei și formele asociate cu cardiopatie ischemică; stenoză subaortică hipertrofică, feocromocitom (înainte de intervenția chirurgicală, ca agent blocant betaadrenergic).

CONTRAINDICAȚII:

Astm bronșic și bronșită astmatiformă; bradicardie; bloc atrioventricular; ulcer duodenal și gastric; hipotensiune arterială.

PRECAUȚIUNI:

Propranololul poate înrăutăți insuficiența cardiacă dacă nu este asociat cu medicamente cu efect inotrop-pozitiv (preparate digitalice). Administrarea medicamentului imediat după un infarct miocardic trebuie făcută cu maximă prudență. Propranololul poate masca apariția manifestărilor premonitorii ale stărilor hipoglicemice acute (modificări ale frecvenței și presiunii pulsului), la diabeticii tratați cu agenți hipoglicemianți. Medicamentul trebuie administrat cu prudență și la pacienții la care funcțiile ficatului și/sau ale rinichiului sînt alterate.

ADMINISTRARE ȘI POSOLOGIE:

Variază, după sfatul medicului. Doza uzuală este de 0,010—0,040 g de 3—4 ori pe zi. În hipertensiunea arterială, această doză poate fi crescută progresiv pînă la doze maxime de 1 000 mg pe zi, în raport cu toleranța și răspunsul terapeutic la medicament.

EFECTE SECUNDARE :

Foarte rar tulburări dispeptice, hipotensiune arterială, cefalalgie, insomnie, epuizare, spasm laringian sau tulburări de metabolism.

DEPOZITARE :

Departe de sursele de lumină și de umezeală.



Scanned with OKEN Scanner

ERGOCEPS

— soluţie uz intern 1 mg/ml —

COMPOZIŢIE :

Scluția conține 1 mg/ml dintr-un amestec în părți egale de :

- metansulfonat de dihidroergocriptină ;
- metansulfonat de dihidroergocornină ;
- metansulfonat de dihidroergocristină din secară cornută (grupa ergotoxinei).

ACŢIUNE FARMACOTERAPEUTICĂ :

Vasodilatator simpatolitic periferic, scade hipertensiunea arterială.

INDICAŢII :

Tulburări de circulație periferică și centrală, hipertensiune arterială, sindrom de iritație a simpaticului cervical.

REACŢII ADVERSE :

Foarte rar provoacă ameţeli, cefalee, greață, vărsături, erupții cutanate, anorexie, crampe abdominale.

MOD DE ADMINISTRARE :

Peroral, 10–40 picături de 3 ori pe zi.
Pentru prevenirea tulburărilor digestive, se recomandă ca administrarea să se facă după mese.

PREZENTARE :

Flacoane cu 20 ml în cutii prevăzute cu pipetă sau dop picurător. Soluția va fi folosită timp de maximum 20 de zile de la deschiderea flaconului.

PRODUCĂTOR
ÎNTREPRINDEREA DE ANTIBIOTICE – IAŞI

Scanned with OKEN Scanner

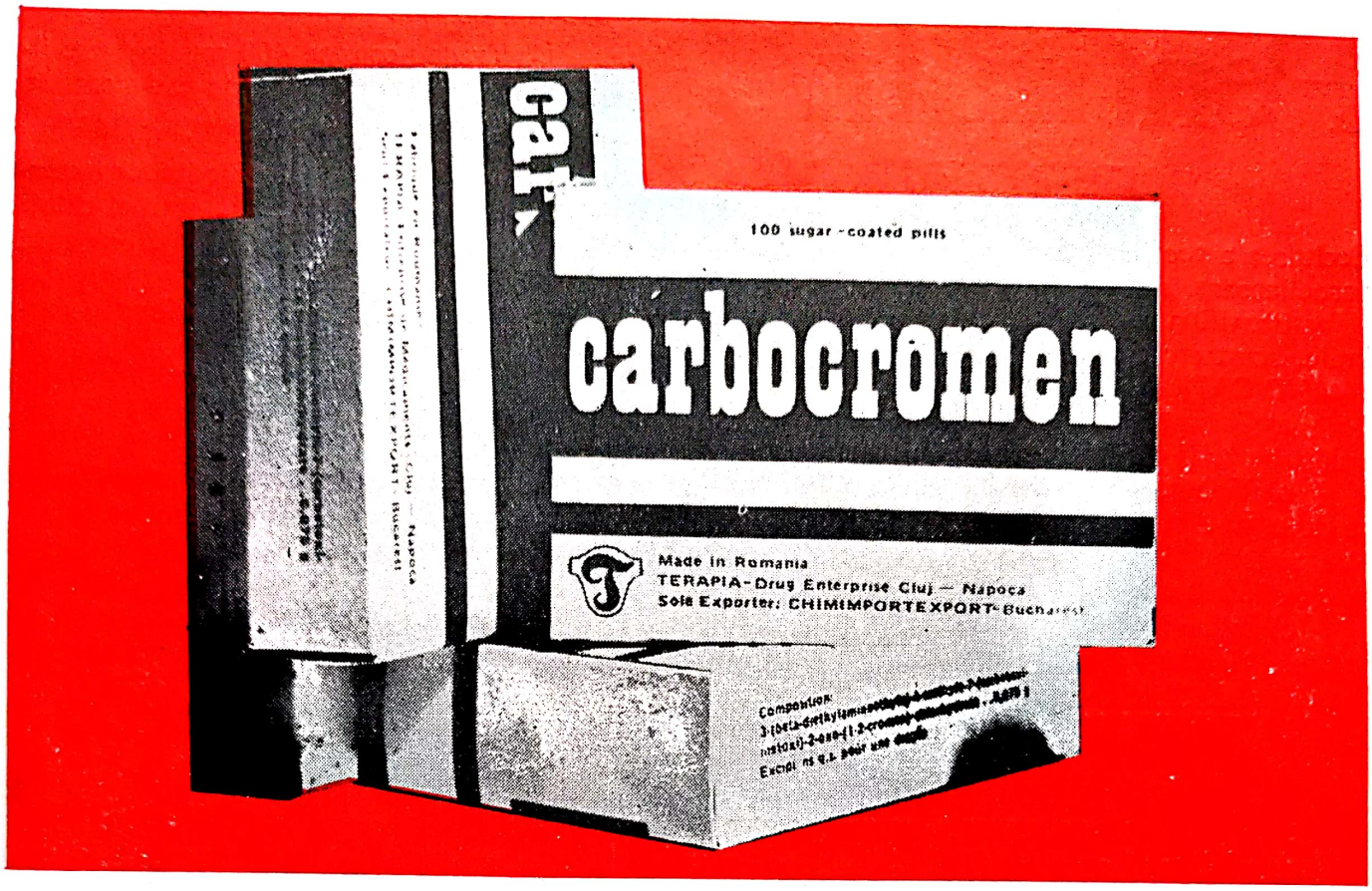

• COMPOZIȚIE : Un drageu conține 0,075 g de clorhidrat de carbocromen (3-betadietilaminoetil-4-metil-7-carbetoximetoxi-2-oxo-1,2-cromen)

• ACȚIUNE FARMACOTERAPEUTICĂ : Carbocromenul este un dilatator selectiv, de lungă durată, al arterelor coronare, a cărui acțiune nu se extinde asupra altor zone vasculare : de aceea, dozele terapeutice de Carbocromen nu influențează valorile tensionale. Pînă în prezent, nu s-au raportat contraindicații pentru administrarea acestui drog.

• INDICAȚII : forme dureroase și nedureroase de cardiopatie ischemică cronică (angina pectoris, miocardoscleroză, iminență de infarct, infarct miocardic). În toate aceste cazuri, se recomandă administrarea parenterală a unui medicament vasodilatator înainte de Carbocromen, în scopul obținerii unui efect mai rapid al acestuia din urmă.

• REACȚII ADVERSE : Foarte rar s-au semnalat semne de intoleranță gastrointestinală (grețuri, jenă epigastrică).

• DOZARE ȘI ADMINISTRARE : Carbocromenul se administrează oral pentru tratamentul de întreținere al cardiopatiei ischemice acute și cronice. Pacienții care fac crize anginoase rare și de intensitate moderată vor urma un tratament cronic de 3—6 drageuri pe zi, timp de 10—14 zile pe lună. Atitudinea terapeutică este dictată de medic, în raport cu rezultatele obținute.

• MOD DE PREZENTARE : Cutii cu 100 drageuri.

Fabrica de medicamente „TERAPIA",
Cluj-Napoca, str. Fabricii 124, România

Exportator unic :
ICE „CHIMIMPORTEXPORT"
POB 525, Bd. Republicii, 10
București, România
Telefon : 16.06.36
Telex : 11184 : 11697

Scanned with OKEN Scanner

Pentifilin retard

COMPOZIŢIE

Un drageu conţine 400 mg de 1-hexil-3,7-dimetilxantină şi 100 mg de acid nicotinic.

ACŢIUNE FARMACOTERAPEUTICE

Pentifilinul este un vasodilator puternic, acţiunea sa fiind cu mult mai eficientă decît cea a teofilinei sau a altor derivaţi xantici. Acidul nicotinic are, la rîndul său, proprietăţi vasodilatoare, ambele substanţe acţionînd sinergic.

Pentifilin retard exercită o acţiune protectoare asupra creierului şi reactivează funcţii cerebrale, acest efect fiind prelungit în timp.

INDICAŢII

a) Tulburări ale circulaţiei şi nutriţiei creierului, toate formele de ischemie cerebrală, în special tulburările funcţiilor cerebrale determinate de ateroscleroză; stări postapoplectice.

b) Tulburări circulatoare oculare, insuficienta ir igare sanguină a retinei şi a coroidei ceea ce determină scăderea acuităţii vizuale şi strîmtarea cîmpului vizual; forme acute, subacute şi cronice de ischemie retiniană şi coroidiană; diferite forme de degenerescenţă maculară, atrofie totală sau parţială a nervului optic, de etiologie vasculară.

c) Tulburări funcţionale şi organice ale circulaţiei periferice şi complicaţiile acestora: arterita obliterantă Buerger, ulcerul trofic al gambei, maladia Raynaud, acroparestezia, angiopatia diabetică.

CONTRAINDICAŢII

Insuficienţă cardiacă gravă, infarct miocardic recent, hemoragii acute, tumori cerebrale, hipertensiune intracraniană.

RECOMANDĂRI

Tratamentul cronic cu Pentifilin retard nu influenţează metabolismul hidraţilor de carbon la bolnavii diabetici.

Dozele terapeutice nu modifică valorile presiunii arteriale peste limitele fiziologice. Pentru acest motiv. Pentifilinul nu este contraindicat pacienţilor hipotensivi. Controlul periodic al presiunii arteriale este recomandat numai pacienţilor cu afecţiuni oftalmologice cărora li se administrează doze mari de Pentifilin. Tratamentele uzuale (de exemplu cu anticoagulante) pot fi asociate cu Pentifilin, fără a produce efecte secundare.

MOD DE PREZENTARE Pentifilinul se livrează în flacoane a 50 drageuri.

Producător: Fabrica de Medicamente ,,Cluj-Napoca, str. Fabricii 124, România

Scanned with OKEN Scanner